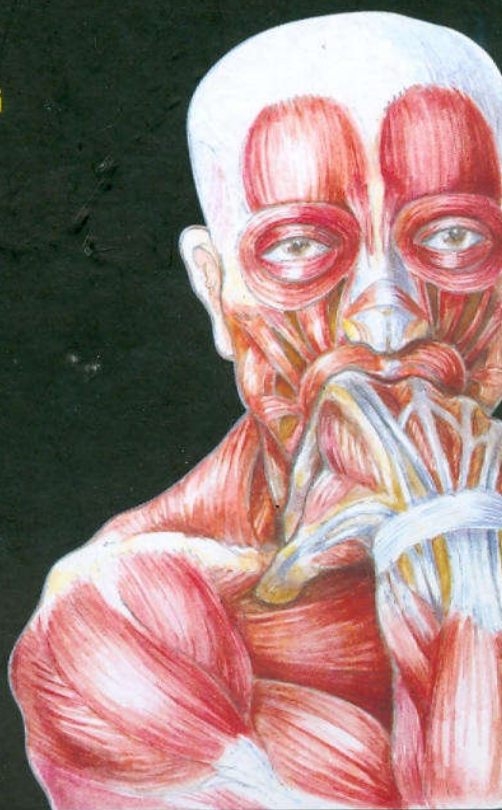

YH1.57

GIẢN YẾU

# GIẢI PHẪU NGƯỜI

NGUYỄN QUANG QUYỀN  
PHẠM ĐĂNG DIỆU  
NGUYỄN VĂN ĐỨC  
NGUYỄN VĂN CƯỜNG



THƯ VIỆN  
NHÀ XUẤT BẢN Y HỌC  
HUB1

TÀI LIỆU PHỤC VỤ THAM KHẢO NỘI BỘ

# GIẢN YẾU GIẢI PHẪU NGƯỜI

---

*(Tái bản lần thứ bảy có sửa chữa và bổ sung)*

GS. Nguyễn Quang Quyền

PGS.TS. BS. Phạm Đăng Diệu

BS. Nguyễn Văn Đức

BS. Nguyễn Văn Cường

**NHÀ XUẤT BẢN Y HỌC**

**Chi nhánh Thành phố Hồ Chí Minh**

**2012**



## LỜI NÓI ĐẦU

*Giải phẫu người là một môn y học cơ sở khó học và khó nhớ nhưng lại rất cần thiết để làm cơ sở cho các môn y học khác. Chính vì vậy, việc học tập trong chương trình đào tạo cũng như tự ôn luyện thường xuyên rất cần thiết không những cho đối tượng các học viên của Trường Đại học Y, các Trường Trung học Y tế mà cũng không kém phần bức thiết cho các nhân viên y tế.*

*Nhằm đáp ứng với nhu cầu thực tế, đó, trên cơ sở rút kinh nghiệm từ cuốn **Giải Phẫu Học Giản Yếu** đã được Nhà Xuất Bản Y Học ấn hành và tái bản nhiều lần, cùng thực tiễn giảng dạy trên 10 năm cho đối tượng Đại học và Trung học Y tế tại Trung Tâm Đào Tạo Bồi Dưỡng CBYT Thành Phố Hồ Chí Minh, chúng tôi biên soạn cuốn **GIẢN YẾU GIẢI PHẪU NGƯỜI**.*

*Với ý đồ trình bày thông tin một cách ngắn gọn và súc tích, chúng tôi chọn cách biên soạn cuốn sách này theo hệ thống các cơ quan. Như vậy, cuốn "**Giản Yếu Giải Phẫu Người**" có thể được sử dụng cho việc giảng dạy các đối tượng Trung cấp Y, nhưng cũng có thể phục vụ cho việc hệ thống hóa kiến thức cho đối tượng sinh viên Đại học Y và các nhân viên y tế. cũng có thể dùng nó như một tài liệu "giúp trí nhớ" về giải phẫu học. Nhằm nhấn mạnh những kiến thức cần thiết cũng như giúp người đọc có thể tự đánh giá, ở mỗi chương (mỗi hệ thống), chúng tôi có biên soạn các mục tiêu và phần câu hỏi trắc nghiệm.*



THƯ VIỆN  
HUBT

TÀI LIỆU PHỤC VỤ THAM KHẢO NỘI BỘ

Trong cuốn sách này, chúng tôi tiếp tục sử dụng các thuật ngữ tiếng Việt theo bản danh pháp giải phẫu quốc tế "Nomina anatomica" mà GS. Nguyễn Quang Quyền đã đặt nền móng từ những năm 80, có một số sửa đổi cho phù hợp với ấn bản mới "Nomina anatomica" lần thứ 6 năm 1985. Nhưng do khuôn khổ của cuốn sách, chúng tôi không thêm các từ bằng tiếng la-tinh tương ứng, mong quý bạn đọc thông cảm.

Các hình trong cuốn sách này do BS. Phạm Đăng Diệu, một trong các tác giả, sáng tác. Nhằm tạo điều kiện trực quan tốt hơn cho người đọc, chúng tôi bước đầu đưa thêm hình màu vào ấn bản. Hy vọng trong những lần xuất bản tiếp theo, chúng tôi sẽ dần dần thay thế các hình vẽ đen trắng bằng các hình màu.

Với kinh nghiệm ít ỏi của mình, chúng tôi cố gắng biên soạn cuốn sách này, nhưng chắc chắn nó còn nhiều thiếu sót. Chúng tôi chân thành biết ơn và rất mong quý bạn đọc góp ý, phê bình để có thể cải tiến ngày một tốt hơn cho những lần in sau.

Dù GS. Nguyễn Quang Quyền không còn nữa, chúng tôi vẫn giữ một phần những bài viết tâm huyết của Thầy trong cuốn Giải yếu Giải Phẫu Người. Với niềm tưởng nhớ và biết ơn sâu sắc đến người Thầy cao cả đã tận tụy đào tạo và vun đắp cho chúng tôi nên người, rất mong cuốn sách này như một thành quả tinh thần mà chúng tôi kính dâng Thầy.

Chân thành cảm ơn Chi nhánh Nhà Xuất bản Y Học TP. Hồ Chí Minh đã cho in cuốn sách này.

TP. Hồ Chí Minh, ngày 25 tháng 7 năm 2000

Thay mặt Ban biên soạn,  
**TS.BS. PHẠM ĐĂNG DIỆU**  
Chủ nhiệm BM. Giải Phẫu  
TT. Đào tạo Bồi dưỡng CBYT TP. HCM



# MỤC LỤC

	<i>Trang</i>
Lời nói đầu.....	5
<b>Chương I: Mở đầu.....</b>	<b>11</b>
Mục tiêu lý thuyết.....	11
Định nghĩa, phạm vi nghiên cứu và vai trò của giải phẫu học .....	11
Vấn đề thuật ngữ giải phẫu học .....	15
Phương pháp và phương tiện học giải phẫu .....	16
Câu hỏi trắc nghiệm.....	16
<b>Chương II: Tế bào và mô .....</b>	<b>18</b>
Mục tiêu.....	18
Đại cương.....	18
Tế bào.....	18
Mô .....	22
Câu hỏi trắc nghiệm.....	40
<b>Chương III: Hệ xương và khớp .....</b>	<b>44</b>
Mục tiêu lý thuyết.....	44
Mục tiêu thực tập .....	45
Đại cương.....	45
Xương đầu mặt .....	50
Cột sống .....	63
Xương ngực.....	68
Xương chi trên .....	73
Xương chi dưới.....	82
Đại cương về khớp .....	96
Câu hỏi trắc nghiệm.....	101



<b>Chương IV: Hệ cơ</b> .....	113
Mục tiêu lý thuyết .....	113
Mục tiêu thực tập.....	114
Đại cương .....	115
Các cơ đầu mặt .....	117
Các cơ cổ trước bên .....	122
Các cơ lưng gáy.....	125
Các cơ ngực bụng.....	131
Các cơ chi trên .....	138
Các cơ chi dưới.....	150
Đáy chậu .....	165
Câu hỏi trắc nghiệm .....	171
<b>Chương V: Hệ thần kinh</b> .....	187
Mục tiêu lý thuyết .....	187
Mục tiêu thực tập.....	188
Đại cương .....	188
Hệ thần kinh trung ương .....	192
Hệ thần kinh tự chủ .....	213
Màng não tủy và sự lưu thông dịch não tủy .....	213
Hệ thần kinh ngoại biên .....	218
Câu hỏi trắc nghiệm .....	226
<b>Chương VI: Hệ giác quan</b> .....	236
Mục tiêu lý thuyết .....	236
Mục tiêu thực tập.....	236
Đại cương .....	237
Cơ quan thị giác .....	237
Cơ quan tiền đình – ốc tai.....	244
Da .....	254
Câu hỏi trắc nghiệm .....	257



<b>Chương VII: Hệ tiêu hóa</b> .....	265
Mục tiêu lý thuyết.....	265
Mục tiêu thực tập.....	266
Đại cương.....	267
Miệng.....	267
Thực quản.....	276
Dạ dày.....	278
Tá tràng và tụy.....	283
Ruột non.....	287
Ruột già.....	292
Gan-đường mật.....	298
Phúc mạc.....	303
Câu hỏi trắc nghiệm.....	306
<b>Chương VIII: Hệ tim mạch</b> .....	317
Mục tiêu lý thuyết.....	317
Mục tiêu thực tập.....	318
Đại cương.....	319
Tim.....	319
Hệ thống mạch máu.....	334
Câu hỏi trắc nghiệm.....	363
<b>Chương IX: Hệ hô hấp</b> .....	373
Mục tiêu lý thuyết.....	373
Mục tiêu thực tập.....	373
Đại cương.....	374
Mũi.....	375
Hầu.....	379
Thanh quản.....	382
Khí quản.....	391
Phổi-màng phổi.....	391
Câu hỏi trắc nghiệm.....	401



**THƯ VIỆN  
HUBT**

TÀI LIỆU PHỤC VỤ THAM KHẢO NỘI BỘ

<b>Chương X: Hệ nội tiết</b> .....	409
Mục tiêu lý thuyết .....	409
Mục tiêu thực tập .....	409
Đại cương .....	409
Tuyến yên .....	413
Tuyến giáp .....	413
Tuyến cận giáp .....	416
Tuyến thượng thận .....	416
Những tuyến nội tiết khác .....	418
Câu hỏi trắc nghiệm .....	419
<b>Chương XI: Hệ tiết niệu</b> .....	422
Mục tiêu lý thuyết .....	422
Mục tiêu thực tập .....	422
Đại cương .....	424
Thận .....	424
Niệu quản .....	432
Bàng quang .....	435
Niệu đạo .....	436
Câu hỏi trắc nghiệm .....	439
<b>Chương X: Hệ sinh dục</b> .....	445
Mục tiêu lý thuyết .....	445
Mục tiêu thực tập .....	445
Các cơ quan sinh dục nam .....	446
Các cơ quan sinh dục nữ .....	454
Câu hỏi trắc nghiệm .....	471



**THƯ VIỆN  
HUBT**

TÀI LIỆU PHỤC VỤ THAM KHẢO NỘI BỘ



# CHƯƠNG I MỞ ĐẦU

GS. Nguyễn Quang Quyền

BS. Phạm Đăng Diệu

## MỤC TIÊU LÝ THUYẾT

- 1) Nêu chính xác định nghĩa, đối tượng và nội dung nghiên cứu của môn giải phẫu học.
- 2) Thấy được vị trí và tầm quan trọng của môn giải phẫu học trong y học.
- 3) Nêu được những nguyên tắc chính trong việc đặt tên trong giải phẫu học.
- 4) Mô tả 3 mặt phẳng giải phẫu qui chiếu liên hệ với những khái niệm liên quan.
- 5) Nêu được các phương tiện và phương pháp học giải phẫu.

## 1. ĐỊNH NGHĨA, PHẠM VI NGHIÊN CỨU VÀ VAI TRÒ CỦA GIẢI PHẪU HỌC

*Giải phẫu học là một môn học nghiên cứu các hình thể và cấu trúc của cơ thể, mối liên quan giữa các bộ phận trong cơ thể và tương quan của toàn cơ thể với môi trường.*

Khác với các môn sinh lý chuyên nghiên cứu về chức năng, cơ chế và hoạt động của các cơ quan của cơ thể, giải phẫu học là một môn hình thái học. Đối với y học, *Giải phẫu học là một môn cơ sở rất cần thiết cho các môn y học cơ sở khác cũng như các môn y học lâm sàng.*

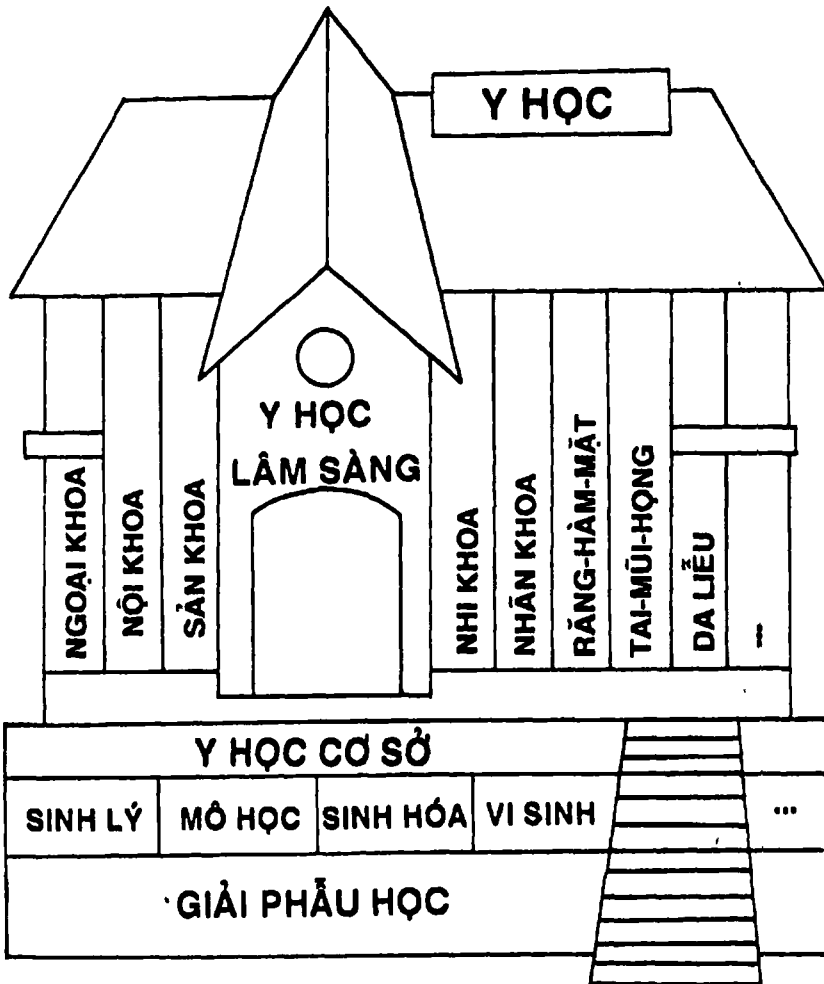


*Phạm vi nghiên cứu* giải phẫu học rất rộng. Trước kia, khi các ngành khoa học cơ bản, đặc biệt là vật lý học chưa phát triển, người ta chỉ mới nghiên cứu các hình thái con người bằng mắt thường và phẫu tích, mổ xẻ trên xác. Đó là *giải phẫu học đại thể*. Nhờ phát minh ra kính hiển vi quang học người ta đã nghiên cứu hình thể và cấu tạo cơ thể người ở mức độ vi thể (*giải phẫu học vi thể* còn gọi là *mô học*) và gần đây ở mức độ siêu vi và phân tử nhờ kính hiển vi điện tử (*giải phẫu học siêu vi thể*). Tùy theo mục đích nghiên cứu của từng chuyên ngành, người ta cũng chia ra nhiều loại giải phẫu học như *giải phẫu y học* (phục vụ cho y học) (Hình 1.1), *giải phẫu nhân chủng học* (phục vụ cho việc nghiên cứu đặc điểm của các chủng tộc và quần thể người), *giải phẫu mỹ học* (phục vụ cho lĩnh vực tạo hình mỹ thuật), *giải phẫu thể dục thể thao* (phục vụ cho nghiên cứu và huấn luyện thể dục thể thao)... Ngày nay với tốc độ phát triển nhanh chóng của y học, các nhà nghiên cứu đã phải phối hợp nhiều lĩnh vực khác nhau với những phương pháp tiếp cận khác nhau như *giải phẫu chức năng*, *giải phẫu phát triển*, *giải phẫu so sánh*, *giải phẫu định khu*, *giải phẫu hệ thống* ... Nội dung cuốn sách này trình bày giải phẫu học y học ở mức độ đại thể và theo phương pháp hệ thống, nghĩa là các bộ phận trong cơ thể được mô tả theo hệ thống các cơ quan cùng làm một chức năng nhất định. Người ta chia làm 3 loại hệ thống chính:

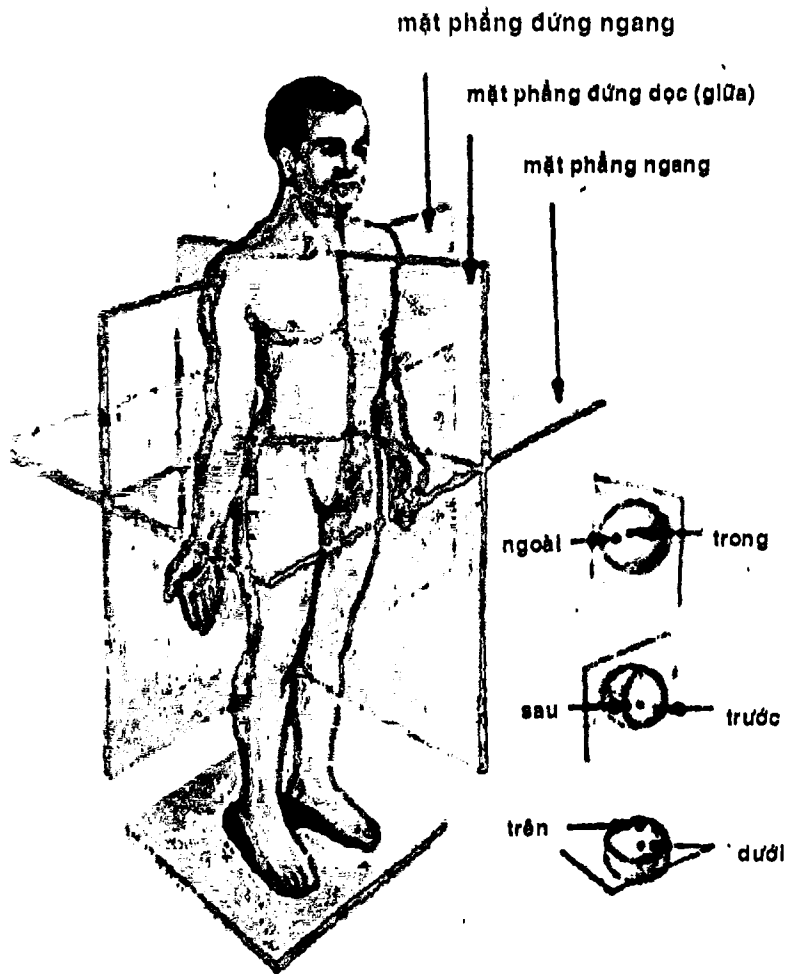
- *Hệ thống các cơ quan liên hệ* bao gồm: *hệ các cơ quan chuyển động* (hệ xương - khớp, hệ cơ), *hệ thần kinh* và *hệ giác quan*.
- *Hệ thống các cơ quan dinh dưỡng* bao gồm: *hệ tiêu hóa*, *hệ tim mạch*, *hệ hô hấp*, *hệ nội tiết* và *hệ tiết niệu*.
- *Hệ thống các cơ quan sinh sản* bao gồm: *hệ sinh dục nam* và *hệ sinh dục nữ*.



Trong cuốn sách này, chúng tôi sẽ lần lượt trình bày các hệ thống theo thứ tự vừa nêu trên.



Hình 1.1. Vai trò của giải phẫu học trong y học



Hình 1.2. Các mặt phẳng giải phẫu học

## 2. VẤN ĐỀ THUẬT NGỮ GIẢI PHẪU HỌC

Trong giải phẫu học đại thể có khoảng 6.000 chi tiết giải phẫu học được đặt tên, chiếm 2/3 tổng số các danh từ y học. Nhưng trước đây, do các cấu trúc được đặt theo tên người phát hiện, nên số lượng lên đến gần 50.000 từ. Vì vậy các nhà giải phẫu học đã phải thống nhất cách gọi tên cho từng chi tiết tạo nên hệ thống thuật ngữ GPH (NA). Trong đó, cách đặt tên dựa vào những nguyên tắc nhất định như: a) *lấy tên các vật có sẵn trong cuộc sống* mà đặt tên cho các chi tiết giống các vật đó (ví dụ: xương thuyền vì hình dạng giống cái thuyền, cây phế quản vì trông giống nhiều cành cây ...), hoặc b) *đặt tên theo dạng hình học* (ví dụ: xương tháp, xương thang, tam giác, tứ giác ...), hoặc c) *đặt tên theo chức năng* (ví dụ: cơ gấp..., cơ ngửa..., cơ dạng..., cơ khép...), hoặc d) *đặt tên theo nguyên tắc nông - sâu* (ví dụ: cơ gấp nông, cơ gấp sâu ...), hoặc e) *đặt tên theo 3 mặt phẳng giải phẫu qui chiếu* vì cơ thể người là một vật trong không gian 3 chiều. Ba mặt phẳng đó là (Hình 1.2):

- *Mặt phẳng đứng dọc* cho khái niệm *trong - ngoài* giúp ta phân biệt các cấu trúc giống nhau, tùy theo chúng gần hay xa mặt phẳng đứng dọc giữa. Ví dụ: đầu trong và đầu ngoài mi mắt.
- *Mặt phẳng đứng ngang* song song với mặt phẳng trán, cho khái niệm *trước - sau* giúp ta xác định hai cấu trúc giống nhau khi qui chiếu với mặt phẳng này. Ví dụ: cơ răng trước (nằm ở thành bên ngực), cơ răng sau trên hay dưới (nằm ở lưng).
- *Mặt phẳng ngang* cho ta khái niệm trên và dưới.

Cần chú ý là còn nhiều *nguyên tắc phụ* khác cũng được áp dụng trong đặt tên như *nguyên tắc so sánh* (to - nhỏ, dài - ngắn...),



THƯ VIỆN  
HUBT

TÀI LIỆU PHỤC VỤ THAM KHẢO NỘI BỘ

nguyên tắc số đầu tám nguyên ủy (nhị đầu, tam đầu ...), nguyên tắc ẩn dụ (ví dụ: xương thái dương, cơ may ...). Đồng thời, mỗi tên gọi có thể là kết quả của sự *phối hợp nhiều nguyên tắc* (ví dụ: cơ gấp chung các ngón nông).

### 3. PHƯƠNG PHÁP VÀ PHƯƠNG TIỆN HỌC GIẢI PHẪU

Về *phương pháp*, học giải phẫu học cần chú ý *trực quan* vì đây là một môn hình thái học. Giải phẫu học vốn là môn học tuy không khó nhưng rất dễ quên vì có quá nhiều chi tiết, lại khô khan vì học trên xương, xác, mô hình ... nên cần có phương pháp học *suy luận*, tránh học vẹt và nhồi nhét chi tiết quá nhiều. Cần *liên hệ các chi tiết* với nhau và *minh họa trên nhiều phương tiện* khác nhau giúp cho việc học dễ nhớ, lâu quên.

*Phương tiện* cổ điển nhất và giá trị nhất vẫn là *xương và xác*. Vì xương và xác ngày càng hiếm, nên cần bổ sung nhiều phương tiện khác như *tiêu bản từng phần, mô hình các loại bằng thạch cao, chất dẻo, cao su, gỗ, vải...*, các phương tiện nghe nhìn như *tranh ảnh, phim đèn chiếu, phim X quang, băng thu hình ...* đặc biệt cần liên hệ trên người sống để ứng dụng vào chẩn đoán, điều trị và phòng bệnh.

### CÂU HỎI TRẮC NGHIỆM

1/ Giải phẫu học là một môn học nghiên cứu:

- a) các chức năng và hoạt động của các cơ quan trong cơ thể.
- b) các quá trình chuyển hóa của các chất trong cơ thể.
- c) hình thể và cấu trúc của cơ thể.
- d) chuyển động của cơ thể.
- e) sự thích nghi của cơ thể với môi trường.



**2/ Phạm vi nghiên cứu của giải phẫu học gồm:**

- a) giải phẫu học đại thể.
- b) giải phẫu học vi thể.
- c) giải phẫu học siêu vi thể.
- d) a và c.
- e) a, b và c.

**3/ Mặt phẳng đứng dọc giữa cho phép ta phân biệt các chi tiết giải phẫu giống nhau thành:**

- a) trong hay ngoài.
- b) trước hay sau.
- c) trên hay dưới.
- d) nông hay sâu.
- e) mu hay gan.

**4/ Phương tiện có giá trị nhất để học giải phẫu học là:**

- a) xác.
- b) mô hình các loại.
- c) phim X quang.
- d) phim vidéo.
- e) người sống.

**5/ Đối với y học, giải phẫu học là một bộ môn:**

- a) cơ sở.
- b) lâm sàng.
- c) cận lâm sàng.
- d) cơ bản.
- e) y học cộng đồng.

## **ĐÁP ÁN CÂU HỎI TRẮC NGHIỆM**

1/ c

2/ e

3/ a

4/ a

5/ a



# CHƯƠNG II

## TẾ BÀO VÀ MÔ

BS. Phạm Đăng Diệu

### MỤC TIÊU

- 1) Nêu tên và chức năng những cấu trúc của màng tế bào, bào tương và nhân tế bào.
- 2) Nêu khái niệm về mô.
- 3) Mô tả cấu tạo, chức năng và phân loại của thượng mô.
- 4) Mô tả cấu tạo chức năng và phân loại của mô liên kết.
- 5) Nêu đặc điểm cấu tạo và chức năng các loại mô cơ.
- 6) Mô tả cấu tạo một neuron.

### ĐẠI CƯƠNG

Tất cả các sinh vật đều được cấu tạo bởi những đơn vị vi thể gọi là tế bào. Những sinh vật đơn giản nhất có cấu trúc là một tế bào đơn độc nên còn được gọi là sinh vật đơn bào (như con amibe). Ở những động vật cấp cao hơn, cơ thể gồm nhiều loại tế bào có cấu tạo và cách sắp xếp khác nhau để đảm nhận nhiều chức năng phân biệt tạo thành các mô.

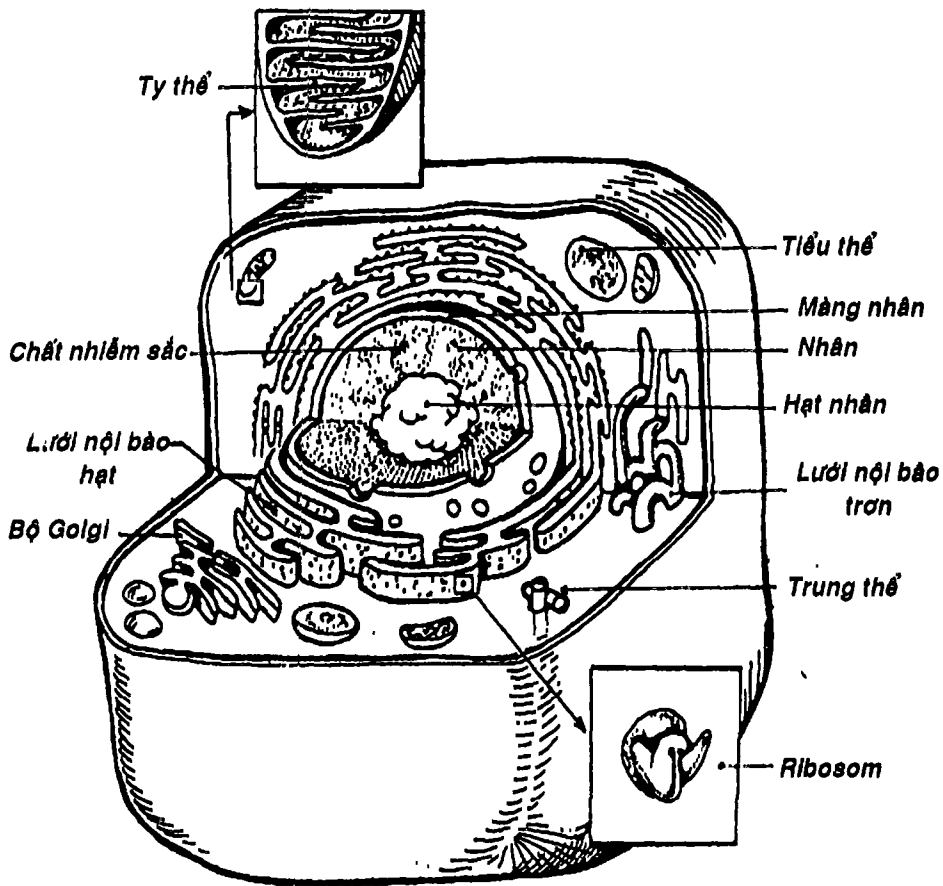
### TẾ BÀO

Trong một cơ thể có nhiều loại tế bào có hình dáng, kích thước và chức năng khác nhau. Nhưng nhìn chung, đơn vị cấu tạo và chức năng này đều có những cấu trúc chung gồm màng tế bào, bào tương và nhân tế bào (Hình 2.1).



# 1. CẤU TẠO HÓA HỌC CỦA TẾ BÀO

Tế bào được tạo nên bởi nhiều thành phần hóa học, trong đó có Nước (chiếm khoảng 70% trọng lượng chung), Protein (tạo nên những cấu trúc cơ bản), Lipid (tham gia tạo nên màng nhân và nguồn dự trữ năng lượng), Glucid (là chất tạo năng lượng cho tế bào). Ngoài ra, trong tế bào còn có các acid nhân (ADN và ARN) làm cơ sở cho sự di truyền và tổng hợp protein cho tế bào.



Hình 2.1: Tế bào

## 2. CẤU TRÚC CỦA TẾ BÀO

### 2.1. Màng tế bào (Hình 2.2)

Dày khoảng 7-10 Nm, được cấu tạo chủ yếu bởi hai lớp phân tử phospholipid có đuôi kỵ nước hướng vào nhau và các đầu ưa nước hướng ra ngoài vi của màng. Trên màng cũng có các phân tử Protein (đóng vai trò như kháng nguyên bề mặt, như thụ thể đối với các hormon hoặc các chất trung gian hóa học, như enzym hay làm nhiệm vụ vận chuyển các chất dinh dưỡng hoặc các chất hóa học qua màng tế bào). Ngoài ra, có một số thành phần Glucid kết hợp với các Lipid gọi là các glycolipid và chức năng còn chưa rõ (Hình 2.1).

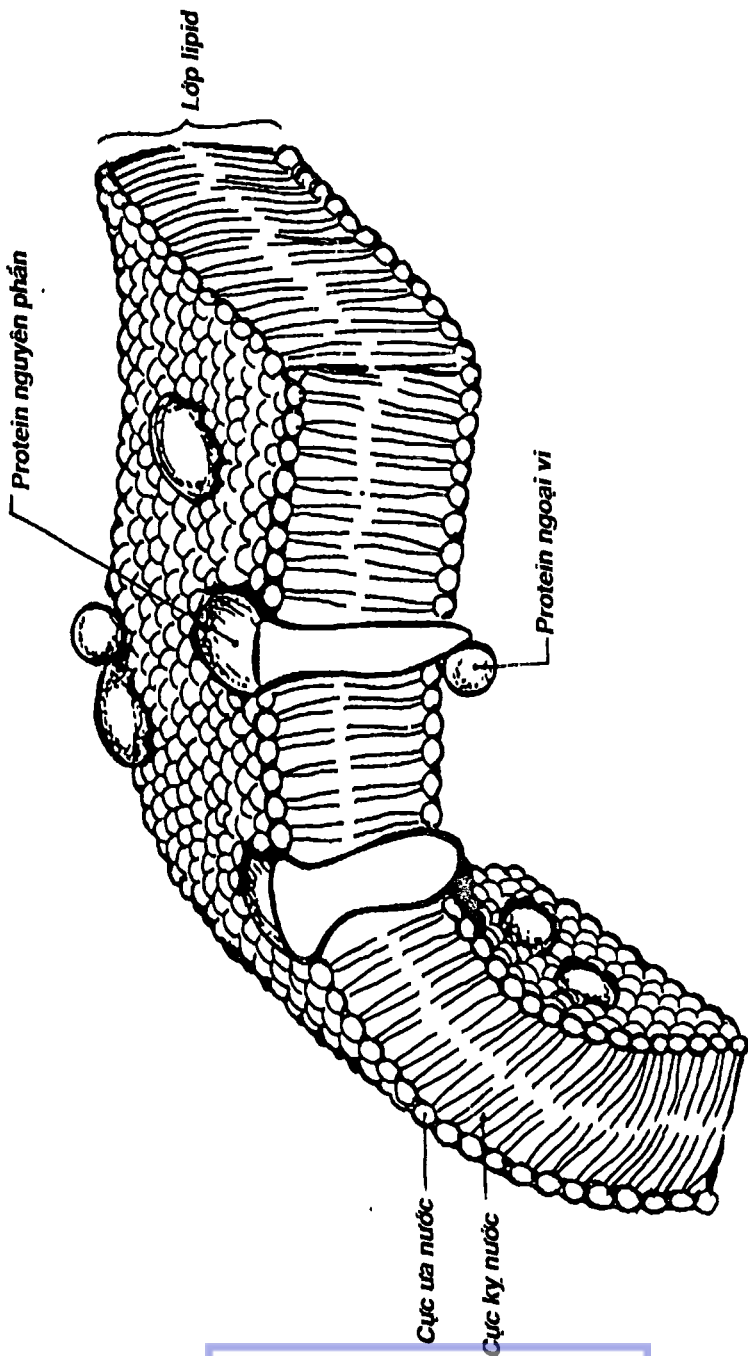
### 2.2. Bào tương (Hình 2.1)

Được giới hạn bên ngoài bởi màng tế bào, có chứa nhiều cấu trúc vi thể gọi là các bào quan:

**2.2.1 Lưới nội bào:** là một hệ thống màng song song nối với nhau để giới hạn một khoang chứa dịch gọi là bể. Nó hiện diện hầu như khắp bào tương và nối màng tế bào với màng nhân. Có hai loại: lưới nội bào có hạt (trên mặt ngoài có nhiều ribosome bám nên có chức năng chính là tổng hợp, vận chuyển protein) và lưới nội bào trơn (là một hệ thống ống và túi không có ribosome, làm nhiệm vụ tổng hợp và chuyển hóa lipid và một số chất khác).

**2.2.2. Ty thể:** là bào quan có cấu trúc màng kép hình que, bên trong chia thành nhiều khoang. Chúng có chức năng tổng hợp và tích trữ ATP. ATP là men giúp tạo năng lượng cho tế bào. Ty thể có nhiều trong các tế bào cơ.

**2.2.3. Ribosome:** là những thể nhỏ, đặc, nằm tự do hay bám vào lưới nội bào. Nó làm nhiệm vụ tổng hợp protein.



Hình 2.2: Cấu trúc màng tế bào

**2.2.4. Bộ Golgi:** là một hệ thống túi màng nằm kế cận nhân tế bào. Nó làm nhiệm vụ chuẩn bị, cô lập các chất tiết của tế bào. Chính vì vậy nó khá phát triển ở các tế bào tuyến.

**2.2.5. Tiêu thể:** là những túi chứa nhiều men tiêu, làm nhiệm vụ cơ quan tiêu hóa của tế bào.

**2.2.6. Trung thể:** gồm hai cấu trúc hình trụ nằm gần nhân, có nhiệm vụ hướng dẫn trong sự phân bào.

### 2.3. Nhân tế bào (Hình 2.3)

Thường có dạng cầu hay bầu dục, gồm: màng nhân, nhân tương, hạt nhân và chất nhiễm sắc.

**2.3.1. Màng nhân:** có cấu trúc màng kép thông nối với lưới nội bào. Trên màng có nhiều lỗ nhỏ để tiện trao đổi chất với bào tương.

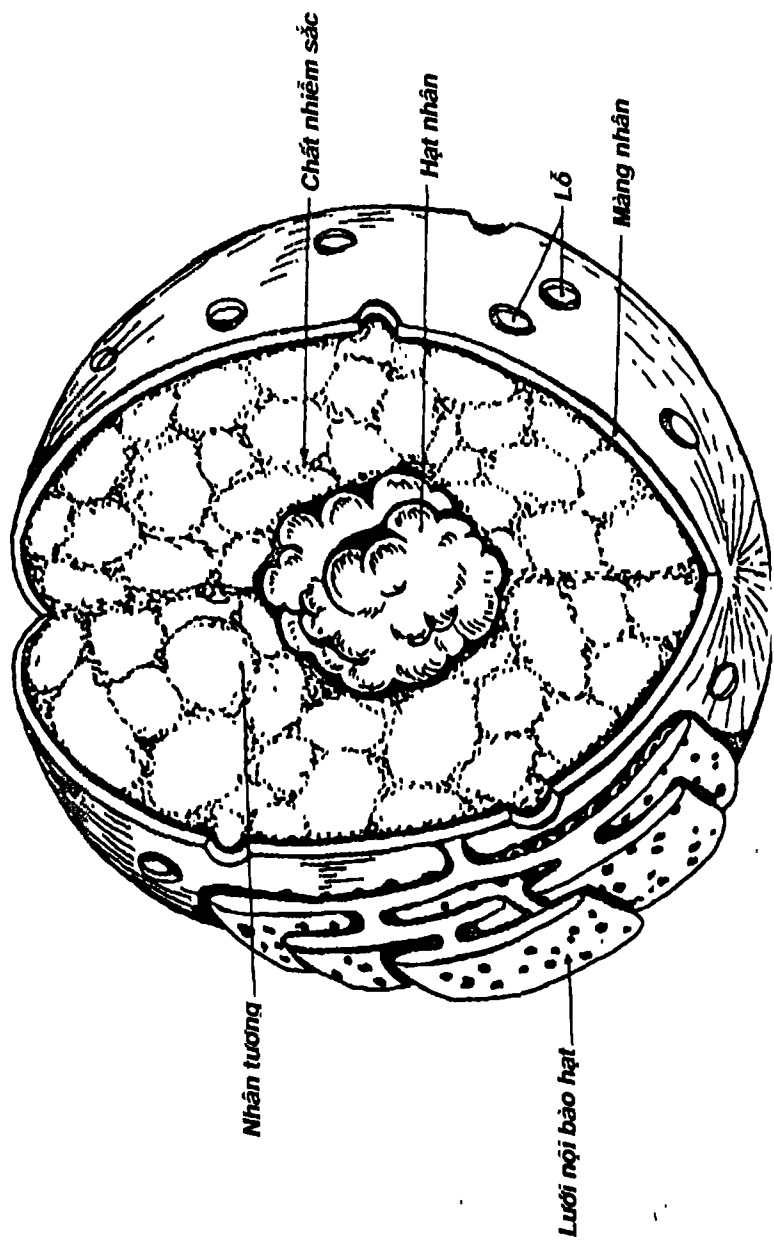
**2.3.2. Hạt nhân:** là một thể đặc hình cầu được cấu tạo bởi ARN và protein

**2.3.3. Chất nhiễm sắc:** được tạo nên chủ yếu bởi ADN làm nhiệm vụ lưu giữ thông tin di truyền. Chỉ khi phân bào thì chúng mới sắp xếp thành các cặp nhiễm sắc thể với số lượng hằng định đối với mỗi loại sinh vật (trừ các tế bào mầm có số lượng bằng một nửa).

## MÔ

Mô là tập hợp của những tế bào tương tự nhau theo một cách sắp xếp nhất định để thực hiện một chức năng đặc biệt. Có thể tóm tắt mô theo công thức:

$$\begin{array}{l} \text{Mô} = \quad \text{Tế bào} \quad + \quad \text{Chất gian bào} \\ (\text{Loại tế bào} + \text{cách sắp xếp}) \quad (\text{Chất gian bào} + \text{các sợi}) \end{array}$$



Hình 2.3: Cấu trúc nhân

Có 4 loại mô chính là thượng mô, mô liên kết, mô cơ và mô thần kinh. Chúng ta sẽ lần lượt khảo sát chúng.

## 1. THƯỢNG MÔ

Là loại mô làm chức năng che phủ bề mặt hoặc lót mặt trong các khoang tự nhiên của cơ thể (*thượng mô phủ*). Ngoài ra còn có một loại thượng mô có cấu tạo gần giống thượng mô phủ nhưng lại làm chức năng chế tiết ra các chất tiết (*thượng mô tuyến*). Nhìn chung cấu tạo thượng mô có thể đối chiếu với công thức mô như sau:

Thượng mô = tế bào thượng mô + chất gian bào không đáng kể

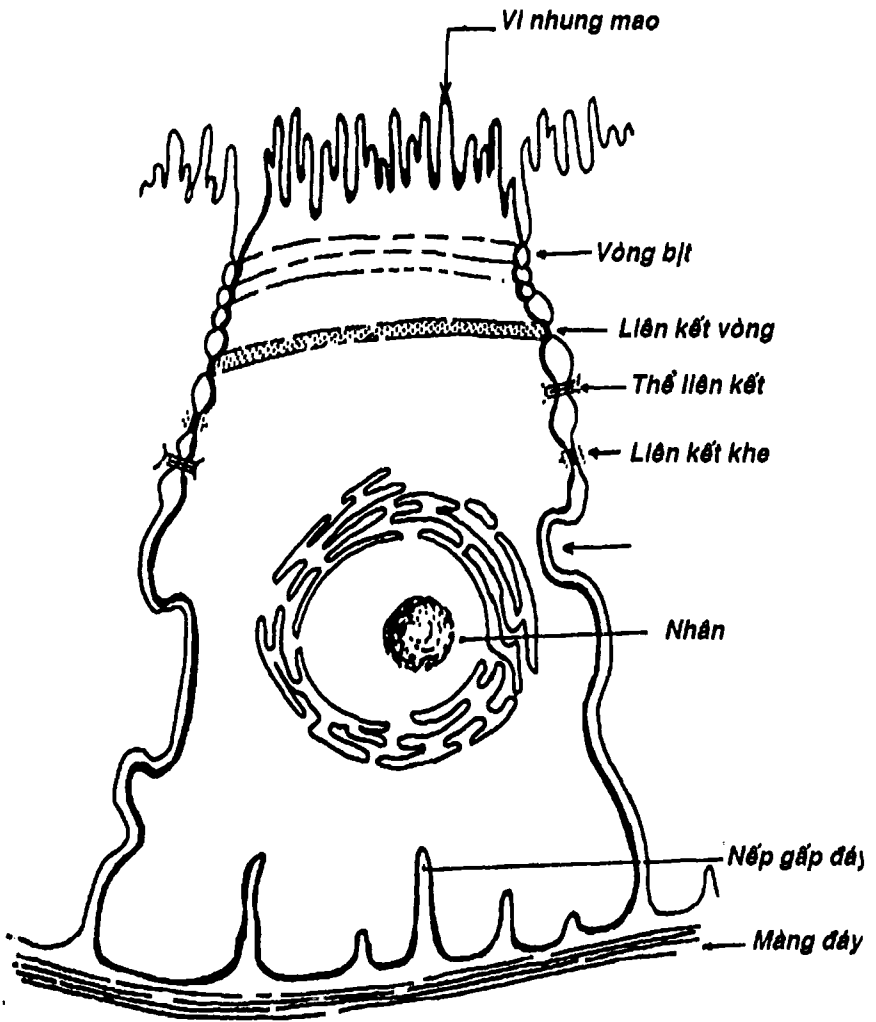
Chất gian bào hầu như không đáng kể vì các tế bào thượng mô sắp xếp sát vào nhau và có những mối liên kết chặt chẽ (Hình 2.4).

**1.1. Thượng mô phủ:** (Hình 2.4, 2.5a) có thể được chia thành nhiều loại dựa vào loại tế bào (lát, trụ hay vuông) và cách sắp xếp (nếu các tế bào xếp thành một lớp thì gọi là đơn, nếu xếp thành nhiều lớp chồng lên nhau thì gọi là tầng). Ví dụ: thượng mô lát đơn, thượng mô lát tầng, thượng mô trụ đơn ....

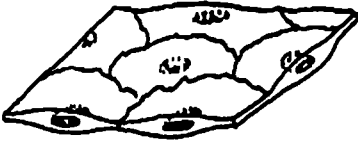**1.2. Thượng mô tuyến:** (Hình 2.5b) tạo thành các tuyến ngoại tiết (như tuyến mồ hôi, tuyến bã, tuyến dạ dày....) và các tuyến nội tiết (như tuyến thượng thận, tuyến giáp ...). Các tuyến ngoại tiết có ống tiết mở ra da hay vào các khoang tự nhiên, số lượng chất tiết lớn và thường chỉ có tác dụng khu trú còn các tuyến nội tiết thì không có ống tiết, khối lượng chất tiết rất nhỏ, đổ trực tiếp vào máu nên có tác dụng toàn thân.

## 2. MÔ LIÊN KẾT


Là loại mô có chức năng liên kết các mô, nâng đỡ cơ thể. Ngoài mô liên kết chính thức, một số mô khác cũng được xếp loại là mô liên kết như: mô xương, mô sụn, mô mỡ, mô máu.



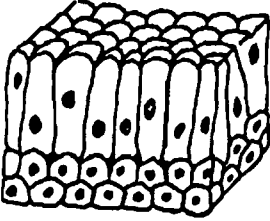
Hình 2.4: Tế bào thượng mô phủ



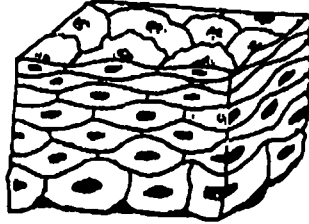
*Thượng mô lát đơn*



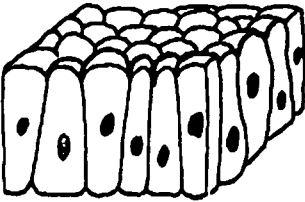
*Thượng mô vuông đơn*



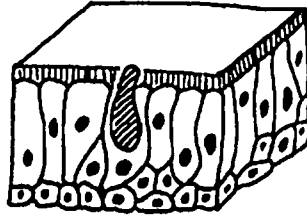
*Thượng mô trụ thẳng*



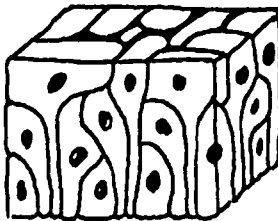
*Thượng mô lát tầng (không sừng hóa)*



*Thượng mô trụ đơn*



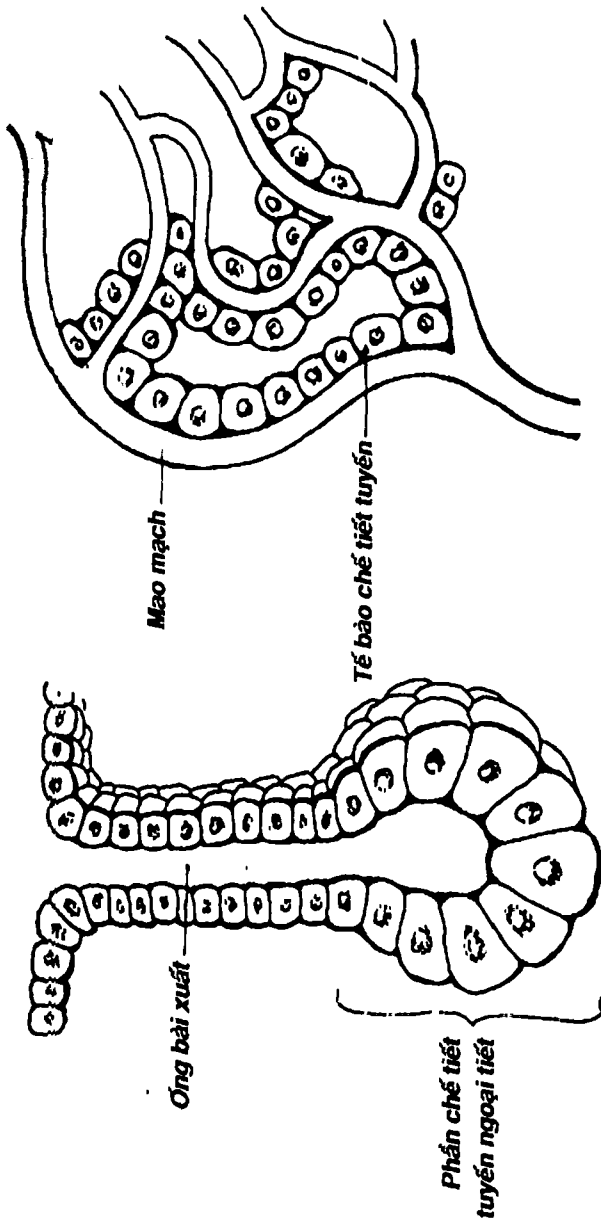
*Thượng mô trụ giả tầng có lông chuyển*



*Thượng mô đa dạng giả tầng*

*Hình 2.5a: Các loại thượng mô phủ*





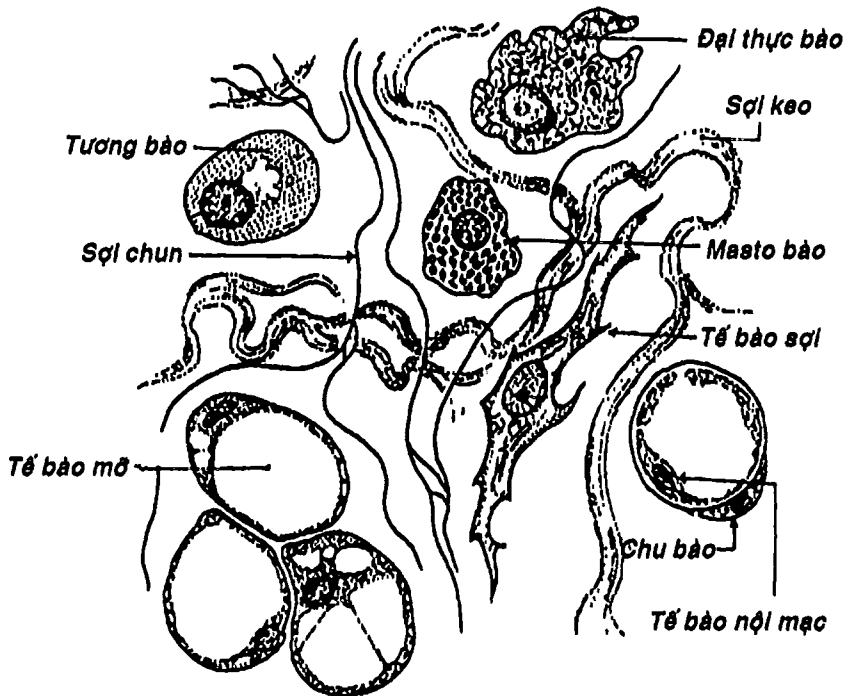
Hình 2.5b: Thượng mô tuyến

## 2.1. Mô liên kết chính thức

Cấu tạo mô liên kết có thể đối chiếu với công thức mô như sau:

Mô liên kết = tế bào liên kết + chất gian bào phong phú (chính thức)  
(đa dạng và phân bố rải rác) (gồm chất căn bản + các sợi)

Trong mô liên kết chính thức (Hình 2.6), các tế bào rất đa dạng gồm tế bào sợi, tế bào mỡ, tương bào, masto bào, đại thực bào, tế bào nội mạc (mạch máu), chu bào ... và chúng thường chìm ngập trong một chất gian bào rất phong phú. Chất gian bào gồm một chất căn bản và các sợi tạo keo (bó sợi dày và không phân nhánh) và sợi trun (sợi mảnh, phân nhánh và đan với nhau như mạng lưới).



Hình 2.6: Mô liên kết.

## 2.2. Mô sụn (Hình 2.7)

Mô sụn = tế bào sụn + chất gian bào

(chất căn bản sụn+sợi keo và sợi trun)

Tế bào sụn thay đổi kích thước và hình dạng theo độ biệt hóa, nằm trong các hốc trống gọi là ổ sụn. Chất căn bản sụn có nhiều chondroitin sulfat. Các sợi keo và trun có số lượng và cách sắp xếp khác nhau tùy theo loại sụn.

## 2.3. Mô xương (Hình 2.8a, 2.8b)

Mô xương = tế bào xương + chất gian bào

(cốt bào, tạo cốt bào, hủy cốt bào) (chất căn bản xương + sợi tạo keo)

Cốt bào nằm trong các hốc xương, liên hệ với nhau bởi các tiểu quản xương. Tạo cốt bào thường nằm ở ngoại vi, tự tạo ra rãnh vùi mình trong chất căn bản để trở thành cốt bào khi chất căn bản ngấm canxi. Chính vì vậy, xương đặc có cấu trúc đặc biệt tạo thành từng lớp xương đồng tâm xen kẽ với các hốc xương xếp quanh một ống trung tâm chứa mạch và thần kinh gọi là hệ Havers. Hủy cốt bào có chức năng hủy xương già cỗi.

Chất căn bản xương có nhiều collagen và glycosaminoglycan ngấm canxi để tạo độ cứng cho xương.

## 2.4. Mô máu (Hình 2.15, 2.16, 2.17)

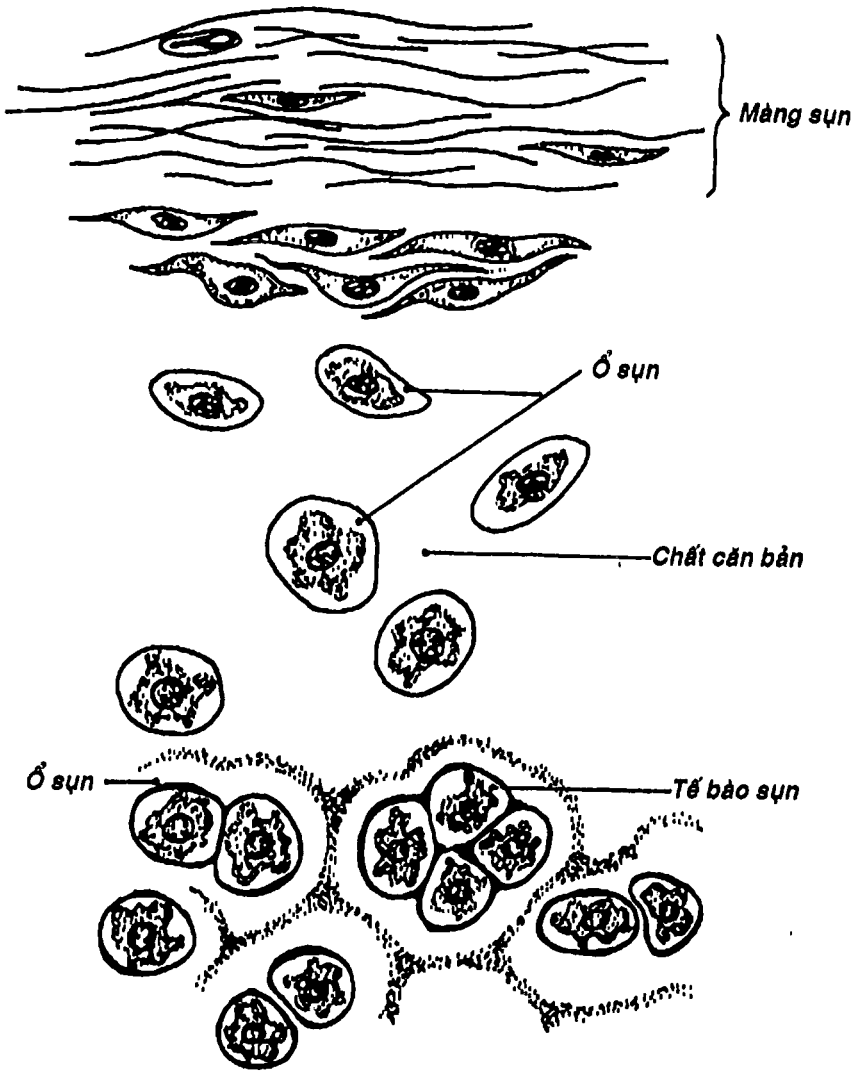
Mô máu = Các tế bào máu + Chất gian bào (huyết tương)

(Hồng cầu+ bạch cầu+ tiểu cầu)

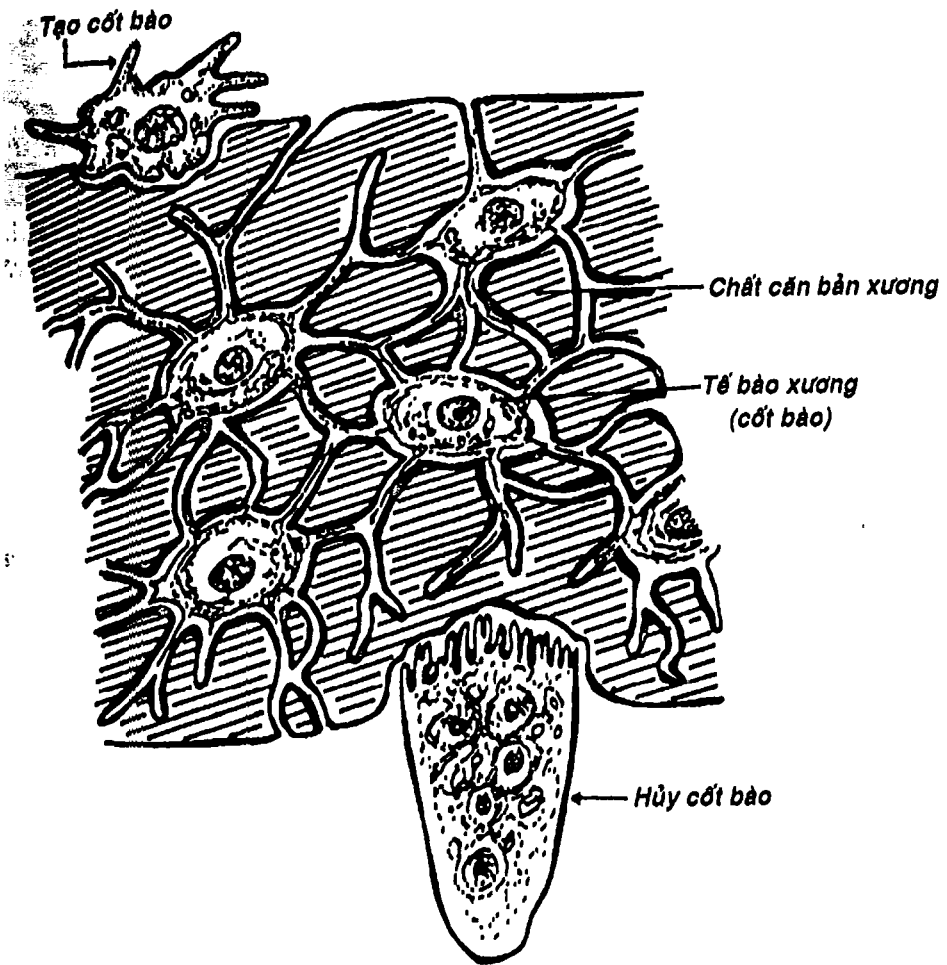
(Huyết thanh + Fibrin)

Mô máu là một mô liên kết đặc biệt với chất gian bào là huyết tương (như vậy, chất căn bản là huyết thanh và sợi là Fibrin). Các tế bào máu gồm: a) hồng cầu (số lượng = 4-5 triệu/ $1\text{cm}^3$  máu), b) bạch cầu (số lượng = 6.000 – 7.000/ $1\text{cm}^3$ , gồm nhiều loại như bạch cầu trung tính, ưa acid, ưa base, lympho bào, đơn nhân. Số lượng bạch cầu cũng như tỷ lệ các loại bạch cầu thay đổi khi có bệnh lý) và c) tiểu cầu (số lượng = 250.000 – 300.000/ $1\text{cm}^3$  máu).

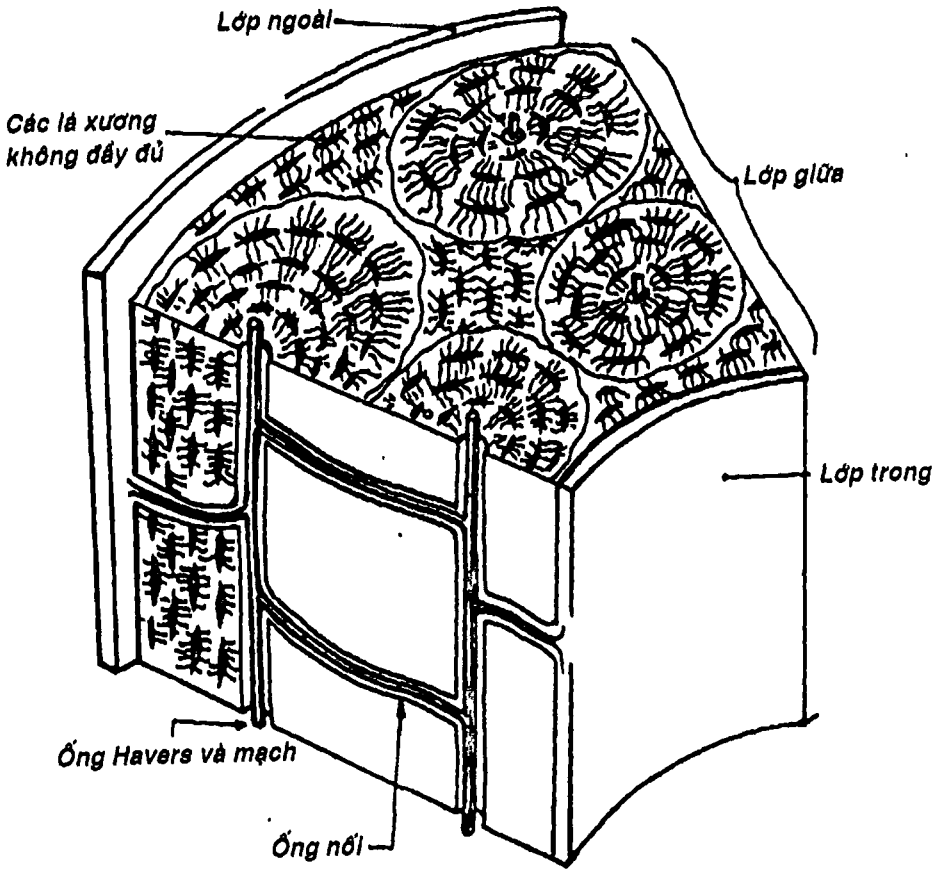




Hình 2.7: Mô sụn



Hình 2.8a: Mô xương.

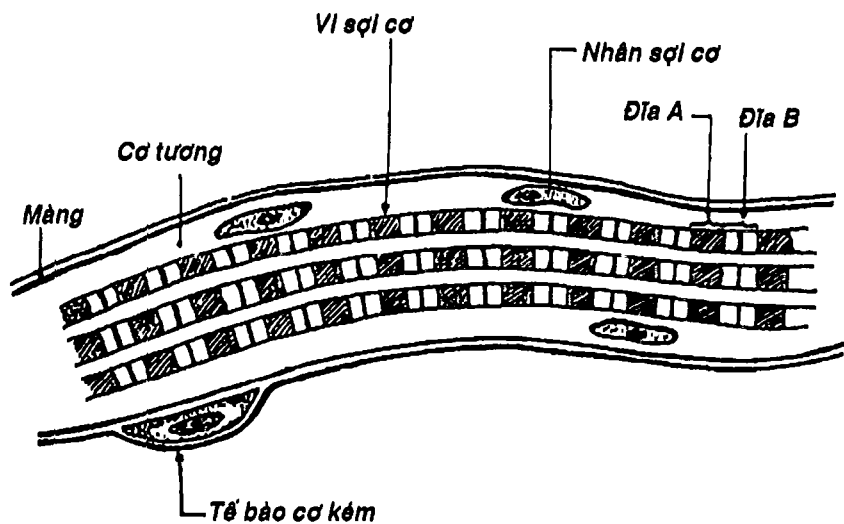


Hình 2.8b: Sơ đồ cấu tạo hệ Havers.

### 3. MÔ CƠ

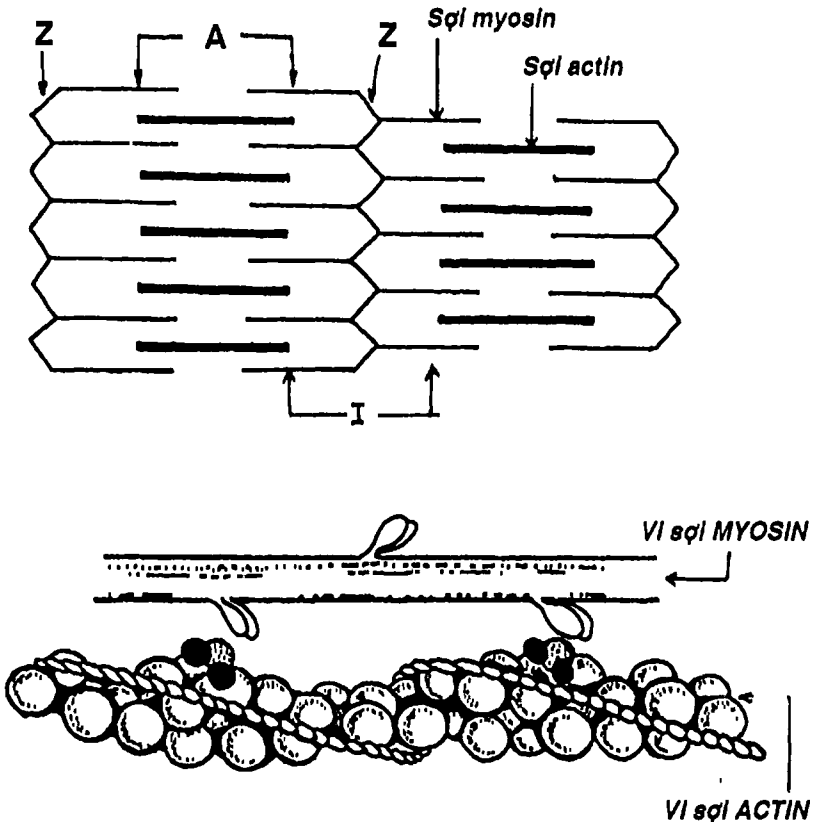
Mô cơ là loại mô có đặc tính co rút giúp vận động các bộ phận của cơ thể nhờ các tế bào cơ biệt hóa. Các tế bào cơ có thể co rút được là nhờ trong bào tương có cấu trúc đặc biệt là các vi sợi actin (mảnh) và myosin (dày) (Hình 2.10). Các vi sợi này sắp xếp xen kẽ tạo thành các phức hợp trượt lên nhau để rút ngắn chiều dài, gây co cơ. Chất gian bào có số lượng không đáng kể. Có ba loại mô cơ là:

3.1. Cơ trơn: (Hình 2.12) là loại mô cơ của các tạng, tuyến và mạch máu, hoạt động không theo ý muốn. Trong các tế bào của mô cơ này (sợi cơ trơn), phức hợp actin - myosin sắp xếp không đều đặn.



Hình 2.9: Cấu trúc cơ vân

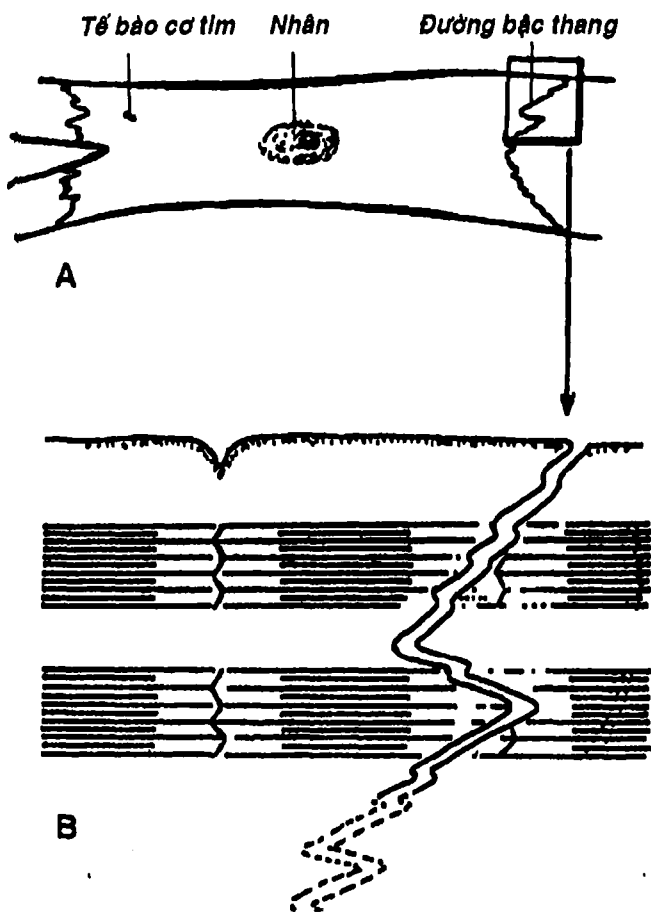
**3.2. Cơ vân:** (Hình 2.9) là loại mô cơ của các cơ bám xương, bám da và một số cơ quan, hoạt động theo ý muốn. Trong sợi cơ vân, phức hợp actin – myosin sắp xếp rất đều đặn nên dưới kính hiển vi quang học người ta vẫn thấy hình ảnh các vạch sáng tối xen kẽ trên các tế bào này. Vì lý do đó mà nó được người ta đặt tên là cơ vân.



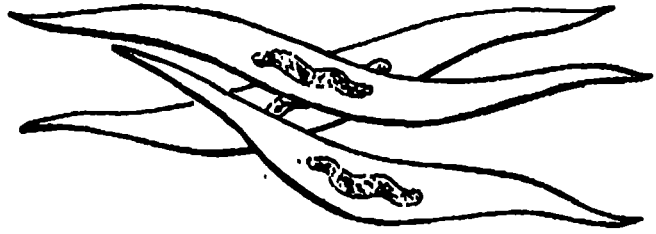
Hình 2.10: Cơ vân với vi sợi ACTIN và MYOSIN




**3.3. Cơ tim:** (Hình 2.11) Là loại cơ vân đặc biệt tạo nên thành tim, hoạt động theo chu kỳ dưới sự điều khiển của mô nút và hệ thần kinh tự chủ. Trong cơ tim, ngoài loại sợi cơ bóp còn có một loại sợi kém biệt hóa đảm nhận chức năng tạo xung thần kinh theo chu kỳ và dẫn truyền đến mọi vùng của tim gọi là mô nút. Các tế bào cơ tim nối kết với nhau thành mạng lưới mà đường nối giữa các sợi cơ được gọi là vạch bậc thang.



Hình 2.11: Cấu tạo vi thể (A) và Siêu vi thể sợi cơ tim (B)

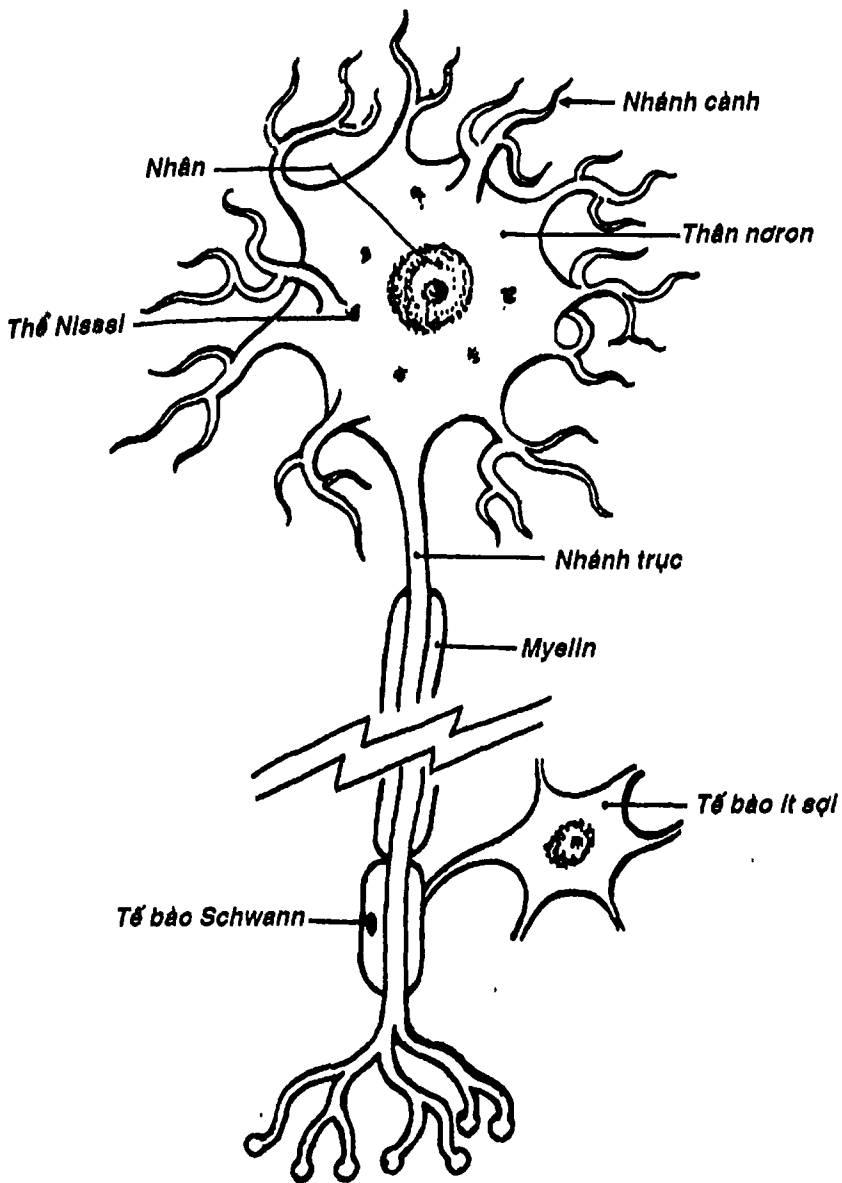


Sợi cơ trơn dưới  
kính hiển vi quang học

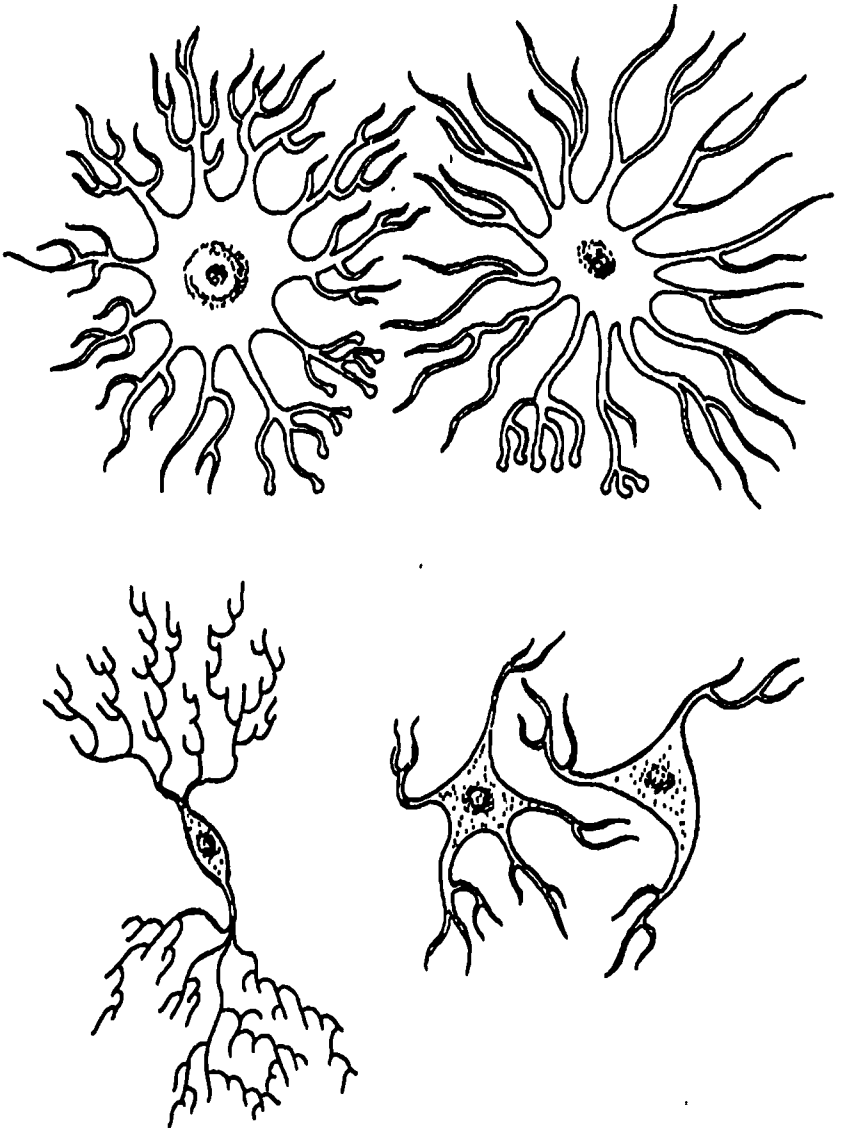


Dưới kính hiển vi điện tử

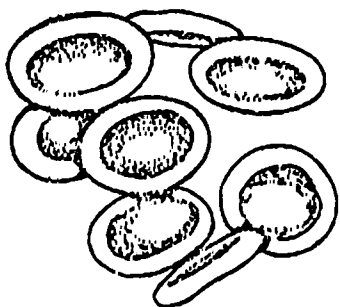
Hình 2.12: Cơ trơn



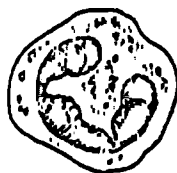Hình 2.13: Tế bào thần kinh



Hình 2.14: Các loại tế bào thần kinh đệm



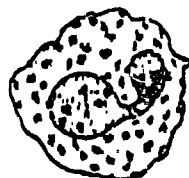
Hình 2.15: Hồng cầu



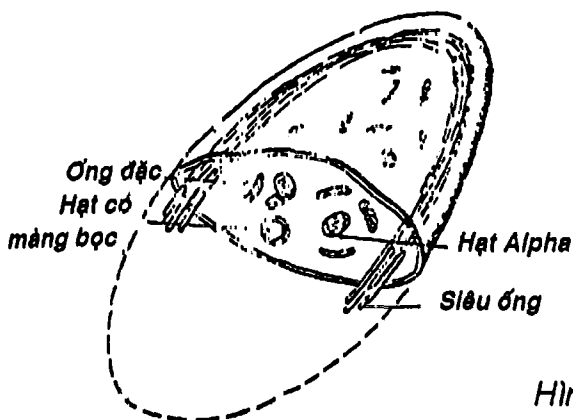
Bạch cầu trung tính



Bạch cầu ưa acid



Bạch cầu ưa base



Hình 2.17: Cấu tạo siêu vi tiểu cầu

Hình 2.16: Các bạch cầu hạt.

## 4. MÔ THẦN KINH

Mô thần kinh là loại mô có đặc điểm chức năng là tạo các xung động và dẫn truyền chúng. Mô thần kinh có hai loại tế bào: **a)** tế bào thần kinh (neuron) đảm nhận chức năng dẫn truyền và **b)** tế bào thần kinh đệm có vai trò nâng đỡ, phân ranh, bảo vệ, chế tiết và dinh dưỡng cho mô thần kinh. Chất gian bào trong mô thần kinh rất ít.

- **Tế bào thần kinh (neuron):** (Hình 2.13) nhìn chung có một thân tế bào (hình cầu, bầu dục, tháp hay hình sao) có một nhân. Từ thân xuất hiện hai loại nhánh: **a)** nhánh cành ngắn và có vai trò dẫn truyền xung động theo một hướng về thân tế bào, **b)** nhánh trục thường dài, dẫn truyền xung động theo hướng từ thân tế bào đến một tế bào thần kinh khác. Cấu trúc kết nối giữa tế bào thần kinh này với tế bào thần kinh khác gọi là synapse. Xung động truyền qua synapse thông qua sự giải phóng của những chất trung gian thần kinh.

- **Tế bào thần kinh đệm:** (Hình 2.14) gồm nhiều loại như: tế bào ít nhánh, tế bào sao, vi bào đệm, tế bào schwann ....

Cần nhấn mạnh là tế bào thần kinh (neuron) không có khả năng sinh sản thêm nên tổn thương neuron là tổn thương không hồi phục, trong khi đó, các tế bào thần kinh đệm thì vẫn có thể tiếp tục sinh sản trong suốt cuộc đời của cá thể.

## CÂU HỎI TRẮC NGHIỆM

1/ Màng tế bào:

- là một cấu trúc gồm hai lá.
- được cấu tạo chủ yếu bởi hai lớp phân tử phospholipid.
- có các phân tử protein để thực hiện nhiều chức năng.
- a và c.

e) b và c.

2/ Bào tương nào sau đây tổng hợp và tích trữ ATP cho tế bào:

- a) lưới nội bào có hạt.
- b) lưới nội bào trơn.
- c) tiêu thể.
- d) ty thể.
- e) ribosome.

3/ Nhân tế bào:

- a) có màng nhân là một cấu trúc màng kép, có lỗ.
- b) có hạt nhân là một hạt ADN.
- c) có chứa chất nhiễm sắc để lưu giữ thông tin di truyền.
- d) a và c.
- e) a, b và c.

4/ Mô:

- a) là tập hợp của nhiều tế bào tương tự.
- b) có cách sắp xếp các tế bào theo một thứ tự nhất định.
- c) thực hiện một chức năng chuyên biệt của cơ thể.
- d) a và b.
- e) a, b và c.

5/ Thượng mô có đặc điểm:

- a) các tế bào sắp xếp sát vào nhau.
- b) chất gian bào không đáng kể.
- c) có chức năng che phủ bề mặt và lót các khoang tự nhiên của cơ thể.
- d) có chức năng chế tiết các chất tiết.
- e) a, b, c và d.

6/ Một loại thượng mô phủ gồm các tế bào hình trụ, sắp xếp thành nhiều lớp là:

- a) thượng mô trụ đơn.
- b) thượng mô trụ tầng.



- c) thượng mô trụ giả tầng.
- d) thượng mô lát.
- e) thượng mô lát tầng.

7/ Tuyến ngoại tiết là:

- a) tuyến có ống tiết.
- b) đổ chất tiết ra da hoặc vào các khoang tự nhiên của cơ thể.
- c) có chất tiết có tác dụng toàn thân.
- d) a và b.
- e) a, b và c.

8/ Mô nào sau đây KHÔNG phải là mô liên kết:

- a) mô máu.
- b) mô thần kinh.
- c) mô xương.
- d) mô sụn.
- e) mô mỡ.

9/ Đặc điểm nào sau đây KHÔNG phải là của mô liên kết:

- a) có thành phần tế bào rất đa dạng.
- b) có chất gian bào phong phú.
- c) chất gian bào gồm chất căn bản và các sợi.
- d) các tế bào sắp xếp sát nhau với nhiều mối liên kết.
- e) thực hiện chức năng nâng đỡ, bảo vệ và liên kết các mô trong cơ thể.

10/ Mô xương:

- a) có ba loại tế bào: cốt bào, tạo cốt bào và hủy cốt bào.
- b) có cốt bào nằm trong các hốc xương.
- c) có chất căn bản chứa nhiều collagen và glycosaminoglycan ngấm canxi.
- d) có các tạo cốt bào nằm ở ngoại vi, tự tạo ra rồi vùi mình vào chất căn bản.
- e) a, b, c và d.



**11/ Mô máu:**

- a) là một mô liên kết đặc biệt.
- b) có nhiều loại tế bào máu: hồng cầu, bạch cầu, tiểu cầu.
- c) có số lượng các tế bào máu khá hằng định trong điều kiện bình thường.
- d) có chất gian bào chính là huyết tương.
- e) a, b, c và d.

**12/ Mô cơ:**

- a) có tính chất chức năng chung là co rút.
- b) có các tế bào chính là các cơ.
- c) có ba loại là cơ trơn, cơ vân và cơ tim.
- d) a và c.
- e) a, b và c.

**13/ Nói về tế bào thần kinh (Neuron), thông tin nào sau đây SAI:**

- a) có một thân tế bào hình tròn, bầu dục, thấp hay sao.
- b) có nhiều nhánh cành để dẫn truyền xung động từ thân neuron ra ngoại vi.
- c) có một nhánh trục dẫn truyền xung động từ ngoại vi vào thân neuron.
- d) a và b.
- e) a, b và c.

**ĐÁP ÁN CÂU HỎI TRẮC NGHIỆM**

1/ e	2/ d	3/ d	4/ e	5/ e
6/ b	7/ d	8/ b	9/ d	10/ e
11/ e	12/ d	13/ a		

# CHƯƠNG III

## HỆ XƯƠNG VÀ KHỚP

BS. Nguyễn Văn Đức

### MỤC TIÊU LÝ THUYẾT

- 1) Nêu được các thành phần và bốn chức năng chính của bộ xương người.
- 2) Chú thích được các chi tiết trên sơ đồ cấu tạo một xương dài.
- 3) Kể được tên các xương đầu – mặt.
- 4) Liệt kê các chi tiết giải phẫu quan trọng của: xương trán, xương đỉnh, xương chẩm, xương thái dương, xương bướm, xương sàng, xương hàm trên và xương hàm dưới.
- 5) Chú thích được 11 lỗ chính trên hình vẽ mặt trong nền sọ.
- 6) Nêu được vị trí thóp trước và thóp sau trên sọ trẻ sơ sinh\*.
- 7) Kể được tên các xương của thân mình.
- 8) Nêu được cấu tạo chung của các đốt sống.
- 9) Nêu được các đặc điểm cơ bản để phân biệt đốt sống cổ, đốt sống ngực và đốt sống thắt lưng.
- 10) Kể được tên các xương và sụn cấu tạo nên lồng ngực.
- 11) Liệt kê được các chi tiết giải phẫu quan trọng của: xương đòn, xương vai, xương cánh tay, xương trụ và xương quay.
- 12) Nêu được tên và thứ tự sắp xếp của các xương cổ tay.
- 13) Kể được tên các xương của bàn tay và ngón tay.
- 14) Liệt kê được các chi tiết giải phẫu quan trọng của: xương chậu, xương đùi, xương bánh chè, xương chày và xương mác.
- 15) Nêu được giới hạn của eo trên và eo dưới của khung chậu\*.
- 16) Kể được tên và thứ tự sắp xếp các xương cổ chân.
- 17) Kể được tên các xương của bàn chân và ngón chân.

---

\* Dành cho Nữ hộ sinh

- 18) Nêu được các đặc điểm và ví dụ của các loại khớp bất động, bán động và khớp động.
- 19) Nêu các đặc điểm cấu tạo của khớp hoạt dịch.

## MỤC TIÊU THỰC TẬP

Trên xương, mô hình

- 1) Chỉ đúng vị trí các xương đầu-mặt trên sọ người và trên các phương tiện thực tập khác.
- 2) Chỉ đúng những chi tiết giải phẫu quan trọng của: xương trán, xương đỉnh, xương chẩm, xương thái dương, xương bướm, xương sàng, xương hàm trên và xương hàm dưới.
- 3) Chỉ đúng vị trí 11 lỗ chính ở nền sọ.
- 4) Chỉ đúng các chi tiết giải phẫu quan trọng của: các đốt sống, xương cụt, xương ức và xương sườn.
- 5) Phân biệt được đốt sống cổ, đốt sống ngực và đốt sống thắt lưng.
- 6) Định hướng đúng các xương chi trên và các xương chi dưới.
- 7) Chỉ đúng những chi tiết giải phẫu quan trọng của các xương chi trên và các xương chi dưới.
- 8) Xác định đúng giới hạn của eo chậu trên và eo chậu dưới của khung chậu\*.

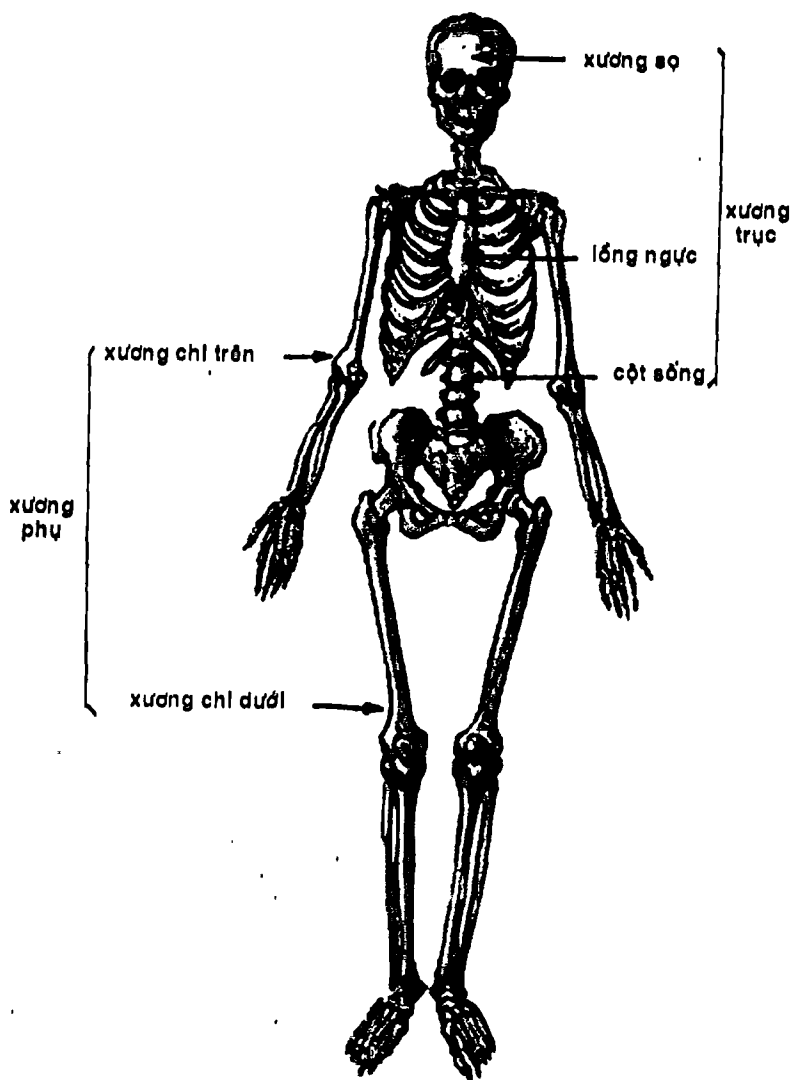
## ĐẠI CƯƠNG

### 1. THÀNH PHẦN CỦA BỘ XƯƠNG

Bộ xương người (Hình 3.1) có 206 xương được chia thành các *xương trục* và các *xương phụ*.

---

\* Dành cho Nữ hộ sinh



Hình 3.1: Bộ xương người

Các xương trục bao gồm: các xương đầu-mặt, cột sống, các xương sườn và xương ức. Các xương phụ gồm các xương chi trên và các xương chi dưới.

Ngoài ra còn có xương vùng trong gân cơ và các xương bất thường khác.

## 2. CHỨC NĂNG

Bộ xương có bốn chức năng chính:

- Nâng đỡ: bộ xương tạo nên một khung cứng để nâng đỡ và tạo chỗ bám cho các cấu trúc mềm của cơ thể: các xương chi dưới nâng đỡ thân mình, lồng ngực nâng đỡ thành ngực ....
- Bảo vệ: các xương đầu-mặt tạo thành hộp sọ che chở cho não; lồng ngực bảo vệ tim, phổi; khung chậu chứa đựng bàng quang, tử cung ...
- Vận động: các cơ bám vào xương nên khi co cơ sẽ tạo cử động quanh các khớp.
- Tạo máu và trao đổi các chất: tủy xương tạo ra hồng cầu, bạch cầu hạt và tiểu cầu. Đồng thời xương cũng là nơi dự trữ và trao đổi mỡ, can-xi, phốt-pho...

## 3. PHÂN LOẠI

Có thể phân loại xương theo hình thể hoặc theo nguồn gốc cấu trúc của nó.

3.1. Theo hình thể: Có các loại sau:

- Xương dài: xương cánh tay, xương đùi...
- Xương ngắn: các xương cổ tay, các xương cổ chân...
- Xương dẹt: các xương ở vòm sọ, xương ức...
- Xương bất định hình: xương thái dương, xương hàm trên...
- Xương vùng: xương bánh chè...



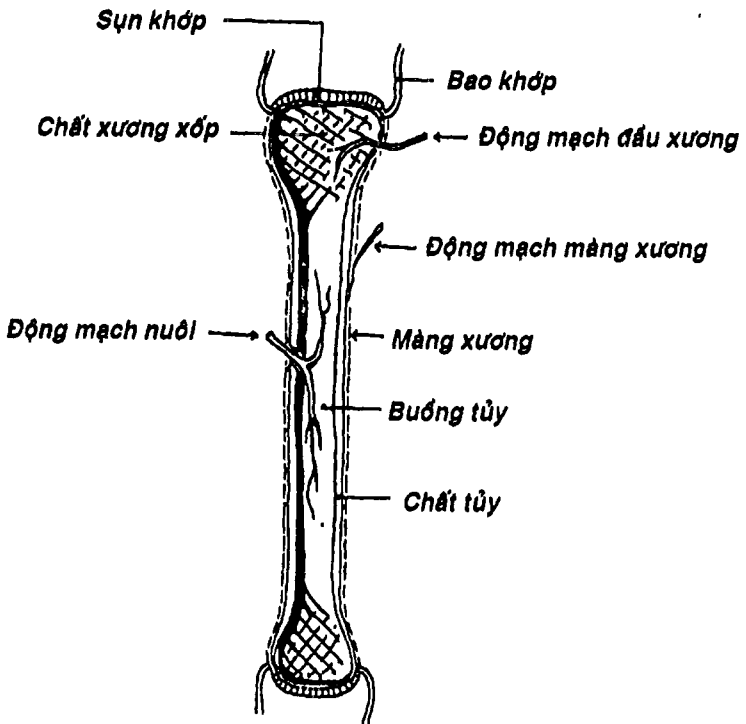
### 3.2. Theo nguồn gốc cấu trúc xương

- Xương màng: các xương ở vòm sọ và một số xương sọ mặt.
- Xương sụn: các xương chi, cột sống, xương ức, xương sườn ...

## 4. HÌNH THỂ NGOÀI VÀ CẤU TẠO

### 4.1. Hình thể ngoài

Mỗi xương có một hình thể ngoài riêng và có những chỗ lồi lõm trên bề mặt của nó. Nói chung, những chỗ lồi lõm này được chia làm hai loại:



Hình 3.2: Sơ đồ cấu tạo xương dài.

- Loại tiếp khớp (diện khớp): loại tiếp khớp lõm có thể được gọi là ổ (như ổ chảo hoặc ổ cối) hoặc khuyết (như khuyết rỗng rọc, khuyết quay...); loại lồi là lồi cầu, chỏm hoặc rỗng rọc...
- Loại không tiếp khớp: chỗ lồi được gọi là lồi củ, củ, mỏm, ụ, gai hoặc mỏ...; nơi lõm được gọi là hố, rãnh khe, ống hoặc khuyết...

Riêng ở một số xương đầu-mặt có các hốc xương được gọi là xoang hoặc hang.

#### 4.2. Cấu tạo

- **Cấu tạo của xương dài:** (Hình 3.2) gồm một thân xương hình ống và hai đầu phình to gọi là đầu xương. Thân xương cấu tạo bởi chất xương đặc và được bọc trong màng xương. Ở giữa thân xương có buồng tủy. Đầu xương được cấu tạo bởi chất xương xốp ở trung tâm, xương cốt mạc ở chung quanh và sụn khớp ở diện khớp.
- **Cấu tạo của xương ngắn:** một số xương ngắn (các xương đốt bàn và các xương đốt ngón của bàn tay và bàn chân) có cấu tạo tương tự các xương dài. Một số xương ngắn khác (đốt sống, các xương cổ tay và các xương cổ chân có cấu trúc giống đầu xương dài).
- **Cấu tạo của xương dẹt và xương bất định hình:** các xương vòm sọ cấu tạo bởi một lớp xương xốp nằm giữa hai bản xương đặc. Màng xương chỉ phủ ở mặt ngoài của bản ngoài.

#### 4.3. Mạch máu và thần kinh

Chui qua các lỗ nuôi xương để dinh dưỡng và cảm giác cho xương.

## 5. SỰ CỐT HÓA, TĂNG TRƯỞNG VÀ TÁI TẠO CỦA XƯƠNG

### 5.1. Sự cốt hóa

Xương được hình thành qua một quá trình biến đổi mô liên kết thường thành mô liên kết rắn đặc ngấm đầy muối can-xi, gọi là mô xương; và quá trình này gọi là sự cốt hóa.

Có hai hình thức cốt hóa:

- Cốt hóa trực tiếp (cốt hóa màng): chất căn bản của mô liên kết ngấm can-xi và biến thành xương. Các xương được hình thành theo hình thức này gọi là các xương màng.
- Cốt hóa sụn: chất căn bản của mô liên kết ngấm cartilagen thành sụn, sau đó sụn này biến thành xương.

### 5.2 . Sự tăng trưởng

- Tăng trưởng theo chiều dài: nhờ sụn đầu xương – nối giữa đầu và thân xương – làm xương tiếp tục tăng trưởng cho đến khoảng 20 – 25 tuổi thì ngừng.
- Tăng trưởng theo chiều dày: là do sự phát triển của màng xương.

### 5.3. Sự tái tạo xương

Khi xương gãy, giữa hai đầu gãy sẽ hình thành mô liên kết. Mô liên kết này ngấm can-xi và biến thành xương để làm lành xương. Khi các đoạn gãy xa nhau thì xương chặm liền hoặc tạo khớp giả. Vì vậy cần nắn chỉnh và bất động tốt nơi gãy.

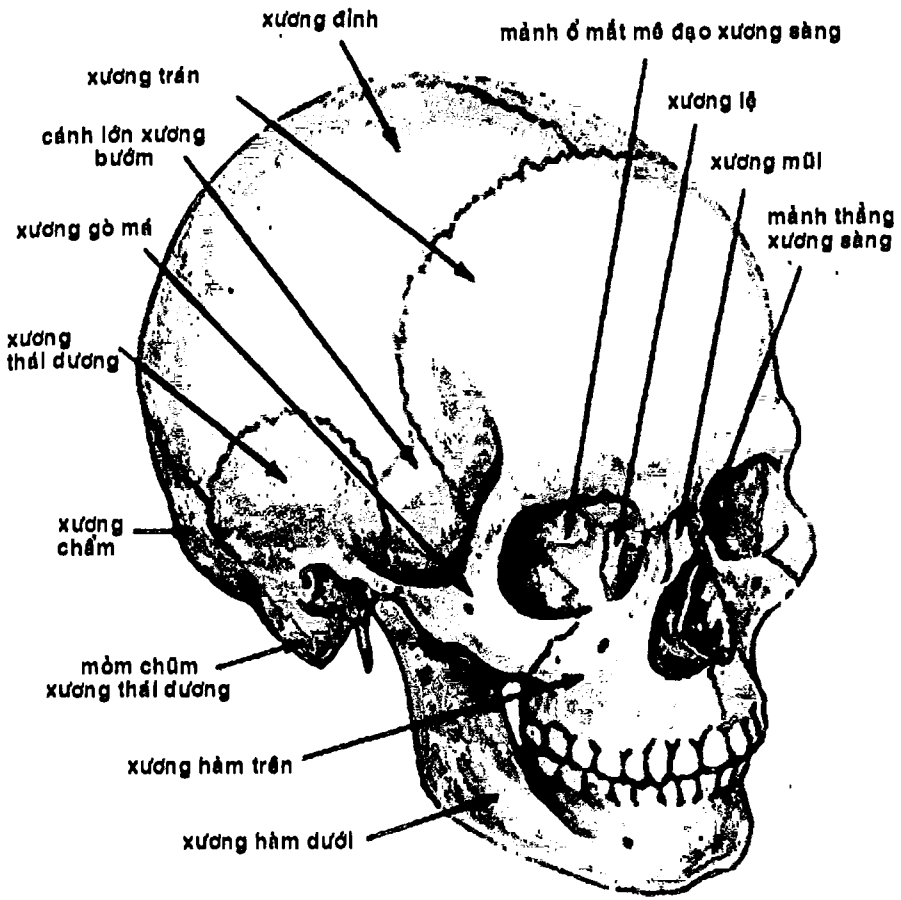
## XƯƠNG ĐẦU-MẶT

Các xương đầu-mặt gồm 23 xương\* và được chia làm hai phần: (Hình 3.3)

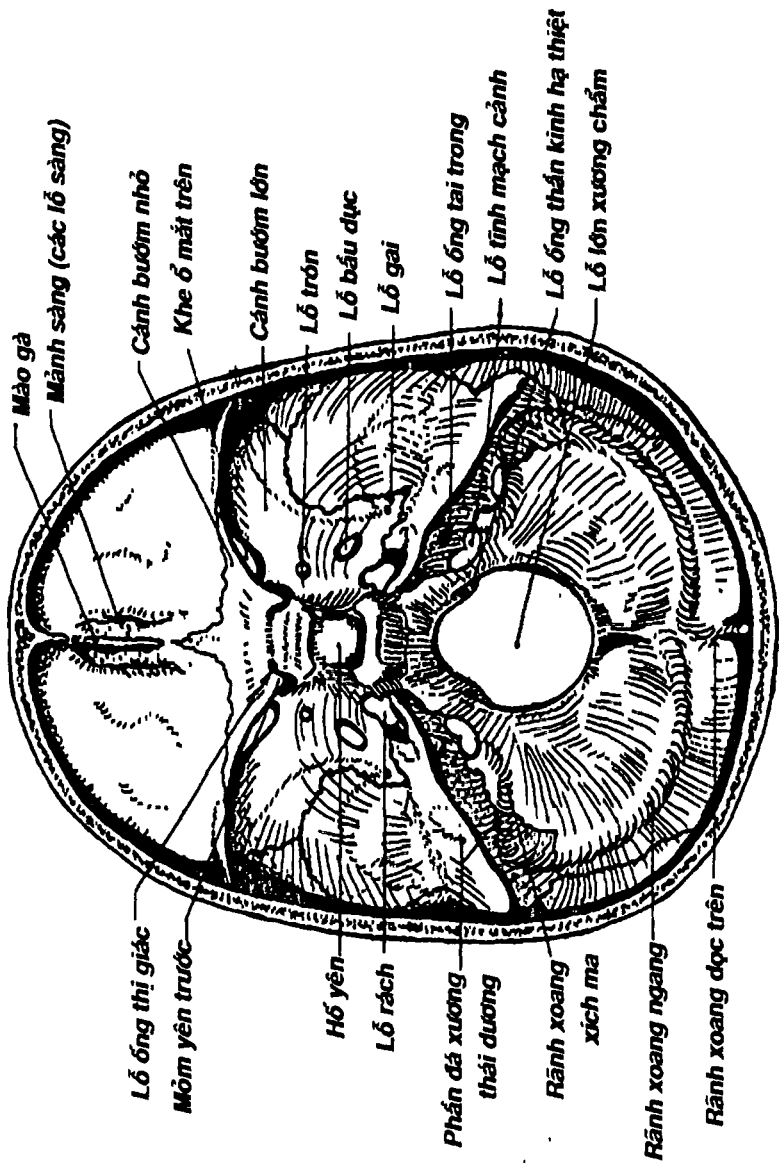
---

\*, \*\* có tác giả chỉ nêu có 22 xương đầu-mặt và trong đó khối xương sọ mặt chỉ có 14 xương vì không kể xương móng. Cũng có tác giả xếp các xương mũi, lệ, xoăn mũi dưới và lá mía vào khối xương sọ não.





Hình 3.2: Xương sọ (nhìn chéch)

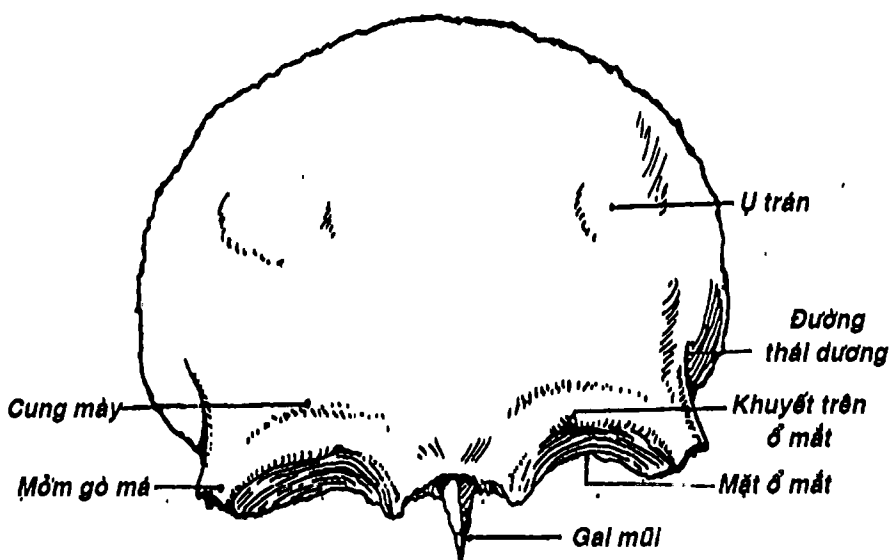


Hình 3.3: Các lỗ nề sọ (nhìn trong)

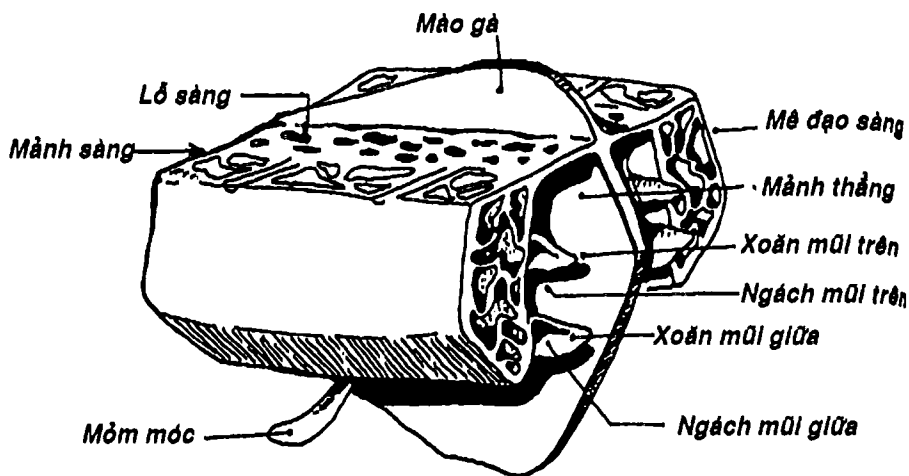
- **Khối xương sọ:** Gồm 8 xương, tạo thành hộp sọ não chứa não bộ và cơ quan thính giác-thăng bằng. Phần trên của hộp sọ gọi là vòm sọ và phần dưới là nền sọ. Nền sọ ngăn cách não bộ ở phía trên với ổ mắt, ổ mũi, hầu và tủy gai ở dưới.
- **Khối xương mặt:** gồm 15 xương\*\* nằm quanh xương hàm trên và cùng với các xương thuộc nền sọ tạo nên ổ mắt, ổ mũi và ổ miệng.

### 1. KHỐI XƯƠNG SỌ (Hình 3.3 và 3.3B)

Gồm 8 xương, trong đó có 4 xương đơn (xương trán, xương sàng, xương bướm, xương chẩm) và 2 xương đôi (xương đỉnh và xương thái dương).



Hình 3.4: Xương trán (mặt ngoài).



Hình 3.5: Sơ đồ xương sàng.

### 1.1. Xương trán (Hình 3.4)

Tạo nên thành trước của hộp sọ, trần ổ mắt và phần trước của nền sọ (hố sọ trước). Ổ mắt trước xương trán có những chỗ hơi lõm ở hai bên đường giữa gọi là *ụ trán*, *cung mày* và *bờ trên ổ mắt*. Bên trong xương ở đầu trong hai cung mày có hai *xoang trán*, ngăn cách nhau bởi một vách xương mỏng.

### 1.2. Xương sàng (Hình 3.5)

Rất khó quan sát do nó nằm sâu phía sau gốc mũi và xen vào:

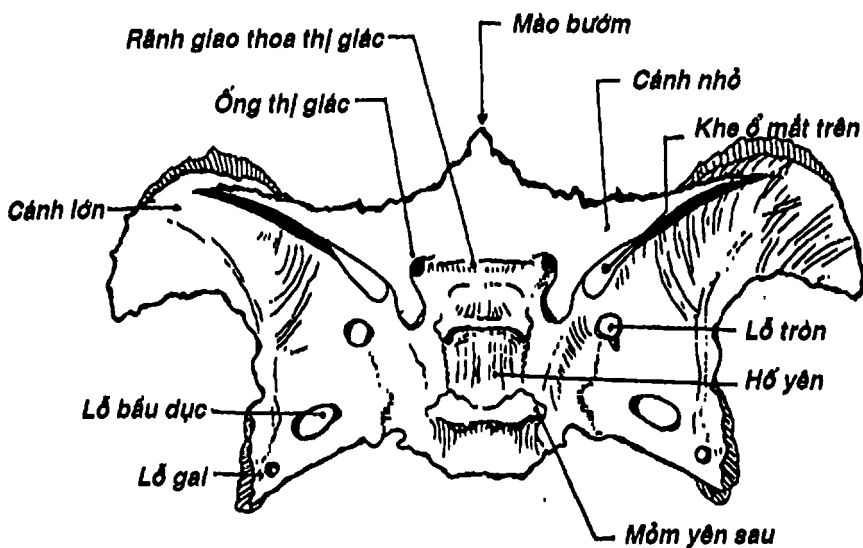
- giữa hai ổ mắt,
- phần trên của ổ mũi, và
- giữa-dưới của hố sọ trước.

Xương sàng gồm có *mảnh sàng* nằm ngang, *mảnh thẳng đứng* – vuông góc với mảnh sàng – tạo nên một phần của vách mũi và hai *mé đạo sàng* treo phía dưới hai bên mảnh sàng. Mỗi *mé đạo sàng* có các *xoang sàng* ở bên trong và hai *xương xoăn mũi trên*

và giữa ở mặt trong; mỗi xương xoắn tạo với mặt trong mê đạo sừng các ngách mũi trên và giữa tương ứng.

### 1.3. Xương bướm (Hình 3.6)

Hình con bướm, nằm giữa nền sọ. Phía trước tiếp khớp với xương trán, xương sừng. Phía sau tiếp khớp với xương chẩm. Hai bên với xương thái dương. Xương bướm gồm một thân bướm, hai cánh bướm lớn, hai cánh bướm nhỏ và hai mỏm chân bướm. Mặt trên thân bướm là hố yên có tuyến yên nằm trong. Bên trong thân bướm có hai xoang bướm. Giữa cánh bướm lớn và cánh bướm nhỏ có khe ở mặt trên. Ở nền cánh bướm nhỏ có lỗ ống thị giác. Trên cánh bướm lớn có ba lỗ: lỗ tròn, lỗ bầu dục và lỗ gai.



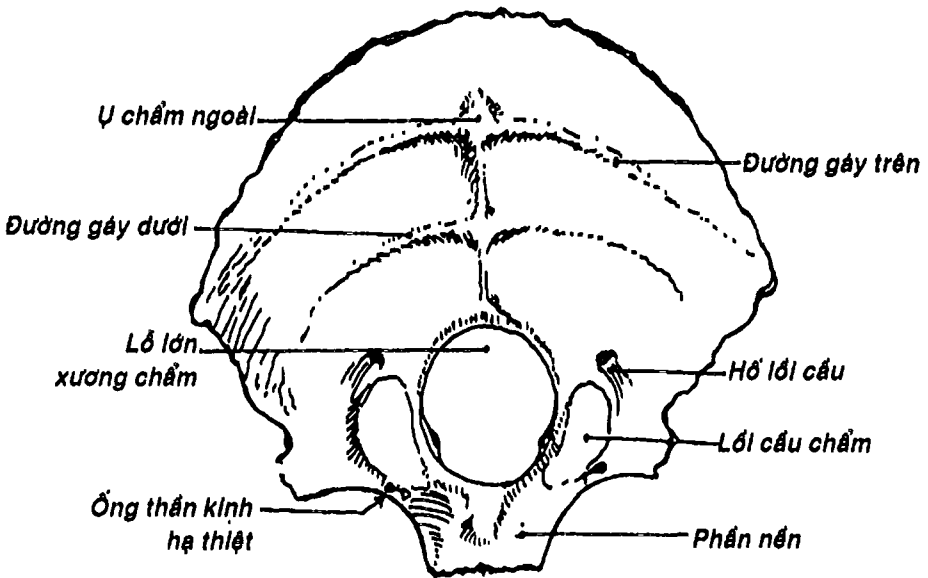
Hình 3.6: Xương bướm (nhìn từ trên)

#### 1.4. Xương chẩm (Hình 3.7)

Nằm ở sau-dưới hộp sọ, góp phần tạo nên phần sau của nền sọ. Phía sau, xương lồi ra tạo nên *ụ chẩm ngoài*. Phía trước tiếp khớp với xương bướm, xương đỉnh và xương thái dương. Ở giữa có *lỗ lớn* làm thông hộp sọ với ống sống. Hai bên lỗ lớn có hai *lồi cầu xương chẩm* tiếp khớp với đốt sống cổ thứ nhất. Ở trước lồi cầu có *ống thần kinh hạ thiệt* để thần kinh cùng tên đi qua.

#### 1.5. Hai xương đỉnh (Hình 3.3)

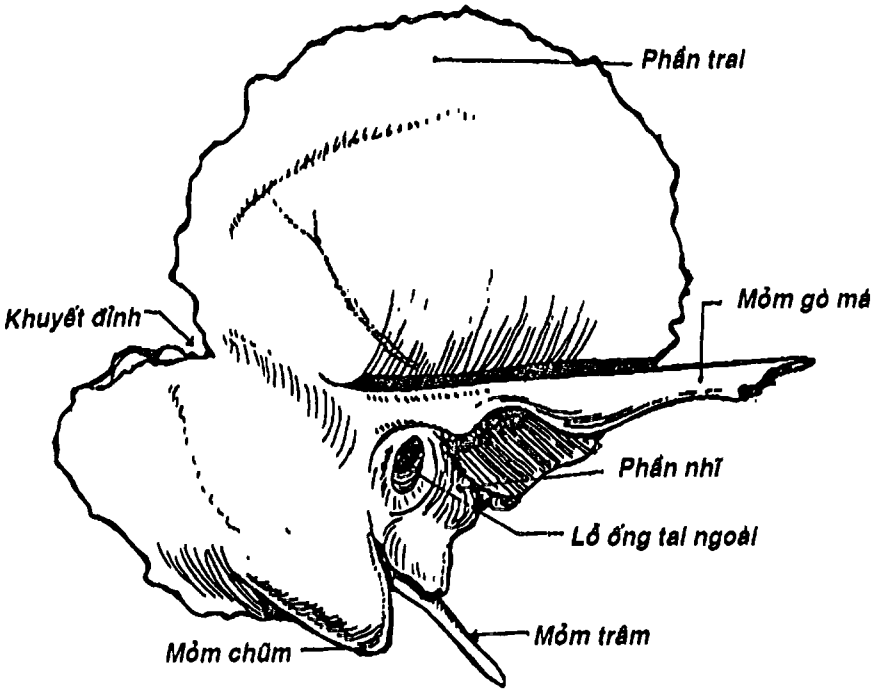
Là xương đôi, nằm hai bên đỉnh sọ, tạo nên đỉnh và mặt trên-ngoài của hộp sọ. Mặt ngoài xương lồi tạo nên *bướu đỉnh*. Có thể đo khoảng cách giữa hai bướu đỉnh (đường kính lưỡng đỉnh) để ước lượng tuổi thai.



Hình 3.7: Xương chẩm (mặt ngoài)

### 1.6. Xương thái dương (Hình 3.8)

Cũng là xương đôi tạo nên thành dưới-bên của hộp sọ. Xương có ba phần: phần trai, phần đá và phần nhĩ. *Phần trai* tạo nên thành bên của hộp sọ, có *mỏm gò má* tiếp khớp với xương gò má. *Phần đá* hình tháp hướng vào trong, ra trước; đáy tháp quay ra ngoài liên tiếp với phần trai và phần nhĩ tạo nên một vùng xương - có nhiều hốc xương rỗng bên trong - còn được gọi là *xương chũm*. Các hốc xương này gọi là *xoang chũm* và chỗ xương lõi ngay phía sau tai gọi là *mỏm chũm*. *Phần nhĩ* là mảnh xương cong nằm trước mỏm chũm và dưới phần đá, tạo nên phần lớn *ống tai ngoài*.



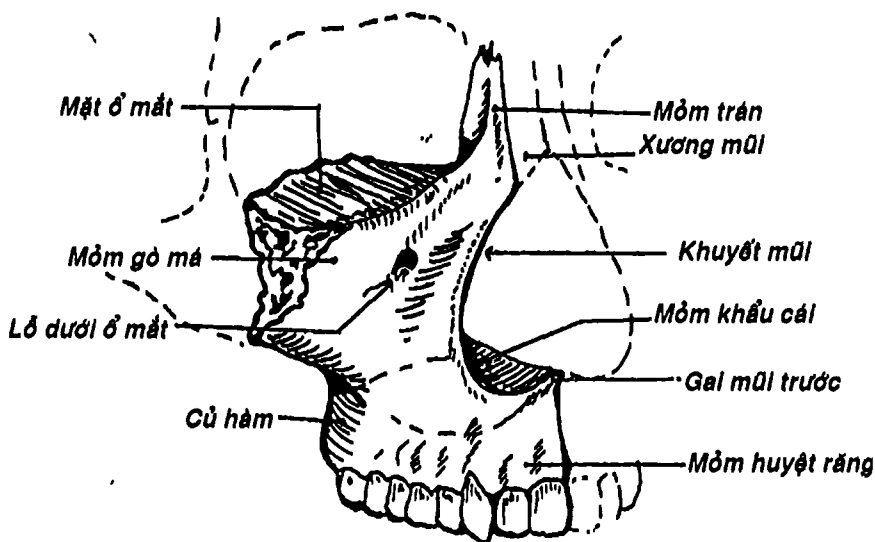
Hình 3.8: Xương thái dương (mặt ngoài)

## 2. KHỐI XƯƠNG MẶT (Hình 3.3)

Gồm 15 xương\*\*, trong đó chỉ có xương hàm dưới, xương lá mía và xương móng là những xương đơn; các xương còn lại: xương hàm trên, xương khẩu cái, xương gò má, xương mũi, xương lệ, xương xoắn mũi dưới đều là xương đôi.

### 2.1. Hai xương hàm trên: (Hình 3.9)

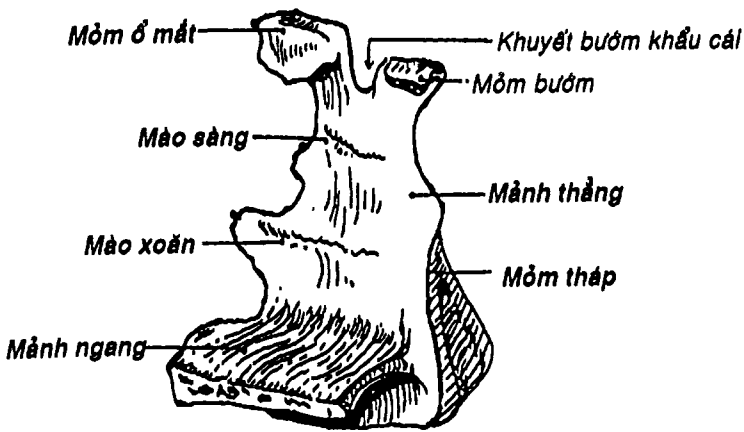
Là xương chính ở mặt do nó nằm ở phần trung tâm và tiếp khớp với hầu hết các xương khác của mặt (trừ xương hàm dưới và xương móng) để góp phần tạo nên ổ mắt, ổ mũi và vòm miệng. Xương gồm một *thân*, chứa *xoang hàm trên* ở trong, và bốn *mỏm* mang cùng tên với cấu trúc mà nó liên quan: *mỏm trán*, *mỏm gò má*, *mỏm khẩu cái* và *mỏm huyết răng*. Trên *mỏm huyết răng*, có các *huyết răng* để các răng hàm trên mọc ra.



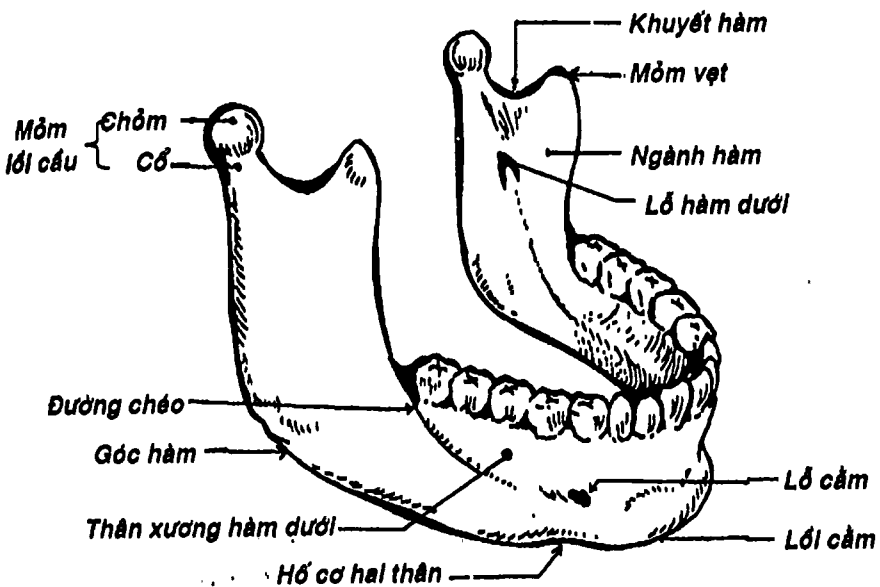
Hình 3.9: Xương hàm trên

\*\* có tác giả chỉ nêu 14 xương do không kể xương móng





Hình 3.10: Xương khẩu cái (nhìn từ trong ra sau)



Hình 3.11: Xương hàm dưới (mặt ngoài)

## 2.2. Xương khẩu cái (Hình 3.10)

Có dạng chữ L với nét ngang (mảnh ngang) và nét thẳng đứng (mảnh thẳng). *Mảnh ngang* cùng với mỏm khẩu cái xương hàm trên tạo nên *khẩu cái cứng*. *Mảnh thẳng* góp phần tạo nên thành ngoài ổ mũi.

## 2.3. Xương gò má (Hình 3.3)

Hình tứ giác không đều nối xương hàm trên (thuộc xương mặt) với xương thái dương, xương trán và cánh lớn xương bướm (thuộc xương sọ) và tạo nên phần nhô ở hai bên mặt ngay dưới ổ mắt gọi là gò má.

## 2.4. Xương mũi (Hình 3.3)

Là hai mảnh xương mỏng, hình chữ nhật góp phần tạo nên sống mũi.

## 2.5. Xương lệ (Hình 3.3)

Là hai xương nhỏ và mảnh dẻ nhất của khối xương mặt, nằm ở phần trước thành trong ổ mắt, góp phần tạo nên *hố túi lệ* và phần trên của *ống lệ-mũi*.

## 2.6. Xương xoắn mũi dưới

Là lá xương cong, mỏng, treo lơ lửng ở thành mũi ngoài. Giữa xương với thành này là ngách mũi dưới.

## 2.7. Xương hàm dưới (Hình 3.11)

Là xương lớn nhất, khỏe nhất và cử động độc nhất của khối xương mặt. Xương gồm a) một *thân* hình móng ngựa, phía trước nhô thành *lồi cằm*; b) *Ngành hàm*: nối với thân hướng lên trên, nên tạo với thân một góc gọi là *góc hàm*. Bờ trên thân có nhiều *huyết răng* để các răng hàm dưới cắm vào. Mặt trong ngành hàm có *lỗ hàm dưới* để mạch máu và thần kinh huyết răng dưới dinh

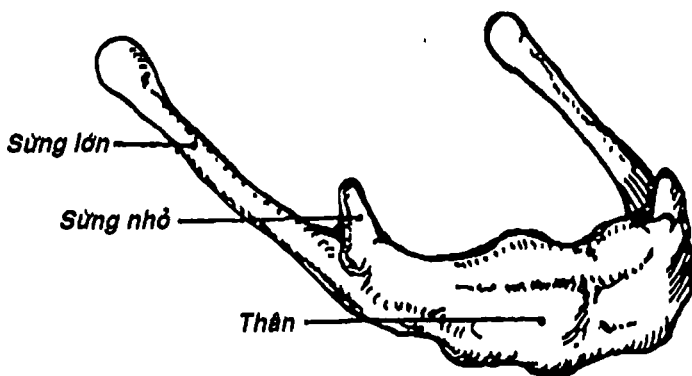
dưỡng và cảm giác cho các răng hàm dưới. Đây là vị trí gây tê khi trám nhổ răng hàm dưới. Bờ trên ngành hàm có *khuyết hàm dưới* ở giữa. Phía trước khuyết hàm là *mỏm vệt* để cơ thái dương bám - cơ này nâng xương hàm dưới lên khi nhai. Phía sau là *mỏm lồi cầu* tiếp khớp với xương thái dương.

### 2.8. Xương lá mía (Hình 3.13)

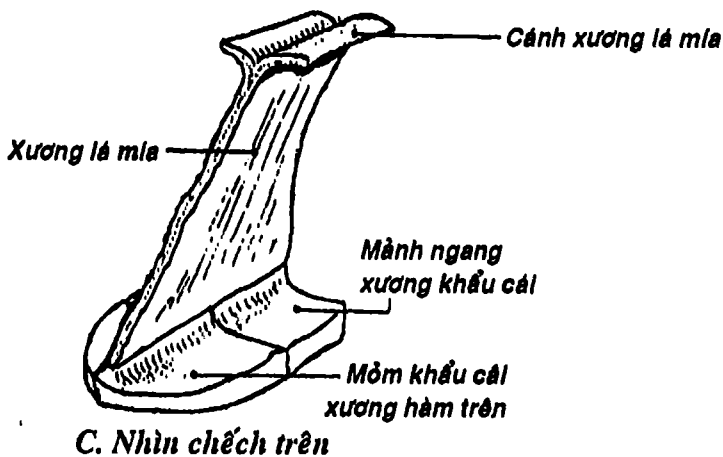
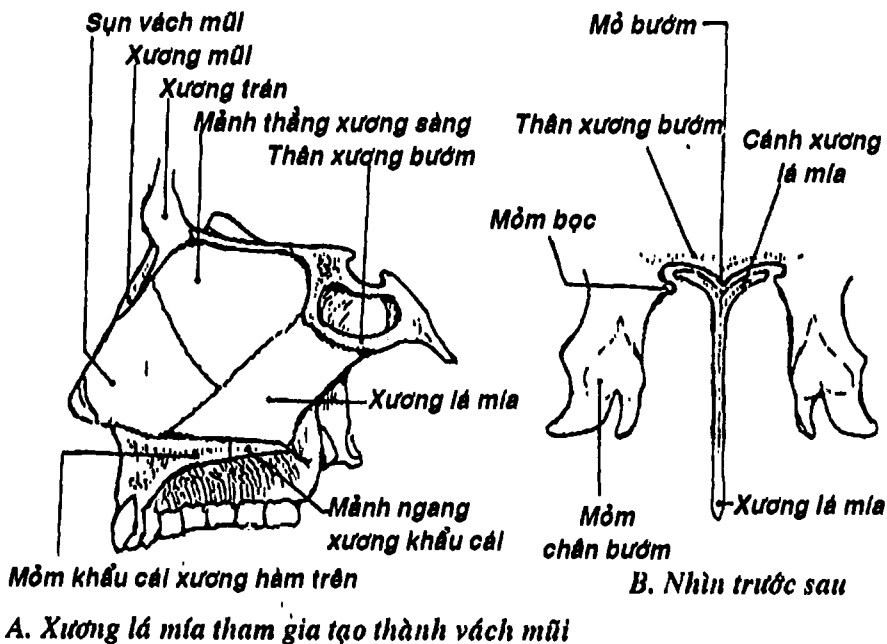
Là một tấm xương mỏng, hình tứ giác không đều, nằm bên trong ổ mũi để tạo nên phần sau-dưới của *vách mũi*.

### 2.9. Xương móng (Hình 3.12)

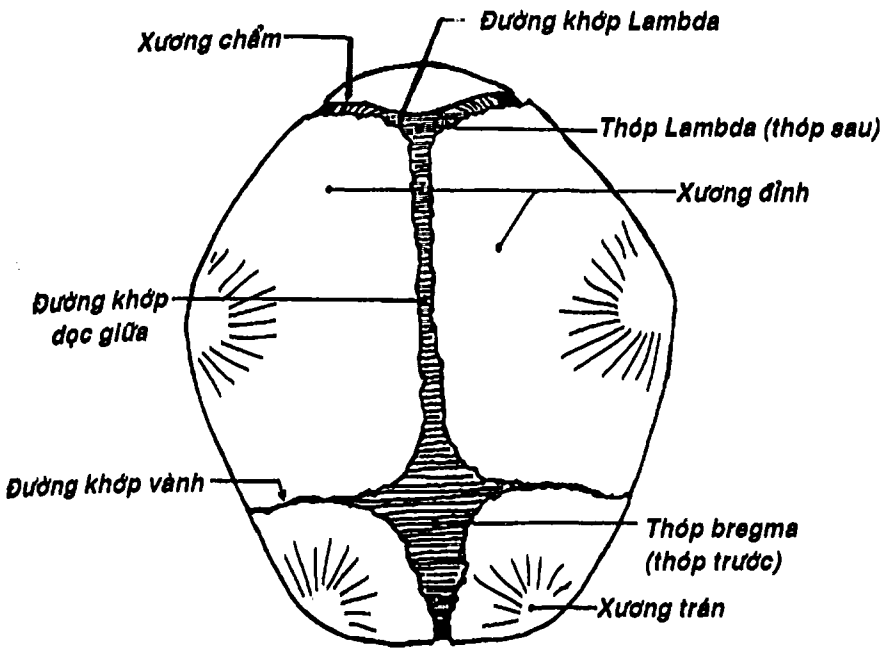
Hình móng ngựa, được treo giữ ở trước cổ (bởi các dây chằng và các cơ), giữa xương hàm dưới và thanh quản. Xương có một *thân* và hai cặp *sừng lớn* và *nhỏ* để rẽ lưỡi và nhiều cơ vùng cổ bám vào.



Hình 3.12: Xương móng (mặt trước và nhìn từ trên)



Hình 3.13: Xương lá mía



Hình 3.14: Các thóp của xương sọ (nhìn từ trên)

## CỘT SỐNG

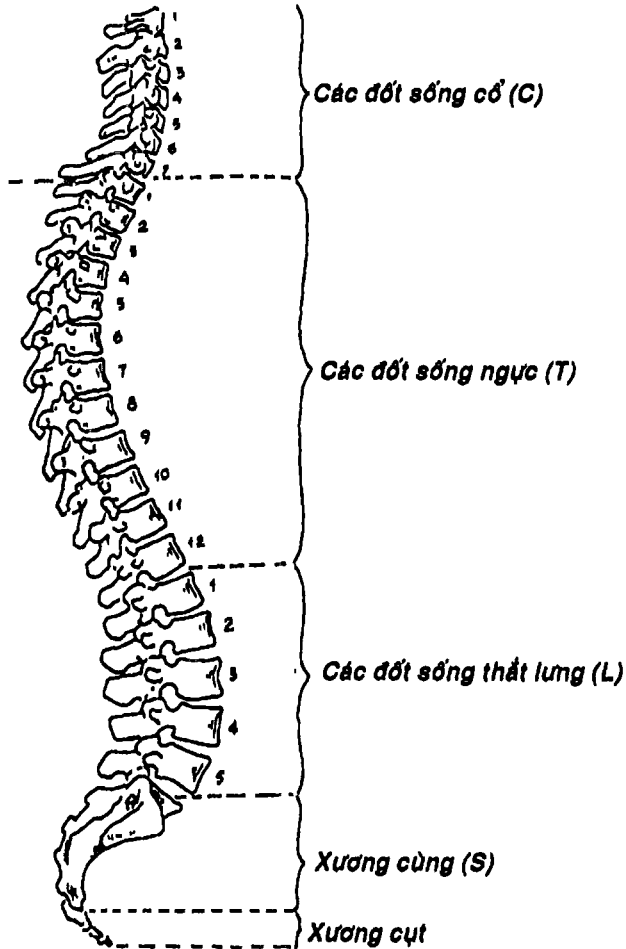
Cột sống (Hình 3.15) là một cột xương dài, uốn éo từ mặt dưới xương chẩm đến xương cụt. Lúc phôi thai và ở trẻ nhỏ, cột sống gồm 33 – 35 đốt xương rời được chia làm năm phần: phần cổ gồm 7 đốt (ký hiệu là C), phần ngực gồm 12 đốt (ký hiệu là T), phần thắt lưng gồm 5 đốt (ký hiệu là L), phần cùng có 5 đốt (ký hiệu là S) và phần cụt có 4 – 6 đốt. Khi trưởng thành, các đốt sống cùng và cụt dính lại tạo thành xương cùng và xương cụt. Nhìn chung, các đốt sống có dạng cấu trúc gần giống nhau.

# 1. CẤU TẠO CHUNG CỦA CÁC ĐỐT SỐNG (Hình 3.15b)

Một đốt sống nối chung gồm những thành phần sau:

## 1.1. Thân đốt sống

Ở phía trước, có dạng hình trụ dẹt, hai mặt lõm để tiếp khớp với các đốt trên và dưới qua các *đĩa sụn gian đốt sống* (đĩa đệm).



Hình 3.15: Cột sống (nhìn nghiêng)

## 1.2. Cung đốt sống

Cung nằm ở phía sau và hai bên, cùng với thân đốt sống tạo thành *lỗ đốt sống*. Phần cung đốt sống dính vào thân gọi là *cuống*, lõm thành khuyết ở hai bờ trên và dưới được gọi là *khuyết sống trên* và *khuyết sống dưới*, phần còn lại của cung gọi là *mảnh*. Khi các đốt sống tiếp khớp nhau để tạo thành cột sống thì các lỗ đốt sống hợp thành *ống sống* (để chứa tủy gai), còn các khuyết sống tạo nên *lỗ gian đốt sống* (để thần kinh gai sống chui ra). Ngoài ra, từ cung đốt sống còn mọc ra 7 mỏm, gồm: 1 *mỏm gai*, 2 *mỏm ngang* và 4 *mỏm khớp* (hai mỏm trên và hai mỏm dưới).

Tuy nhiên, các đốt sống ở ba đoạn cổ, ngực và thắt lưng có những đặc điểm riêng để thích ứng với chức năng đặc thù của mỗi đoạn.

## 2. ĐẶC ĐIỂM CƠ BẢN CỦA TỪNG LOẠI ĐỐT SỐNG

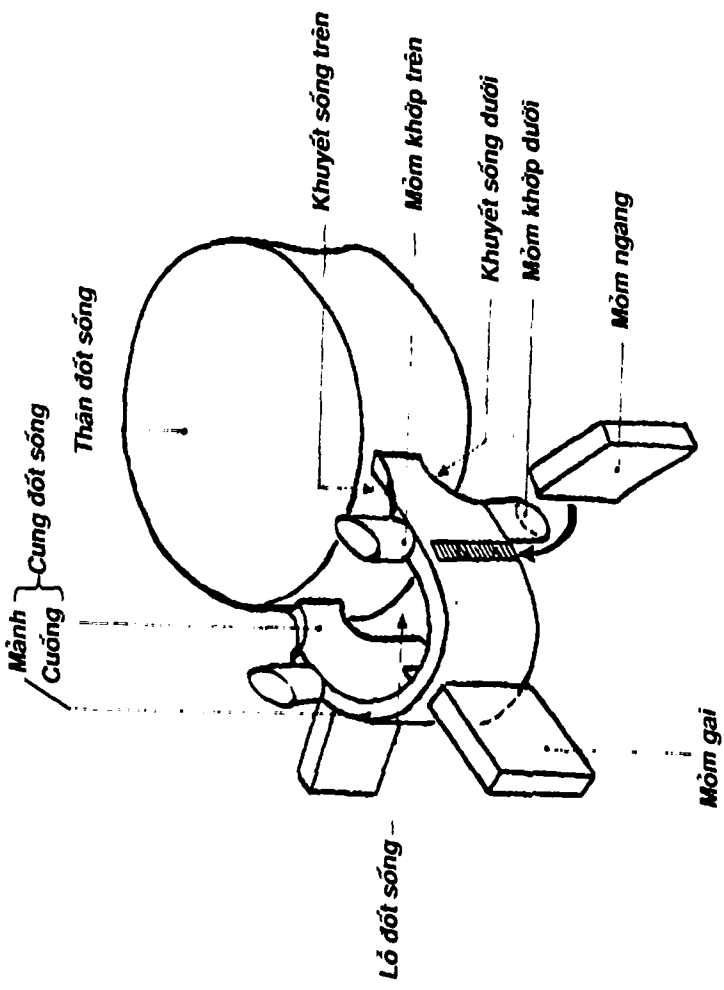
- Các đốt sống cổ: có lỗ ở mỏm ngang, gọi là *lỗ ngang*, để động mạch đốt sống đi từ cổ lên não.
- Các đốt sống ngực: có các *hố sườn* ở mặt bên thân đốt sống để tiếp khớp với đầu xương sườn.
- Các đốt sống thắt lưng: không có lỗ ngang lẫn hố sườn.

Riêng đốt sống cổ một (C1) không có thân đốt sống và tiếp khớp với xương chẩm nên còn gọi là *đốt đội*. Đốt sống cổ hai (C2) có *mỏm răng* (đốt trục). Đốt sống cổ sáu (C6) có mỏm ngang lồi to ra thành *củ cành*. Đốt sống cổ bảy (C7) có mỏm gai dài hẳn ra, sờ thấy ngay dưới da (*đốt sống lồi*).

## 3. XƯƠNG CÙNG (Hình 3.16)

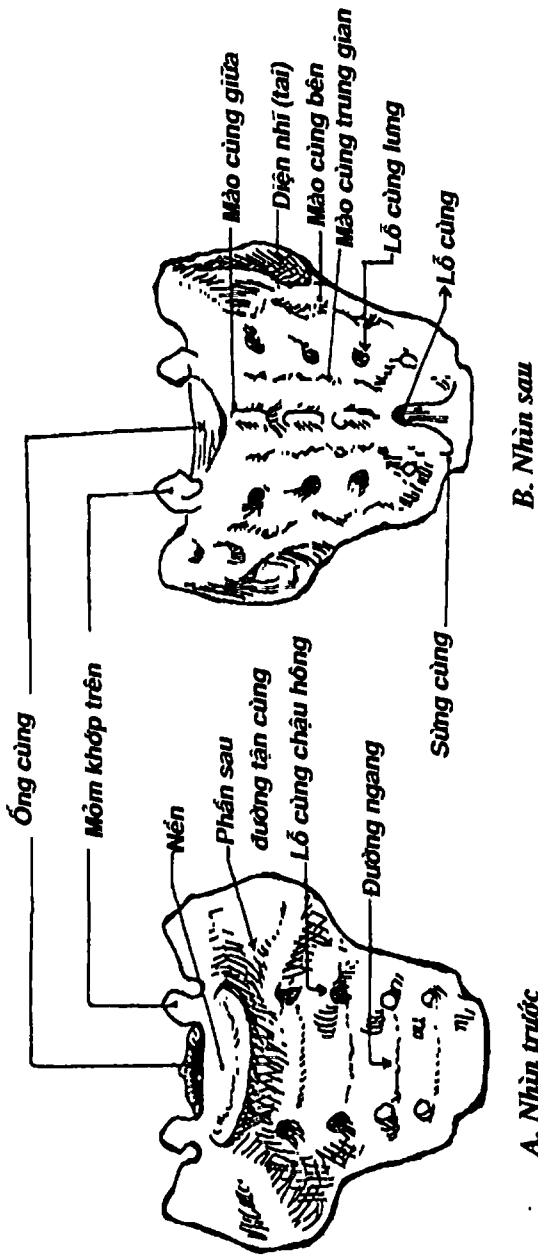
Do năm đốt sống cùng dính lại tạo thành hình tháp dẹt có hai mặt, đáy ở trên, đỉnh ở dưới và hai phần bên. *Mặt chậu hông* lõm, quay ra trước và có bốn đôi *lỗ cùng-chậu hông*. *Mặt lưng lồi* và gồ





Hình 3.15b: Mặt đốt sáng





Hình 3.16: Xương cùng

ghê, có bốn cặp *lỗ cùng lưng* và các *mào cùng: giữa, trung gian* và *bên*. Các *lỗ cùng* để cho các *thần kinh gai sống* chạy ra. Bên trong xương cùng có *ống cùng* liên tiếp ở phía trên với ống sống và chứa các thần kinh của *chùm đuôi ngựa*. *Phần bên* xương cùng có *diện hình tai* để khớp với xương chậu. *Nền xương cùng* tiếp khớp với đốt sống thắt lưng 5 tạo thành một góc lồi ra trước gọi là *ụ nhỏ*. Đây là mốc để đo các đường kính trước-sau của eo chậu trên.

#### 4. XƯƠNG CỤT (Hình 3.15)

Là di tích của đuôi các động vật, do 4 – 6 đốt sống cụt hợp thành hình tam giác, *nền* ở trên khớp với xương cùng, *đỉnh* ở dưới và là mốc đo các đường kính trước-sau của eo chậu dưới. *Khớp cùng-cụt* là khớp bán động nên có thể cho phép xương cụt uốn cong ra sau khi sanh nở.

## XƯƠNG NGỰC

Ngực được tạo bởi khung xương-sụn (Hình 3.17) gồm: xương ức, các xương sườn, các sụn sườn và 12 đốt sống ngực. Khung này hình nón cụt nên có hai *lỗ trên* và *dưới*. Lỗ trên thông với *nền cổ*. Lỗ dưới được cơ hoành bít lại, ngăn cách ổ bụng ở dưới và lồng ngực ở trên. *Lồng ngực* che chở cho các tạng quan trọng như tim, phổi và các mạch máu lớn; nâng đỡ các đai chi trên và đai chi dưới; tạo chỗ bám cho các cơ ở lưng ngực và vai. Ngoài ra, ở các *khoang gian sườn* (nằm giữa các xương sườn) có các *cơ gian sườn* giúp nâng và hạ xương sườn trong khi thở.

### 1. XƯƠNG ỨC

Xương ức (Hình 3.18) nằm ở thành trước của ngực, là một xương dẹt, gồm ba phần: *cán ức*, *thân ức* và *mỏm mũi kiếm*. Cán ức nối với thân ức bằng một góc lồi ra trước (*góc ức*) ở ngang



mức sụn sườn thứ hai. Bờ trên cán ức có hai *khuyết đòn* ở hai bên để khớp với xương đòn và *khuyết tĩnh mạch cảnh* ở giữa. Mỗi bờ bên có bảy *khuyết sườn* để khớp với bảy sụn sườn.

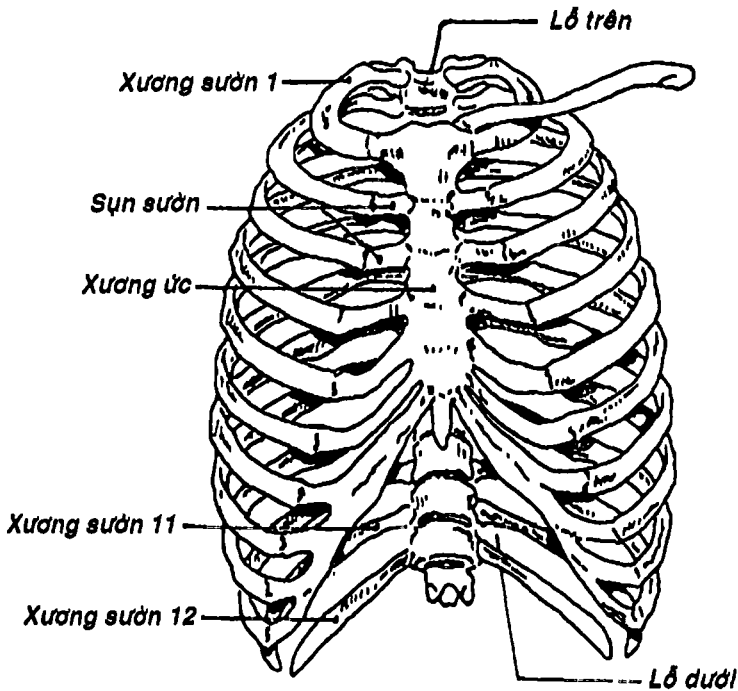
## 2. XƯƠNG SƯỜN

Có 12 đôi xương sườn, là những xương dài, dẹt và cong ở hai bên lồng ngực. Giữa hai xương sườn kế tiếp nhau là *khoang gian sườn*.

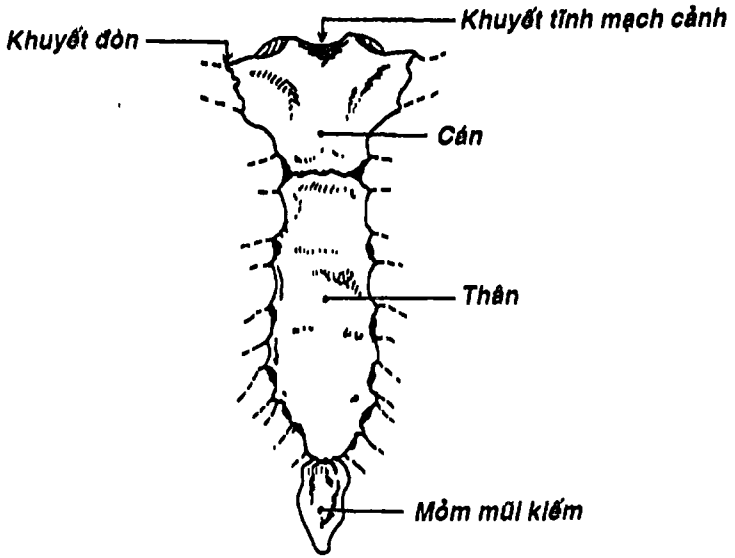
### 2.1. Cấu tạo chung của các xương sườn (Hình 3.19)

Mỗi xương sườn có một *đầu*, một *cổ* và một *thân*.

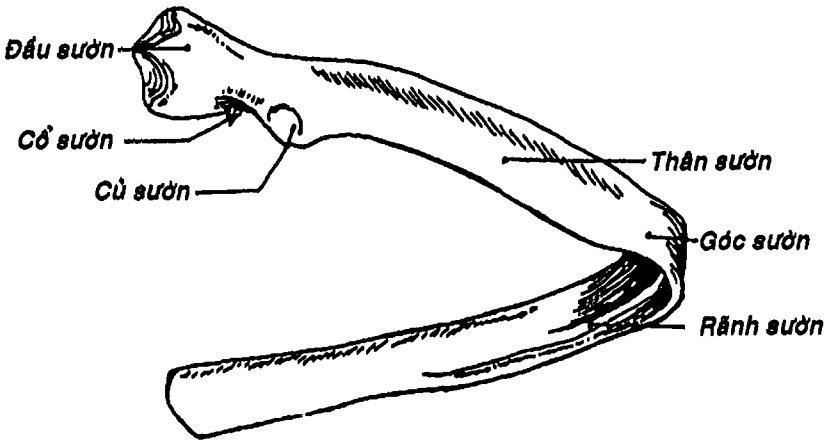
- *Đầu sườn* hình chêm, có hai diện khớp để tiếp khớp với hố sườn ở mặt bên của thân hai đốt sống ngực kế nhau.



Hình 3.17: Lồng ngực



Hình 3.18: Xương ức, mặt trước



Hình 3.19: Xương sườn, nhìn sau

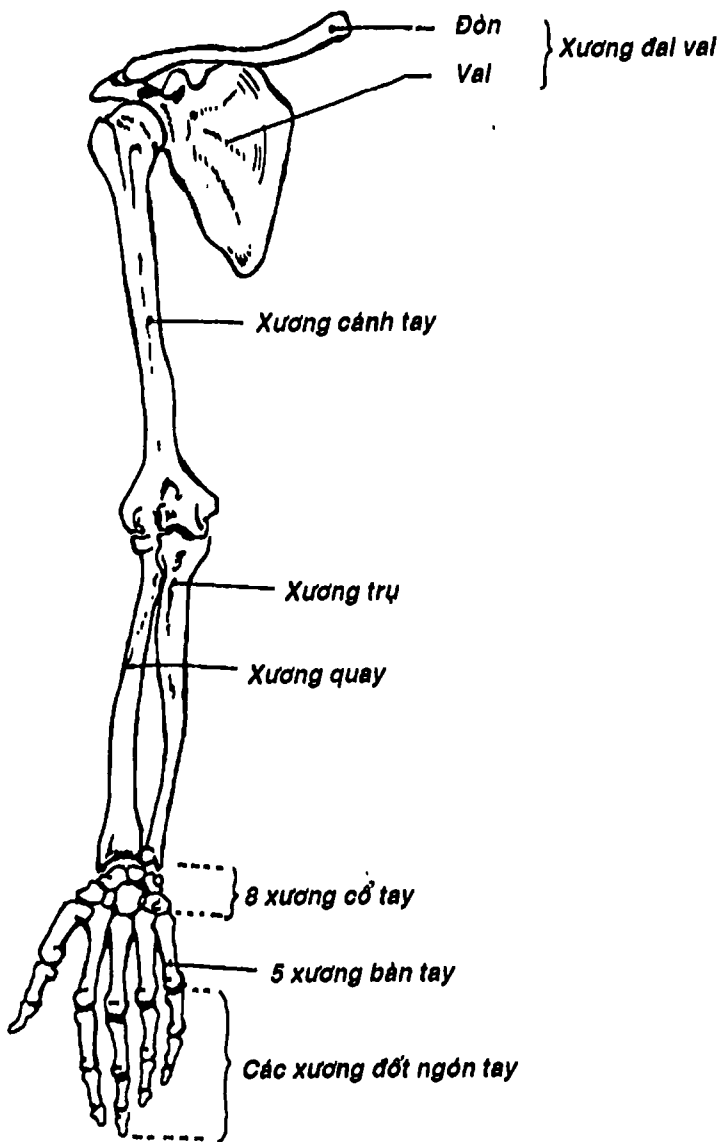
- *Cổ sườn* là phần thắt lại nằm phía ngoài đầu sườn, nối từ đầu sườn đến củ sườn. *Củ sườn* nằm ở phần sau chỗ nối giữa cổ và thân sườn. Phía dưới-trong của củ sườn có một diện khớp lồi để tiếp khớp với mỏm ngang của đốt sống ngực tương ứng.
- *Thân sườn* dài, dẹt và cong. Chỗ thân sườn uốn cong ra trước, vào trong gọi là *góc sườn*. Dọc theo bờ dưới ở mặt trong thân sườn có *rãnh sườn* để chứa mạch máu và thần kinh gian sườn.

## 2.2. Đặc điểm của vài xương sườn đặc biệt

- Xương sườn I: hầu như nằm ngang nên có hai mặt trên và dưới. Mặt trên có *rãnh tĩnh mạch dưới đòn* ở phía trước và *rãnh động mạch dưới đòn* ở phía sau. Giữa hai rãnh là *củ cơ bậc thang trước*. Mặt dưới không có rãnh sườn.
- Xương sườn II: có hai mặt chệch trên-ngoài và dưới-trong; ở phần giữa mặt trên-ngoài có *lồi củ cơ răng trước*.
- Xương sườn XI và XII: đầu sườn chỉ có một mặt khớp, không có cổ sườn, củ sườn lẫn góc sườn. Xương sườn XII không có rãnh sườn và ngắn hơn xương sườn XI.

## 3. SỤN SƯỜN

Sụn sườn (Hình 3.18) nối thân sườn với xương ức ở các khuyết sườn. Bảy sụn sườn trên bám trực tiếp vào xương ức, còn ba sụn sườn VIII, IX và X thì bám gián tiếp qua sụn sườn VII. Hai xương sườn XI và XII không có sụn mà được treo lơ lửng nên được gọi là *xương sườn cụt*. Nhờ các sụn sườn mà thành ngực có tính đàn hồi hơn để thích hợp với các cử động hô hấp.



Hình 3.20: Các xương chi trên

## XƯƠNG CHI TRÊN

Ở người có bốn chi, gồm hai chi trên và hai chi dưới. Mỗi chi trên (Hình 3.20) có 32 xương, bao gồm:

- Các xương ở vai: có hai xương là xương đòn và xương vai, gọi chung là *đai vai*.
- Xương ở cánh tay: có một xương là xương cánh tay.
- Các xương ở cẳng tay: có hai xương là xương trụ và xương quay. Khi cẳng tay ngửa, hai xương nằm song song, xương trụ ở trong, xương quay ở ngoài.
- Các xương ở cổ tay: có 8 xương nhỏ xếp thành hai hàng, mỗi hàng có bốn xương.
- Các xương ở bàn tay: có 5 xương đốt bàn tay và 14 xương đốt ngón tay. Ngón cái có hai đốt, mỗi ngón còn lại có ba đốt.

Các xương chi trên liên kết nhau bởi các khớp động.

### 1. XƯƠNG ĐÒN

Xương đòn cong hình chữ S nằm ngang ngay dưới da phía trước nền cổ.

#### 1.1. Định hướng

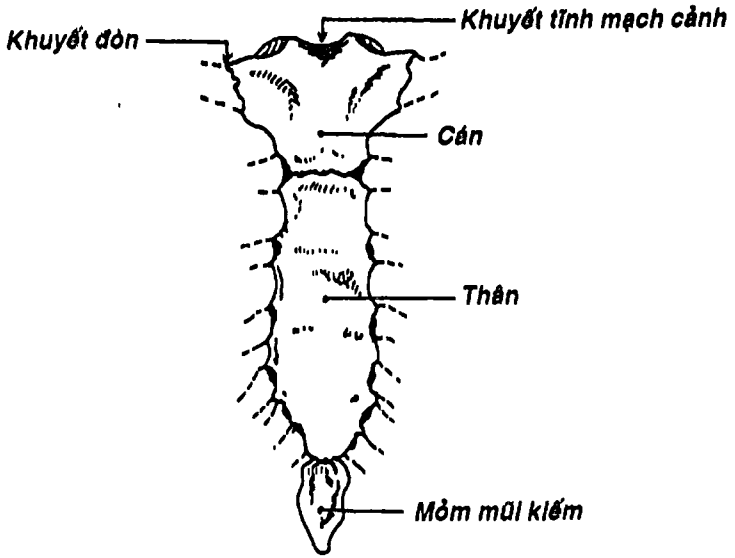
Đặt xương nằm ngang, đầu dẹt ra ngoài, bờ lõm của đầu dẹt ra trước, mặt có rãnh quay xuống dưới.

#### 1.2. Mô tả (Hình 3.21)

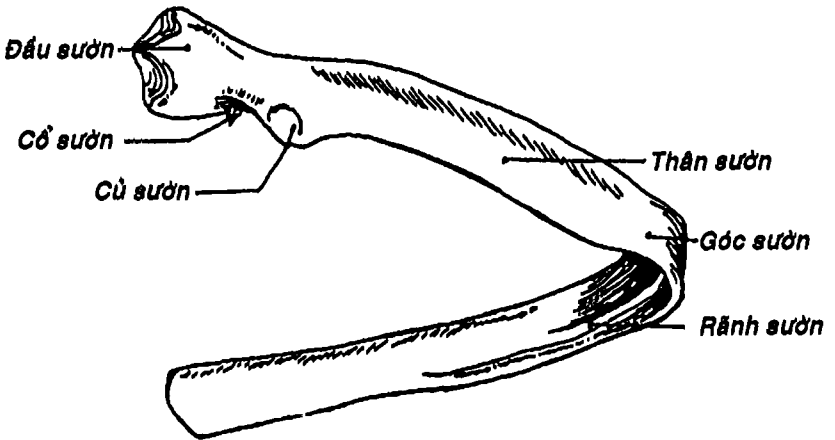
Xương đòn có một thân và hai đầu.

*Thân xương* có hai mặt, hai bờ. Mặt trên sờ thấy ngay dưới da. Mặt dưới có *rãnh dưới đòn* để cơ cùng tên bám. Bờ trước lõm ở phần ngoài, lồi ở phần trong. Bờ sau theo chiều ngược lại. Chỗ nối 1/3 ngoài và 2/3 trong thân xương là điểm yếu nên hay gãy xương ở đây.





Hình 3.18: Xương ức, mặt trước



Hình 3.19: Xương sườn, nhìn sau



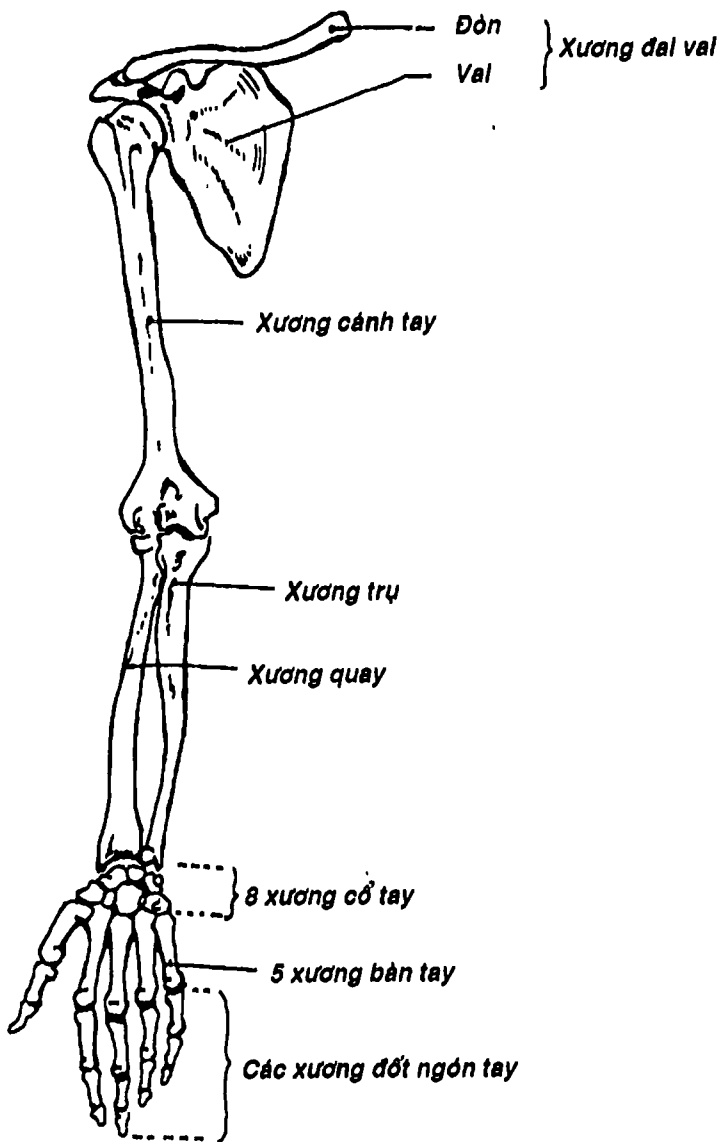
- *Cổ sườn* là phần thắt lại nằm phía ngoài đầu sườn, nối từ đầu sườn đến củ sườn. *Củ sườn* nằm ở phần sau chỗ nối giữa cổ và thân sườn. Phía dưới-trong của củ sườn có một diện khớp lồi để tiếp khớp với mỏm ngang của đốt sống ngực tương ứng.
- *Thân sườn* dài, dẹt và cong. Chỗ thân sườn uốn cong ra trước, vào trong gọi là *góc sườn*. Dọc theo bờ dưới ở mặt trong thân sườn có *rãnh sườn* để chứa mạch máu và thần kinh gian sườn.

## 2.2. Đặc điểm của vài xương sườn đặc biệt

- Xương sườn I: hầu như nằm ngang nên có hai mặt trên và dưới. Mặt trên có *rãnh tĩnh mạch dưới đòn* ở phía trước và *rãnh động mạch dưới đòn* ở phía sau. Giữa hai rãnh là *củ cơ bậc thang trước*. Mặt dưới không có rãnh sườn.
- Xương sườn II: có hai mặt chệch trên-ngoài và dưới-trong; ở phần giữa mặt trên-ngoài có *lồi củ cơ răng trước*.
- Xương sườn XI và XII: đầu sườn chỉ có một mặt khớp, không có cổ sườn, củ sườn lẫn góc sườn. Xương sườn XII không có rãnh sườn và ngắn hơn xương sườn XI.

## 3. SỤN SƯỜN

Sụn sườn (Hình 3.18) nối thân sườn với xương ức ở các khuyết sườn. Bảy sụn sườn trên bám trực tiếp vào xương ức, còn ba sụn sườn VIII, IX và X thì bám gián tiếp qua sụn sườn VII. Hai xương sườn XI và XII không có sụn mà được treo lơ lửng nên được gọi là *xương sườn cụt*. Nhờ các sụn sườn mà thành ngực có tính đàn hồi hơn để thích hợp với các cử động hô hấp.



Hình 3.20: Các xương chi trên

## XƯƠNG CHI TRÊN

Ở người có bốn chi, gồm hai chi trên và hai chi dưới. Mỗi chi trên (Hình 3.20) có 32 xương, bao gồm:

- Các xương ở vai: có hai xương là xương đòn và xương vai, gọi chung là *đai vai*.
- Xương ở cánh tay: có một xương là xương cánh tay.
- Các xương ở cẳng tay: có hai xương là xương trụ và xương quay. Khi cẳng tay ngửa, hai xương nằm song song, xương trụ ở trong, xương quay ở ngoài.
- Các xương ở cổ tay: có 8 xương nhỏ xếp thành hai hàng, mỗi hàng có bốn xương.
- Các xương ở bàn tay: có 5 xương đốt bàn tay và 14 xương đốt ngón tay. Ngón cái có hai đốt, mỗi ngón còn lại có ba đốt.

Các xương chi trên liên kết nhau bởi các khớp động.

### 1. XƯƠNG ĐÒN

Xương đòn cong hình chữ S nằm ngang ngay dưới da phía trước nền cổ.

#### 1.1. Định hướng

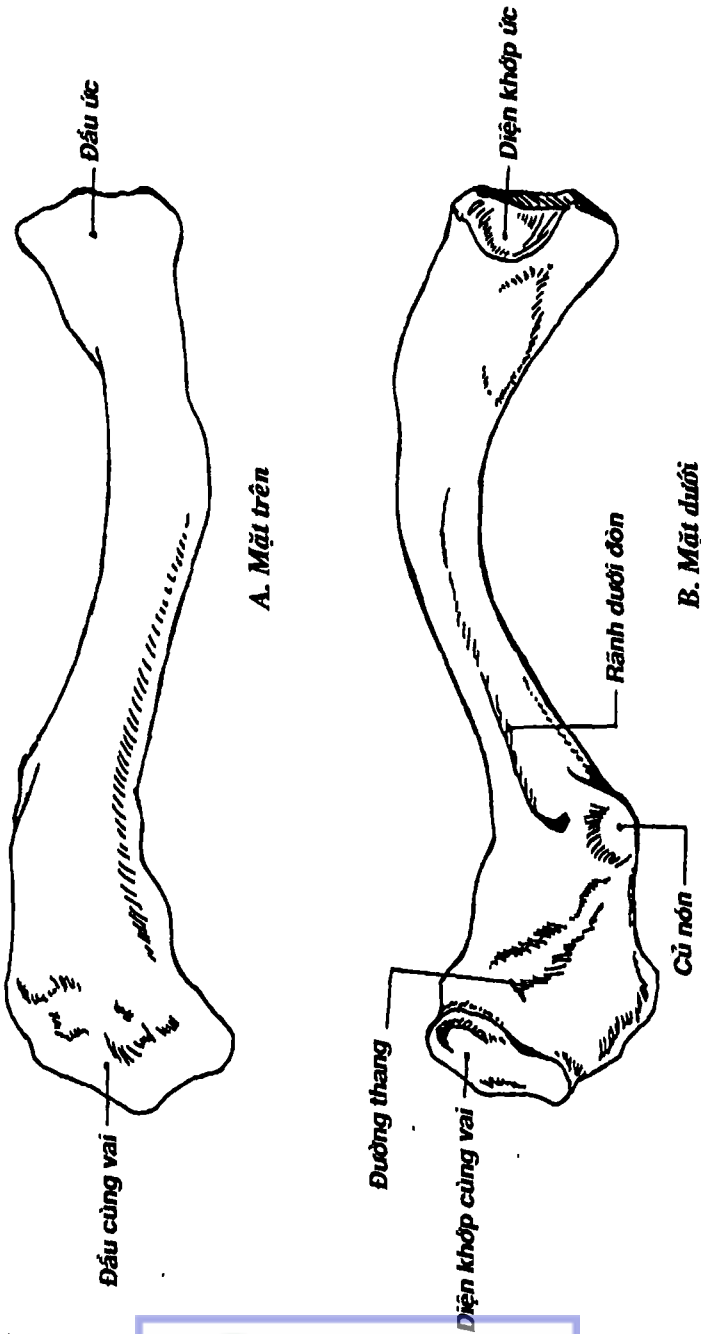
Đặt xương nằm ngang, đầu dẹt ra ngoài, bờ lõm của đầu dẹt ra trước, mặt có rãnh quay xuống dưới.

#### 1.2. Mô tả (Hình 3.21)

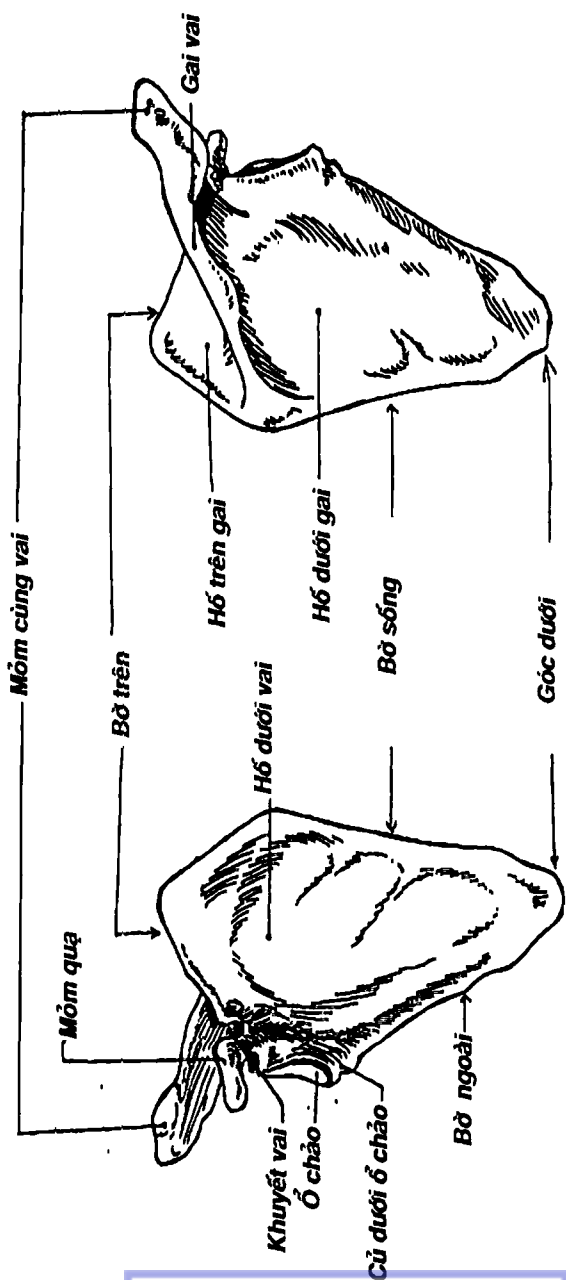
Xương đòn có một thân và hai đầu.

*Thân xương* có hai mặt, hai bờ. Mặt trên sờ thấy ngay dưới da. Mặt dưới có *rãnh dưới đòn* để cơ cùng tên bám. Bờ trước lõm ở phần ngoài, lồi ở phần trong. Bờ sau theo chiều ngược lại. Chỗ nổi 1/3 ngoài và 2/3 trong thân xương là điểm yếu nên hay gãy xương ở đây.





Hình 3.21: Xương đòn



Hình 3.22: Xương vai

Hai đầu xương là: *đầu ức ở trong*, tiếp khớp với xương ức; *đầu cùng vai ở ngoài* khớp với mỏm cùng vai của xương vai.

## 2. XƯƠNG VAI

Là một xương dẹt, hình tam giác, nằm áp phía sau-trên của lồng ngực. Xương vai khớp với xương đòn và xương cánh tay ở phía ngoài, còn ở phía trong nó được nối vào cột sống chỉ bằng các cơ nên xương vai có biên độ cử động khá rộng.

### 2.1. Định hướng

Đặt xương đứng ngang, góc có diện khớp hình xoan lên trên và ra ngoài, mặt có gai hướng ra sau.

### 2.2. Mô tả (Hình 3.22)

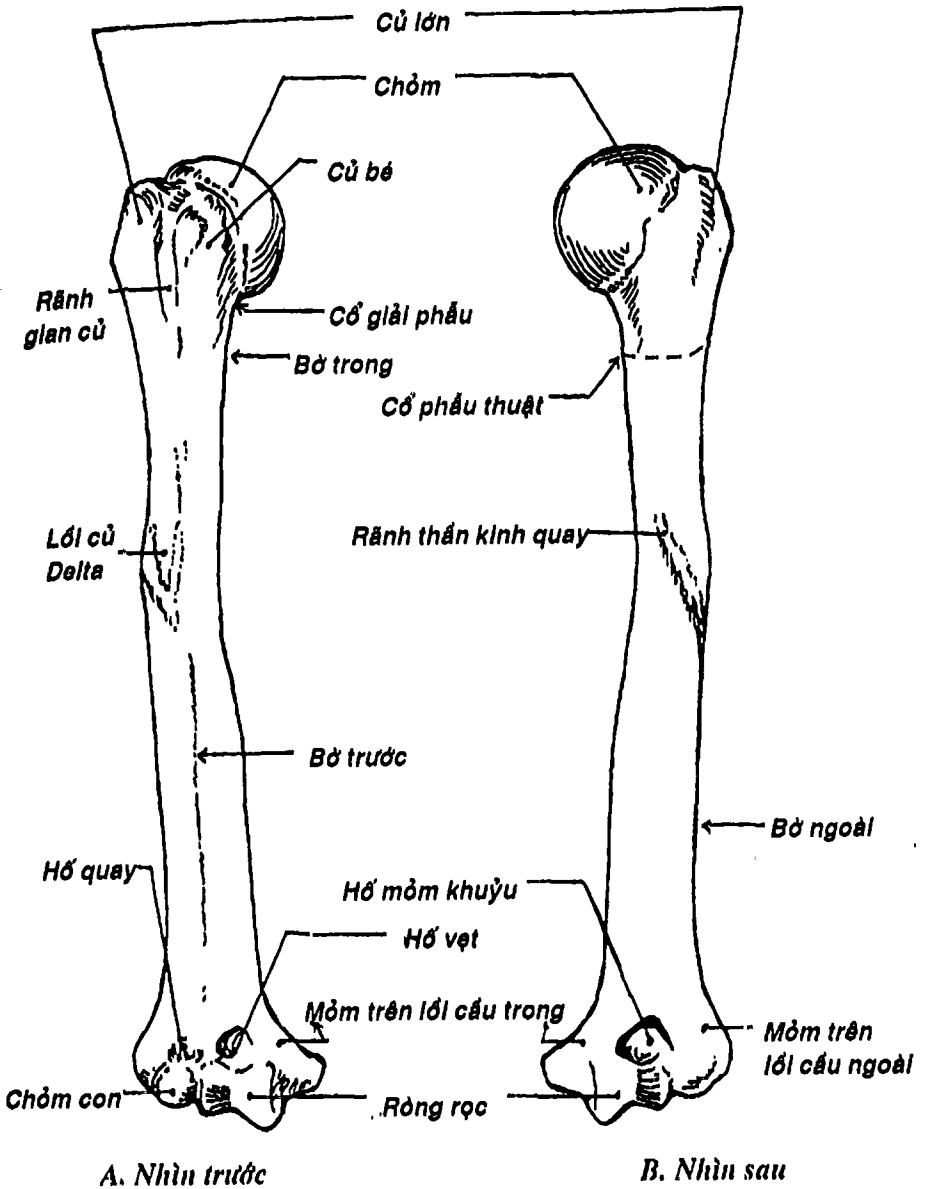
Xương có hai mặt, ba bờ và ba góc. *Mặt trước* (mặt sườn) lõm thành hố nhìn ra trước gọi là *hố dưới vai*. Mặt sau có *gai vai* chia mặt này thành *hố trên gai* và *hố dưới gai*. Phần ngoài của gai vai là *mỏm cùng vai* tiếp khớp với xương đòn. Ba bờ là: *bờ trên có khuyết vai* và *mỏm quạ*; *bờ ngoài* và *bờ trong*. Ba góc là: *góc trên*, *góc dưới* và *góc ngoài*. Góc ngoài có hõm khớp hình xoan gọi là *ổ chảo để khớp* với xương cánh tay.

## 3. XƯƠNG CÁNH TAY

Là xương dài nhất và lớn nhất của chi trên, tiếp khớp với xương vai ở phía trên và với xương trụ và xương quay ở dưới để tạo nên khớp vai và khớp khuỷu.

### 3.1. Định hướng

Đặt xương đứng thẳng, chỏm tròn hướng lên trên và vào trong, rãnh ở đầu này quay ra trước.



Hình 3.23: Xương cánh tay

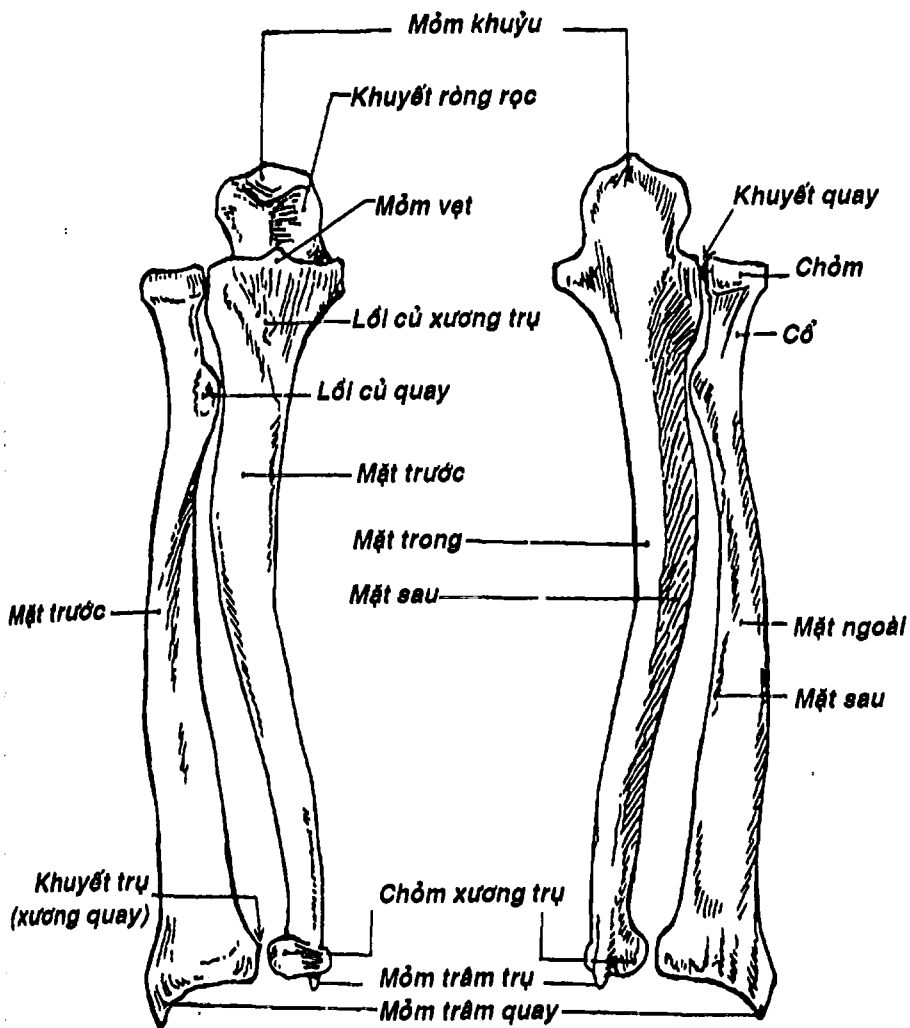
## 2.2. Mô tả (Hình 3.23)

Xương có một thân và hai đầu. *Đầu trên* có một *chỏm* hình 1/3 khối cầu tiếp khớp với ổ chảo xương vai. Tiếp nối với chỏm cầu, xương hơi thắt lại gọi là *cổ giải phẫu*. Phía dưới-ngoài chỏm và cổ giải phẫu có hai củ: *củ bé* ở trong và *củ lớn* ở ngoài. Giữa hai củ là *rãnh gian củ*. Ở ngay dưới hai củ này, đầu trên nối với thân xương bởi một chỗ hẹp, gọi là *cổ phẫu thuật* vì thường gãy xương ở đây. *Thân xương* có ba mặt và hai bờ: bờ ngoài và bờ trong. *Mặt trước-ngoài* có một vùng gồ ghề hình chữ V gọi là *lồi củ delta*. *Mặt sau* có *rãnh thần kinh quay* để thần kinh quay đi qua nên thần kinh dễ bị tổn thương khi gãy 1/3 giữa xương cánh tay. *Mặt trước-trong* phẳng và nhẵn. *Đầu dưới* tận cùng bằng một diện khớp rộng gọi là *lồi cầu*, gồm hai phần: *chỏm con* ở phía ngoài và *ròng rọc* ở trong. Phía trên ròng rọc, có ở mặt trước là *hố vẹt* và mặt sau là *hố mồm khuỷu*; hai hố này để cho các móm cùng tên của xương trụ khớp vào khi gấp hoặc duỗi cẳng tay. Phía trên chỏm con, có *hố quay* để khớp với chỏm xương quay khi gấp cẳng tay. Ở trên-ngoài chỏm con là *móm trên lồi cầu ngoài* và trên-trong ròng rọc là *móm trên lồi cầu trong*.

## 4. XƯƠNG TRỤ

Là một trong hai xương của cẳng tay, xương trụ hơi dài hơn; tiếp khớp với xương cánh tay ở trên, *đĩa khớp cổ tay* ở dưới và với xương quay ở ngoài. Ở vị thế giải phẫu, xương quay nằm ngoài, xương trụ nằm trong nhưng khi xoay bàn tay sao cho gan bàn tay hướng ra phía sau (sấp bàn tay) thì đầu dưới xương quay bắt ngang qua xương trụ và hai xương tạo nên một hình chữ X.





A. Mặt trước

B. Mặt sau

Hình 3.24: Xương trụ và xương quay

#### 4.1. Định hướng

Đặt xương đứng thẳng, đầu lớn hướng lên trên, mặt lõm của đầu này ra trước, cạnh sắc của thân xương ra ngoài.

#### 4.2. Mô tả (Hình 3.24)

Xương trụ có một thân và hai đầu. Đầu trên rất to, có móm khuỷu ở trên-sau và móm vẹt ở dưới-trước. Giữa hai móm này là khuyết vòng rọc để khớp với vòng rọc xương cánh tay. Ở mặt ngoài móm vẹt là khuyết quay để khớp với xương quay và mặt trước có lõi củ xương trụ để cơ cánh tay bám. Khi gấp khuỷu, móm vẹt áp vào hố vẹt; còn khi duỗi khuỷu thì móm khuỷu tra vào hố móm khuỷu của đầu dưới xương cánh tay. Thân xương thon dần từ trên xuống dưới và có ba mặt, ba bờ: bờ trước, bờ sau và bờ gian cốt – mảnh và sắc. Ba mặt là: mặt trước, mặt sau và mặt trong. Đầu dưới nhỏ hơn đầu trên, phía trong có móm trâm trụ, phía ngoài có chỏm với diện khớp vòng khớp với xương quay.

### 5. XƯƠNG QUAY

Nằm phía ngoài và tiếp khớp với xương trụ ở trong, xương cánh tay ở trên và với các xương cổ tay (xương thuyền và xương nguyệt) ở dưới.

#### 5.1. Định hướng

Đặt xương đứng thẳng, đầu lớn hướng xuống dưới, mấu nhọn của đầu này ra ngoài và mặt có nhiều rãnh của đầu này ra sau.

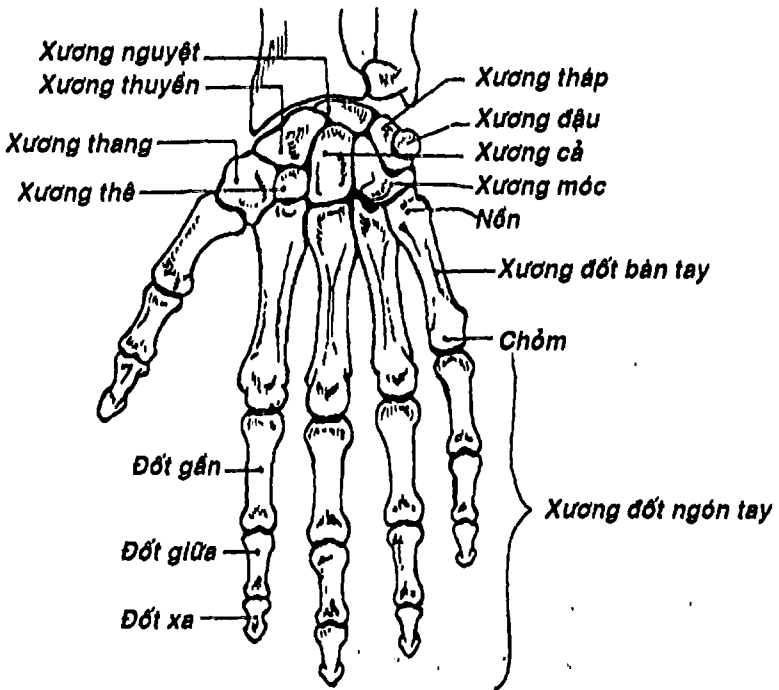
#### 5.2. Mô tả (Hình 3.24)

Xương quay cũng có một thân và hai đầu. Đầu trên có chỏm xương quay hình trụ để tiếp khớp với chỏm con xương cánh tay ở trên và với xương trụ ở phía trong. Phía dưới chỏm là cổ xương quay. Phía dưới-trong cổ là lõi củ quay để cơ nhị đầu cánh tay bám. Thân xương có ba mặt (trước, sau và ngoài) và ba bờ là: bờ

trước, bờ sau và bờ gian cốt. Khác với xương trụ, đầu dưới xương quay lớn hơn đầu trên và có bốn mặt: mặt dưới có diện khớp cổ tay để khớp với các xương cổ tay, mặt trong có *khuyết trụ* để khớp với xương trụ, mặt ngoài có *mỏm trâm quay* – xương thấp hơn mỏm trâm trụ và mặt sau có nhiều rãnh để gân các cơ duỗi đi xuống bàn tay.

## 6. CÁC XƯƠNG CỔ TAY

Cổ tay có 8 xương gắn liên kết nhau bởi các dây chằng và được xếp thành hai hàng, mỗi hàng có bốn xương theo thứ tự từ ngoài vào trong (Hình 3.25):



Hình 3.25: Các xương cổ tay và bàn tay

- Hàng trên: *Xương thuyền, Xương nguyệt, Xương tháp, Xương đậu.*
- Hàng dưới: *Xương thang, Xương thê, Xương cả, Xương móc.*

Ở mặt gan tay, các xương cổ tay xếp theo hình cung, lõm ra trước tạo thành *rãnh cổ tay*. Rãnh này lại được *mạc giữ gân gấp* căng ngang phía trước, biến rãnh cổ tay thành *ống cổ tay* để các cơ gấp, mạch máu và thần kinh từ vùng cẳng tay trước đi xuống gan tay.

## 7. CÁC XƯƠNG ĐỐT BÀN TAY

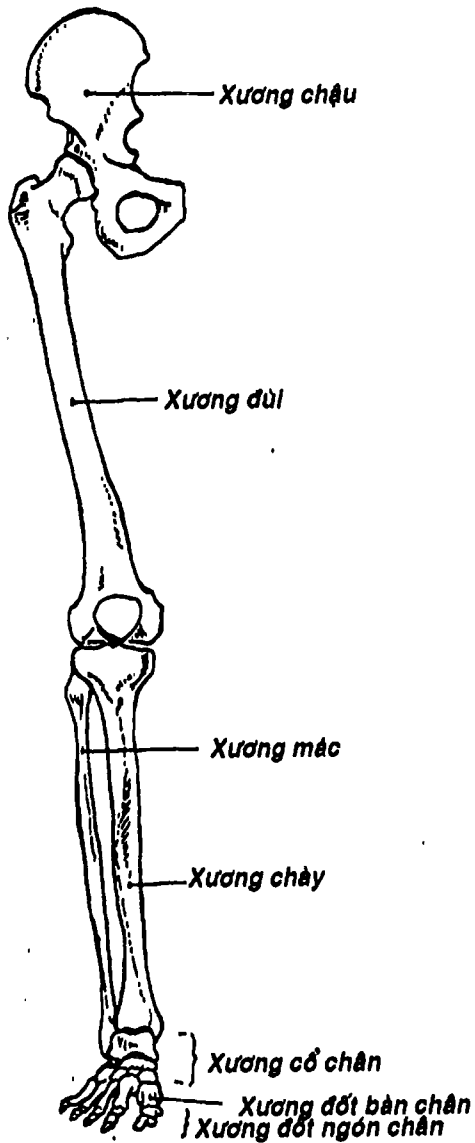
Có 5 xương đốt bàn tay được đánh số thứ tự từ ngoài vào trong là I đến V (Hình 3.25). Mỗi xương có một *nền* để khớp với xương cổ tay và xương đốt bàn tay bên cạnh (trừ xương đốt bàn tay I); một *thân* hơi cong lõm ra trước; và một *chỏm* để khớp với nền đốt gần của xương ngón tay tương ứng.

## 8. CÁC XƯƠNG NGÓN TAY

Mỗi ngón tay (trừ ngón cái) có ba đốt theo thứ tự từ trên xuống: *đốt gần, đốt giữa* và *đốt xa* (Hình 3.25). Riêng ngón cái chỉ có hai đốt. Mỗi đốt cũng có một *nền*, một *thân* và một *chỏm*. *Nền* để tiếp khớp với xương ở trên và *chỏm* để khớp với xương ở dưới, trừ đầu dưới (chỏm) của các đốt xa không tiếp khớp mà có hình móng ngựa.

## XƯƠNG CHI DƯỚI

Tương tự chi trên, chi dưới (Hình 3.26) được nối vào thân mình bởi một đai, gọi là *đai chi dưới*. Đai chi dưới do hai xương chậu khớp với nhau ở phía trước và với xương cùng ở phía sau tạo thành, để truyền trọng lượng của phần trên cơ thể xuống hai chân và để bảo vệ các tạng trong chậu hông (bàng quang, trực tràng, tử cung...).



Hình 3.26: Các xương chi dưới

Chi dưới có ba phần: đùi, cẳng chân và bàn chân. Đùi gồm có xương đùi và xương bánh chè; cẳng chân có xương chày và xương mác (tương ứng với xương trụ và xương quay ở cẳng tay); bàn chân có các xương cổ chân, các xương đốt bàn chân và các xương đốt ngón chân.

Các xương chi dưới cũng được nối với nhau bằng các khớp động giống như các xương chi trên.

## 1. XƯƠNG CHẬU

Xương chậu là xương chẵn, hình chong chóng hai cánh và do ba xương hợp thành: *xương cánh chậu*, *xương ngồi* và *xương mu*. (Hình 3.27)

### 1.1. Định hướng

Đặt xương đứng thẳng, mặt có lõm hình chén ra ngoài, khuyết của lõm chén này xuống dưới, bờ có khuyết lớn ra sau.

### 1.2. Mô tả (Hình 3.28)

Về phương diện giải phẫu, chúng ta mô tả xương chậu có hai mặt và bốn bờ.

**1.2.1. Mặt ngoài** (Hình 3.28): ở giữa có một chỗ lõm hình chén gọi là ổ cối – có hai phần: phần tiếp khớp với xương đùi có dạng hình chữ C mở xuống dưới gọi là *diện nguyệt*; phần không tiếp khớp nằm ở đáy ổ cối là *hố ổ cối*. Ổ cối bị khuyết ở phía dưới gọi là *khuyết ổ cối*. Phía trên ổ cối là mặt ngoài xương cánh chậu, có ba *đường móng*: *sau*, *trước* và *dưới* để các cơ móng bám vào. Dưới ổ cối là *lỗ bịt* do xương ngồi và xương mu tạo nên. Bờ trên lỗ bịt có *rãnh bịt*. Qua rãnh, có mạch và thần kinh bịt từ vùng chậu chạy ra đùi.

**1.2.2. Mặt trong** (Hình 3.28): ở giữa là *đường cung* chạy chéo xuống dưới và ra trước. Phía trên đường cung là hố chậu.

Phía sau hố chậu có một diện khớp hình vành tai, gọi là *diện tai* để khớp với xương cùng.

### 1.2.3. Các bờ

- *Bờ trên*: thường được gọi là *mào chậu*, bắt đầu từ *gai chậu trước-trên* đến *gai chậu sau-trên*. Các gai này là những điểm mốc để xác định vùng tiêm bắp an toàn ở mông.
- *Bờ dưới*: được tạo bởi *ngành dưới xương mu* và *ngành xương ngồi*
- *Bờ trước*: kể lần lượt từ trên xuống, có *gai chậu trước-trên*, *gai chậu trước-dưới*, *gò chậu-mu* (gò chậu-lực), một diện hình tam giác gọi là *diện lực* được giới hạn ở phía sau bởi *mào lực*, và sau cùng là *củ mu*.
- *Bờ sau*: có nhiều chỗ lồi lõm, từ trên xuống dưới là *gai chậu sau-trên*, *gai chậu sau-dưới*, *khuyết ngồi lớn* (để cơ hình lê của vùng mông đi qua), *gai ngồi* (nhô vào chậu hông bé nên được dùng làm mốc để xác định đường kính liên gai ngồi và độ lọt của ngồi thai trong tiến trình chuyển dạ sanh), *khuyết ngồi nhỏ* và *ụ ngồi* (là hai ụ xương tỳ lên mặt ghe khi ngồi).

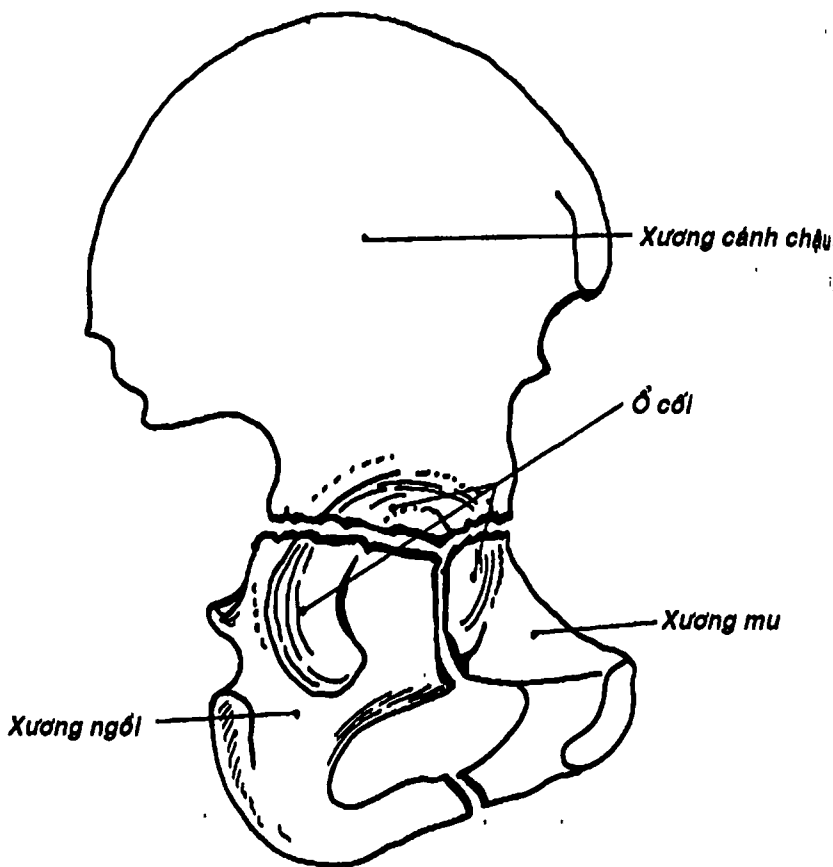
### 1.3. Các đường kính của khung chậu (Hình 3.29)

Khung chậu được tạo bởi bốn xương: hai xương chậu ở phía ngoài và phía trước, xương cùng và xương cụt ở phía sau. Khung chậu được chia làm *chậu hông lớn* và *chậu hông bé* bởi một mặt phẳng chếch xuống dưới - ra trước và băng qua ụ nhỏ của xương cùng, đường cung của xương chậu, mào lực xương mu và bờ trên của khớp mui. Chu vi của mặt phẳng này gọi là *đường tận cùng* hay *eo chậu trên*. Chậu hông lớn liên quan với các tạng ở phần dưới ổ bụng, còn chậu hông bé chứa bàng quang, trực tràng và cơ quan sinh dục trong.... Ở nữ, chậu hông bé còn là một đường ống



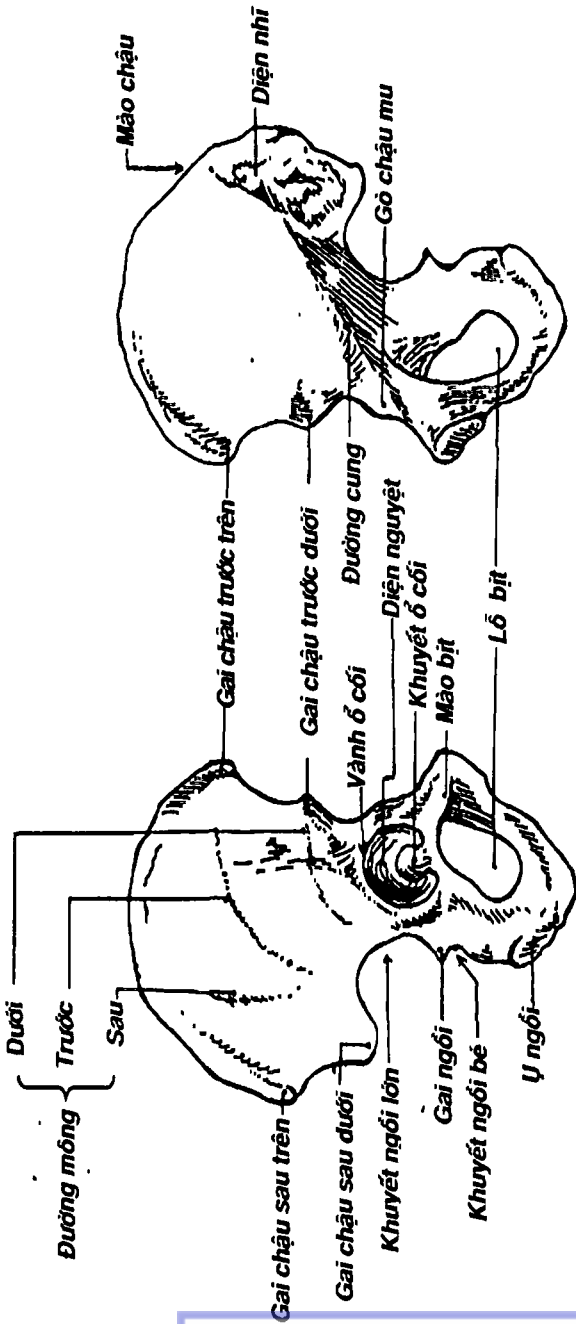
để thai nhi chui và sổ ra ngoài khi sanh. Ống này có hai lỗ: lỗ trên là eo chậu trên, lỗ dưới là eo chậu dưới – được giới hạn bởi bờ dưới khớp mu ở phía trước, hai ụ ngồi ở hai bên, xương cùng và xương cụt ở phía sau.

Trong sản khoa, người ta thường đo các đường kính của khung chậu. Có thể kể các đường kính đó là:



Hình 3.27: Sự tạo thành xương chậu





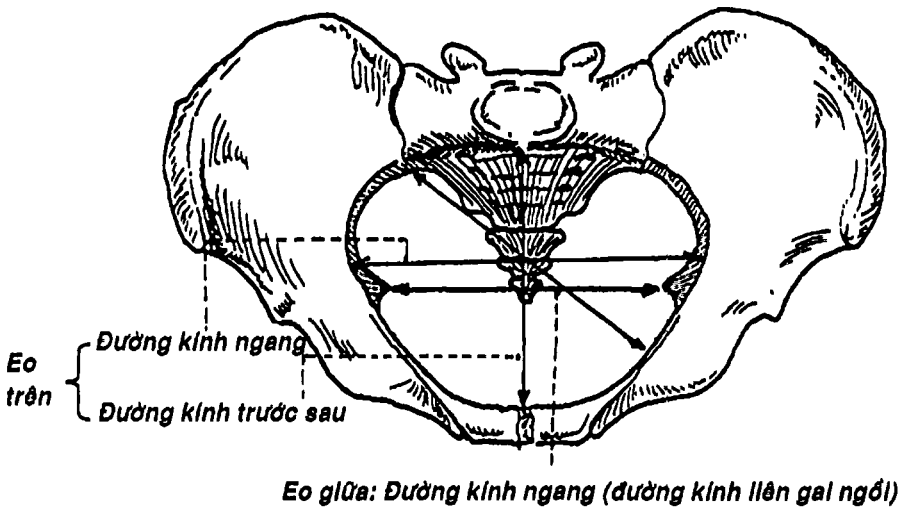
B. Nhìn trong

A. Nhìn ngoài

Hình 3.28: Xương chậu

### 1.3.1. Các đường kính ngoài của chậu hông lớn

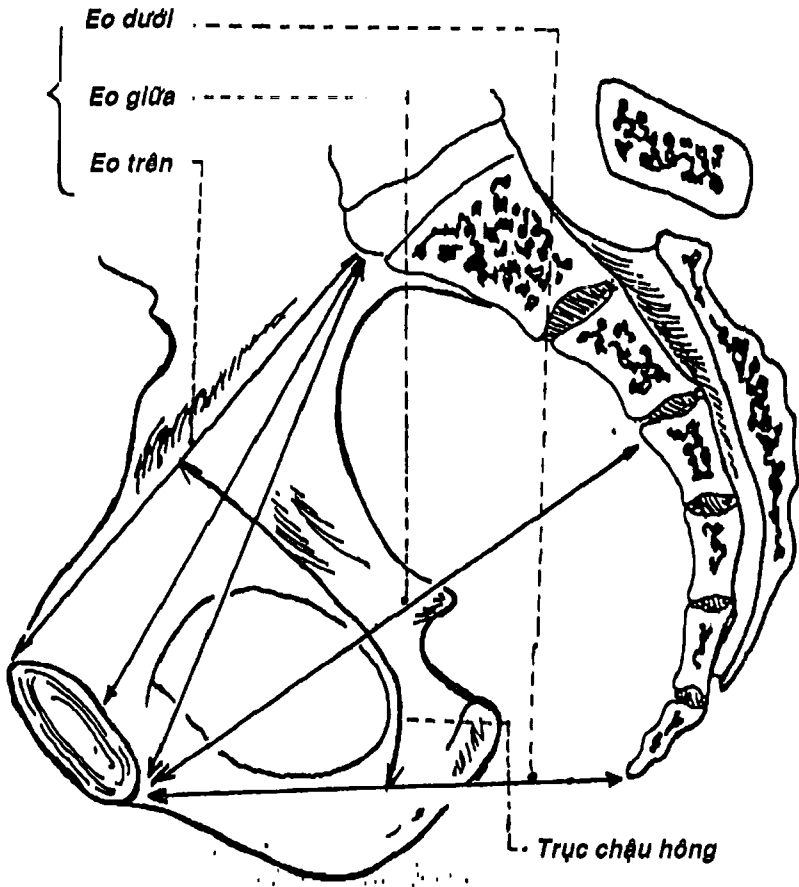
- *Đường kính lưỡng gai*: là khoảng cách giữa hai gai chậu trước-trên.
- *Đường kính lưỡng mấu*: là khoảng cách giữa hai mấu chuyển lớn xương đùi.
- *Đường kính lưỡng mào*: là khoảng cách giữa hai điểm xa nhất của mào chậu.
- *Đường kính trước sau (Baudelocque)*: là khoảng cách giữa bờ trên khớp mu đến chỗ hõm giữa đốt sống thất lưng V và xương cùng.



Hình 3.29: Các đường kính của eo chậu trên  
(khung chậu nữ nhìn từ trên)

### 1.3.2. Các đường kính trong của chậu hông bé (Hình 3.30)

- Các đường kính của eo chậu trên:
  - Các đường kính trước-sau: đường kính nhỏ-thượng vệ, nhỏ-hạ vệ, nhỏ-hậu vệ là các khoảng cách từ ụ nhỏ lần lượt đến bờ trên, bờ dưới và mặt sau khớp mu.



Hình 3.30: Thiết đồ đứng dọc qua khung chậu nữ

- *Đường kính chéo*: là khoảng cách từ *khớp cùng-chậu* bên này đến *gò chậu-mu* đối bên.
- *Đường kính ngang*: là khoảng cách từ phần giữa của đường cung xương chậu bên này đến đường cung bên kia.
- Các đường kính của eo chậu dưới:
  - *Đường kính trước-sau*: là khoảng cách từ bờ dưới khớp mu đến đỉnh xương cụt.
  - *Đường kính ngang*: là khoảng cách giữa hai bờ trong của hai ụ ngồi.

## 2. XƯƠNG ĐÙI (Hình 3.31)

Xương đùi là một xương chẵn, dài và nặng nhất của cơ thể nối hông với cẳng chân. Phía trên, xương đùi tiếp khớp với xương chậu; phía dưới với xương chày.

### 2.1. Định hướng

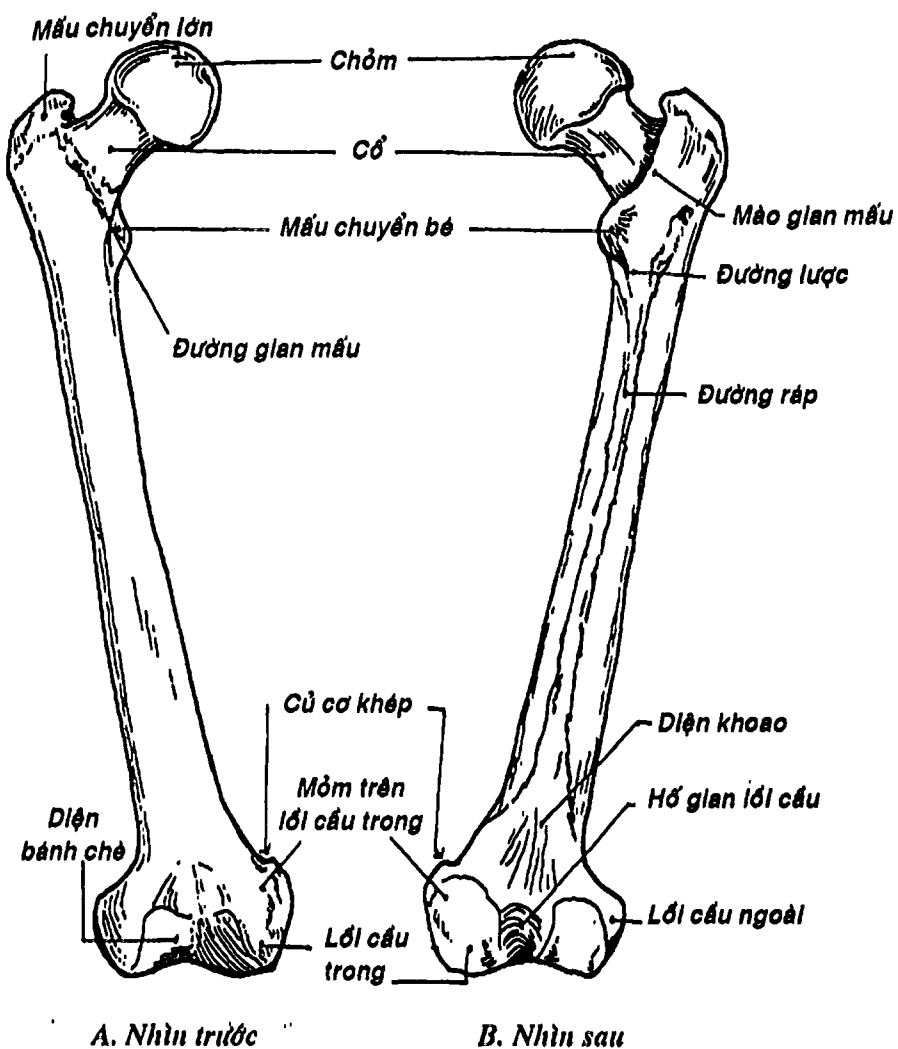
Đặt xương đứng thẳng, đầu có chỏm tròn lên trên, vào trong bờ dày của thân xương hướng ra sau.

### 2.2. Mô tả

Xương đùi có một thân và hai đầu: trên và dưới.

**2.2.1. Đầu trên:** Gồm có 4 phần: *chỏm đùi*, *cổ đùi* và *hai mấu chuyển (lớn, bé)*. *Chỏm đùi* tiếp khớp với ổ cối xương chậu để tạo thành khớp hông. *Cổ xương đùi* là phần yếu nhất của xương nên thường xảy ra gãy cổ xương đùi ở người lớn tuổi. Trục của cổ nghiêng lên trên và vào trong hợp với trục của thân một góc khoảng  $130^{\circ}$ . *Mấu chuyển lớn* và *mấu chuyển bé* là nơi để các cơ của vùng mông và vùng đùi bám vào. Ở phía trước hai mấu chuyển nối nhau bởi *đường gian mấu* và ở phía sau bởi *mào gian mấu*.

**2.2.1. Thân xương:** có ba mặt và ba bờ. *Bờ trong* và *bờ ngoài* không rõ lắm. *Bờ sau* lồi gọi là *đường rập*. Đường rập có hai



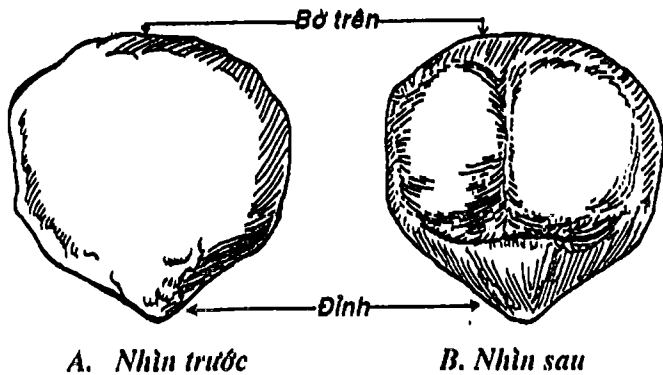
Hình 3.31: Xương đùi

mép: mép trong và mép ngoài. Ở phía dưới, hai mép tách đôi ra giới hạn nên một vùng hình tam giác gọi là *diện khoeo*. *Ba mặt* của xương: *trước*, *ngoài* và *trong* được phủ bởi nhiều cơ dày nên không sờ thấy được dưới da.

**2.2.3. Đầu dưới:** Tiếp khớp với xương chày qua hai lồi cầu: *lồi cầu trong* và *lồi cầu ngoài*. Ở phía trước, hai lồi cầu này nối nhau bởi *diện bánh chè*. Ở phía sau, hai lồi cầu được phân cách nhau bởi *hố gian lồi cầu*. *Mặt ngoài* lồi cầu ngoài có *mỏm trên lồi cầu ngoài* và *mặt trong* lồi cầu trong có *mỏm trên lồi cầu trong*. Phần trên của mỏm trên lồi cầu trong là *củ cơ khép*, có cơ khép lớn bám vào.

### 3. XƯƠNG BÁNH CHÈ

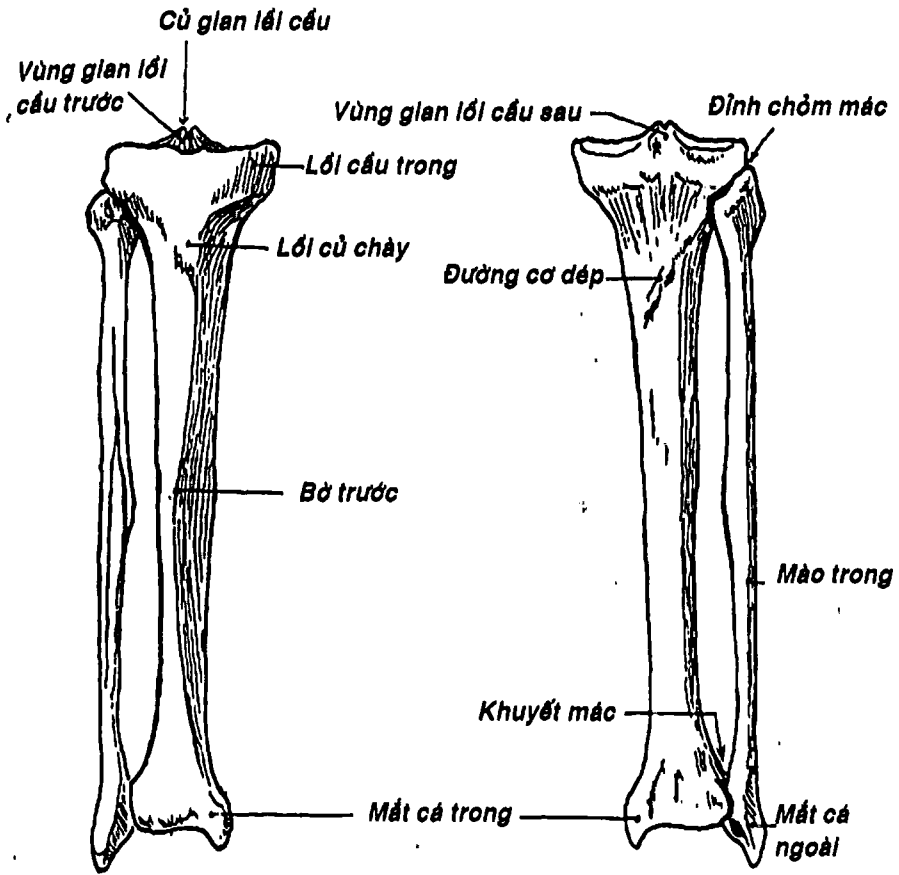
Hình tam giác dẹt, nằm phía trước đầu dưới xương đùi và được bọc trong gân cơ tứ đầu đùi. Xương có *hai mặt* (*trước* và *sau*), *ba bờ* (*trên*, *trong* và *ngoài*) và một *đỉnh* quay xuống dưới. Xương bánh chè bảo vệ khớp gối ở phía trước và góp phần quan trọng vào động tác duỗi gối do làm tăng lực đòn bẩy của các cơ vùng đùi tác động đến khớp gối.



Hình 3.32: Xương bánh chè

#### 4. XƯƠNG CHÀY (Hình 3.33)

Là một xương dài, chắc, nằm phía trong cẳng chân; phía trên tiếp khớp với xương đùi; phía dưới với xương sên của cổ chân và phía ngoài với xương mác. Xương chịu phần lớn sức nặng của thân và đùi dồn xuống bàn chân.



Hình 3.33: Xương chày và xương mác

#### 4.1. Định hướng

Đặt xương đứng thẳng, đầu nhỏ xuống dưới, mấu của đầu này vào trong, bờ sắc ra trước.

#### 4.2. Mô tả

Xương chày có một *thân* và hai *đầu*. *Đầu trên* loa rộng ra thành hai *lồi cầu*: *trong* và *ngoài*.

Mặt trên hai *lồi cầu* này có diện khớp với xương đùi. Ở phía trước có *lồi củ chày*. *Thân xương* có ba mặt, ba bờ. *Bờ trước* nằm ngay dưới da nên dễ bị chạm thương. *Bờ trong* không rõ lắm. Ba mặt là *mặt trong*, *mặt ngoài* và *mặt sau*. Phần trên của mặt sau có *đường cơ dẹt* chạy chéo xuống dưới và vào trong. Đầu dưới nhỏ hơn đầu trên, phía trong có một mấu xương gọi là *mấu cá trong*. Mặt dưới của đầu dưới có diện khớp với xương sên.

### 5. XƯƠNG MÁC (Hình 3.33)

Là xương dài, chẵn, nằm phía ngoài cẳng chân. Ở phía trên, xương mác tiếp khớp với phần sau ngoài *lồi cầu ngoài* xương chày; ở phía dưới xương tiếp khớp với xương sên và đầu dưới xương chày.

#### 5.1. Định hướng

Đặt xương đứng thẳng, đầu nhọn và dẹt xuống dưới. Mỏm nhọn của đầu này hướng ra ngoài. Hố của đầu này ra sau.

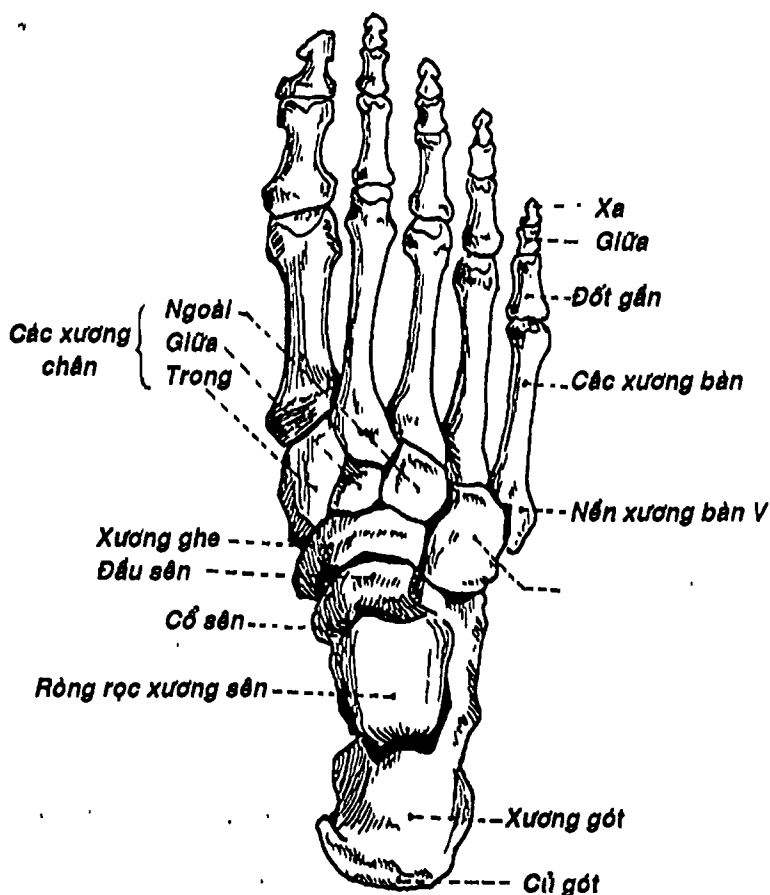
#### 5.2. Mô tả

Xương có một *thân* và hai *đầu*. *Đầu trên* gọi là *chỏm mác*, có một diện khớp với xương chày ở phía trước-trong. Đỉnh của chỏm mác nằm phía sau-ngoài, ngay dưới da. *Thân xương* có ba mặt: *ngoài*, *trong* và *sau* tương ứng với ba bờ là *bờ trước*, *bờ ngoài* và *bờ gian cốt* - hướng vào trong. *Đầu dưới* dẹt và nhọn tạo thành



mắt cá ngoài, lồi hơn và xương thấp hơn mắt cá trong. Phía sau mắt cá ngoài có hố mắt cá ngoài. Mặt trong mắt cá ngoài có diện khớp với xương sên.

Các diện khớp ở đầu dưới xương chày và xương mác được nối với nhau bởi khớp sợi chày-mác để tạo thành một gọng kìm giữ các xương cổ chân.



Hình 3.34: Các xương cổ chân và bàn chân

## 6. CÁC XƯƠNG BÀN CHÂN (Hình 3.34)

Xương bàn chân gồm có các xương cổ chân, các xương đốt bàn chân và các xương ngón chân. Các xương bàn chân liên tiếp nhau tạo thành hình vòm để thích ứng với chức năng chịu đựng khi đi đứng.

**6.1. Các xương cổ chân:** Gồm 7 xương xếp thành hai hàng. Hàng sau có *xương gót* tạo thành gót chân và *xương sên* tiếp khớp với hai xương cẳng chân. Hàng trước có năm xương: *xương ghe*, *xương hộp* và *ba xương chêm: trong, giữa và ngoài*.

**6.2. Các xương đốt bàn chân:** Gồm có 5 xương được đánh số từ một đến năm (I-V) kể từ ngón chân cái. Mỗi xương có một *nền*, một *thân* và một *chỏm*.

**6.3. Các xương đốt ngón chân:** Mỗi ngón có *ba đốt: gần, giữa và xa*. Riêng ngón chân cái có hai đốt. Mỗi đốt cũng có một *nền*, một *thân* và một *chỏm*.

## ĐẠI CƯƠNG VỀ KHỚP

Khớp là cấu trúc liên kết các đầu xương hoặc các bờ xương của các xương khác nhau với nhau. Ở thời kỳ phôi thai, giữa các xương là một mô liên kết. Sau đó, tùy theo sự tiến triển và biệt hóa mà trở thành các loại khớp khác nhau. Người ta có thể phân loại khớp theo chức năng hay theo cấu tạo.

### 1. PHÂN LOẠI KHỚP THEO CHỨC NĂNG

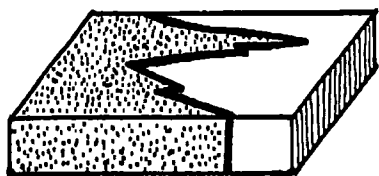
Về mặt chức năng, người ta thường chia khớp thành 3 loại:

**1.1. Khớp bất động:** (Hình 3.35, 3.36) là loại khớp *không có ổ khớp* mà các xương được nối với nhau bằng mô liên kết sợi, bằng mô sụn hoặc bằng mô xương, ví dụ các khớp giữa các xương

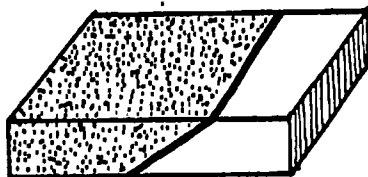
sọ não và sọ mặt, khớp chày - mác xa (khớp sợi chày-mác)...  
Khớp loại này bất động hoặc có biên độ không đáng kể.

**1.2. Khớp bán động:** (Hình 3.37) là loại khớp có khe khớp và bao khớp sợi nhưng không có bao hoạt dịch như khớp mu, khớp giữa cán và thân xương ức, khớp giữa các thân đốt sống .... Khớp bán động có biên độ rất nhỏ.

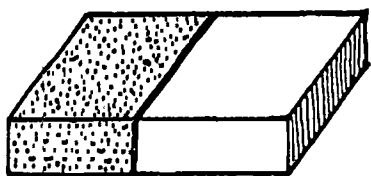
**1.3. Khớp động:** (Hình 3.38) là khớp có bao khớp sợi, bao hoạt dịch và các mặt khớp. Đây là loại chiếm đại đa số, nhất là ở các chi và có biên độ hoạt động lớn.



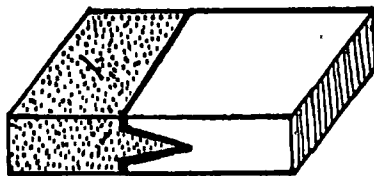
*A. Khớp răng*



*B. Khớp vảy*

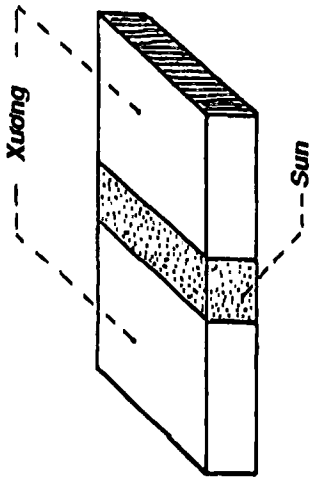


*C. Khớp nhíp*

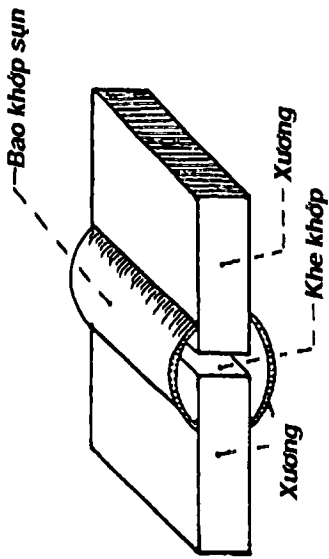


*D. Khớp mào*

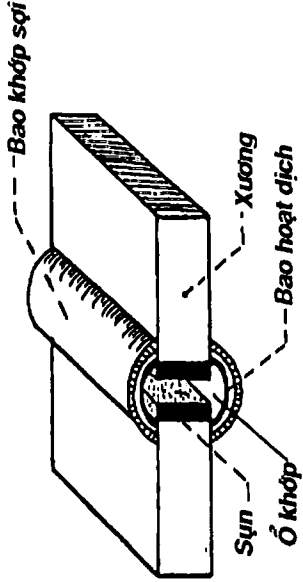
*Hình 3.35: Các dạng khớp bất động*



Hình 3.36: Khớp bất động sụn



Hình 3.37: Khớp bán động



Hình 3.38: Sơ đồ cấu tạo khớp động

## 2. PHÂN LOẠI KHỚP THEO CẤU TẠO

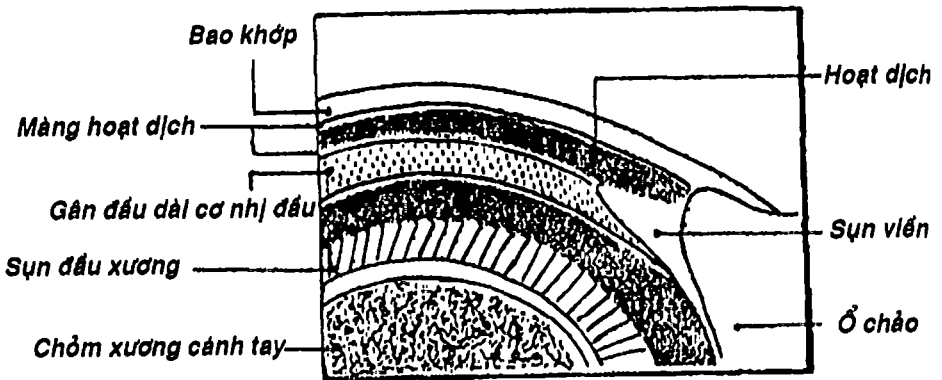
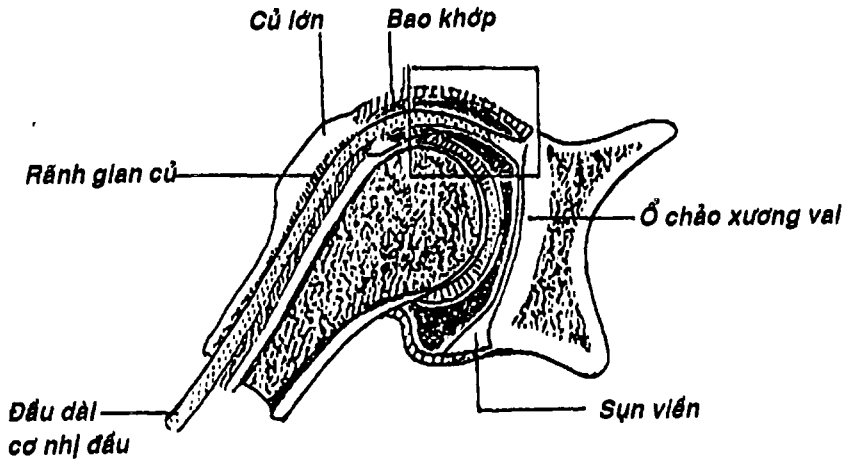
Theo cấu tạo, người ta cũng phân loại khớp thành 3 loại:

**2.1. Khớp sợi:** các mặt khớp được nối với nhau bởi mô sợi liên tục với màng xương, không có ổ khớp, và thường là khớp bất động. Các khớp sợi là các đường khớp ở xương sọ, khớp chày-mác xa (khớp sợi chày-mác) hay khớp huyết răng.

**2.2. Khớp sụn:** các xương được liên kết với nhau bởi sụn, không có ổ khớp và là khớp bất động hay bán động. Các khớp sụn trong cơ thể là các sụn tiếp hợp (thường nối đầu xương với thân xương), khớp mu, khớp gian đốt sống hay khớp sụn sườn.

**2.3. Khớp hoạt dịch:** là loại khớp mà các xương tiếp khớp phân cách nhau bởi ổ khớp chứa dịch. Đây chính là các khớp động. Điển hình thì khớp hoạt dịch có các cấu trúc sau:

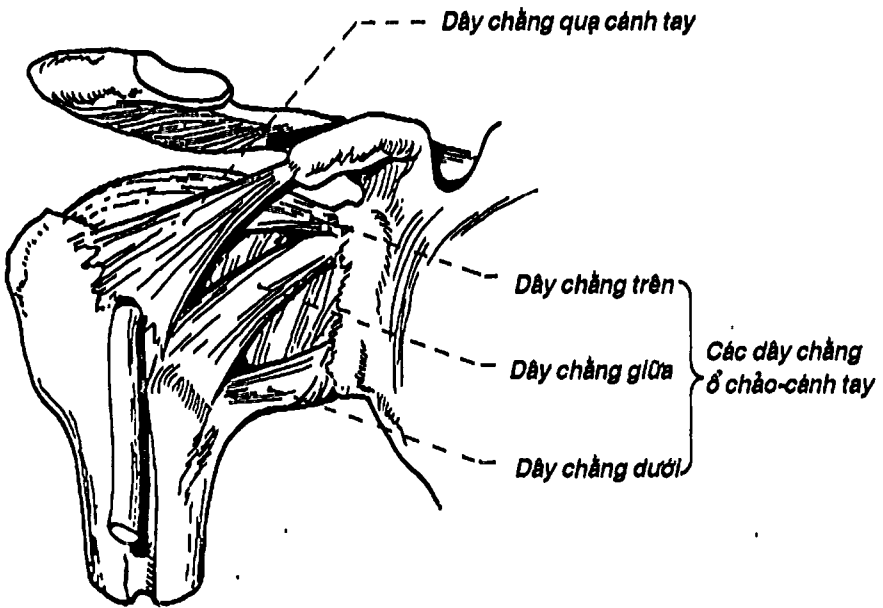
- Sụn khớp che phủ các mặt khớp.
- Ổ khớp chứa hoạt dịch.
- Bao khớp gồm hai lớp: a) lớp ngoài là *bao khớp sợi* dày và chắc nối hai xương bằng cách bám gần hay xa quanh các diện khớp của mỗi xương; b) lớp trong là *màng hoạt dịch* hay *bao hoạt dịch*. Bao hoạt dịch là một màng mỏng áp sát mặt trong bao khớp sợi, bám hai đầu vào mép của sụn các mặt khớp và cùng các sụn này giới hạn nên ổ khớp. Bao hoạt dịch tạo ra chất hoạt dịch đổ vào ổ khớp. Bao hoạt dịch có thể thông với các túi hoạt dịch ngoài khớp.
- Các dây chằng tăng cường, là các thớ riêng bên ngoài hay chính là những chỗ dày lên của bao khớp.



Hình 3.39: Thiết đồ đứng ngang qua khớp vai

Để dễ hiểu và cụ thể hơn về khớp hoạt dịch, xin minh họa bằng khớp vai (Hình 3.39): Đây là khớp giữa xương vai và đầu trên xương cánh tay.

- Các mặt khớp là ổ chảo xương vai và chỏm xương cánh tay, được phủ bằng sụn khớp.
- Bao khớp sợi bám quanh ổ chảo và chỏm xương cánh tay. Bao hoạt dịch lót trong bao sợi, cùng ổ chảo và chỏm giới hạn ổ khớp chứa chất hoạt dịch.
- Để tăng cường việc nối kết các xương, khớp vai có các dây chằng (Hình 3.40), là các thớ riêng (dây chằng quạ cánh tay) hay là những chỗ dày lên của bao khớp (các dây chằng ổ chảo-cánh tay).
- Biên độ khớp vai rất lớn (ra trước  $90^\circ$ , ra sau  $40^\circ$ , dạng  $90^\circ$ , khép  $30^\circ \dots$ ).



Hình 3.40: Các dây chằng của khớp vai

## CÂU HỎI TRẮC NGHIỆM

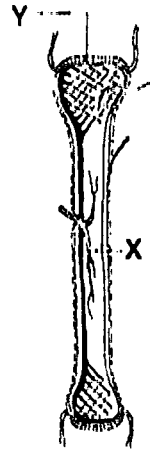
1/ Các xương của hộp sọ thuộc loại:

- a) xương phụ.
- b) xương thân mình.
- c) xương dẹt.
- d) xương trục.
- e) xương chẵn.

Dùng hình vẽ sơ đồ cấu tạo xương dài để trả lời 2 câu hỏi tiếp sau đây:

2/ Chi tiết X trên hình vẽ là:

- a) thân xương.
- b) buồng tủy.
- c) chất xương đặc.
- d) màng xương.
- e) chất xương xốp.



3/ Chi tiết Y trên hình vẽ là:

- a) đầu xương.
- b) bao khớp.
- c) sụn khớp.
- d) ổ khớp.
- e) bao hoạt dịch.

4/ Xương chẩm KHÔNG có thuộc tính nào sau đây:

- a) có ống thần kinh hạ thiết.
- b) tiếp khớp với xương đỉnh.
- c) tiếp khớp với xương thái dương.
- d) tiếp khớp với xương bướm.
- e) ở phía trước hộp sọ.

5/ Phần nhĩ xương thái dương:

- a) ở dưới phần đá và trước mỏm chũm.
- b) tạo nên trần hòm nhĩ.



- c) gồm các xương con của tai.
- d) có hình tam giác.
- e) tất cả đều sai.

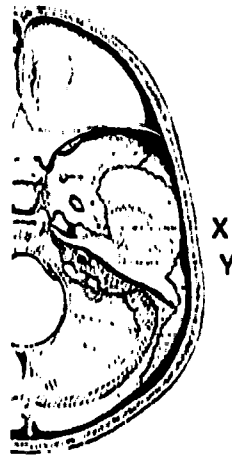
6/ Xương nào sau đây **KHÔNG** thuộc khối xương mặt:

- a) xương mũi.
- b) xương khẩu cái.
- c) xương thái dương.
- d) xương móng.
- e) xương lệ.

Dùng hình vẽ nền sọ để trả lời 2 câu tiếp theo:

7/ Chi tiết X trên hình vẽ là:

- a) lỗ tròn.
- b) lỗ rách.
- c) lỗ bầu dục.
- d) lỗ gai.
- e) lỗ ống thị giác.



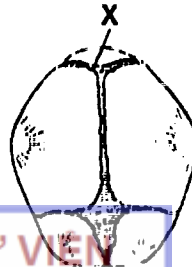
8/ Chi tiết Y trên hình vẽ là:

- a) lỗ tĩnh mạch cảnh.
- b) lỗ bầu dục.
- c) lỗ ống thần kinh hạ thiệt.
- d) lỗ ống tai trong.
- e) lỗ gai.

Dùng hình vẽ các thóp để trả lời 2 câu tiếp theo:

9/ Chi tiết X là đường khớp:

- a) ngang.
- b) vành.
- c) chẩm – chũm.
- d) lambda.
- e) dọc giữa.



10/ Thóp trước ở sọ trẻ sơ sinh:

- a) có hình thoi và do sự tiếp khớp giữa các xương đỉnh với xương chẩm.
- b) có hình tam giác và do các xương đỉnh và xương trán tiếp khớp nhau.
- c) có hình tam giác và do các xương đỉnh và xương chẩm tiếp khớp nhau.
- d) có hình thoi và do sự tiếp khớp giữa các xương đỉnh với xương trán.
- e) có hình thoi và nằm ở góc sau trong của hai xương đỉnh.

11/ Hầu hết các đốt sống đều có:

- a) mỏm gai, mỏm ngang, mỏm khớp và thân đốt sống.
- b) mỏm gai, mỏm ngang, cung đốt sống, hố sườn và thân đốt sống.
- c) mỏm gai, mỏm ngang, cung đốt sống, lỗ mỏm ngang và thân đốt sống.
- d) lỗ đốt sống và cung đốt sống.
- e) a và d đúng.

12/ Các lỗ đốt sống khi ghép lại tạo thành:

- a) lỗ gian đốt sống.
- b) lỗ gian mỏm ngang.
- c) ống sống.
- d) túy sống.
- e) cột sống.

13/ Đốt sống thắt lưng có đặc điểm là:

- a) có lỗ mỏm ngang.
- b) không có lỗ mỏm ngang.
- c) có hố sườn.
- d) không có hố sườn.
- e) b và d đúng.

14/ Xương cùng:

- a) do các đốt sống cùng dính lại tạo thành.
- b) là một hình tháp có hai mặt, ba bờ và một đỉnh quay xuống dưới.
- c) là một hình tháp dẹt có hai mặt, một nền, một đỉnh quay xuống dưới và hai phần bên.
- d) a và b đúng.
- e) a và c đúng.

15/ Chỗ lồi nơi xương cùng tiếp khớp với thân đốt sống thất lưng V gọi là:

- a) khớp cùng-chậu.
- b) mỏm khớp trên.
- c) ụ nhỏ.
- d) phần sau đường tận cùng.
- e) diện hình tai.

16/ Xương cùng-cụt:

- a) tạo nên thành sau của chậu hông lớn.
- b) là móc để đo các đường kính trước-sau của eo chậu trên và eo chậu dưới.
- c) tạo nên thành trước của chậu hông bé.
- d) a và b đúng.
- e) b và c đúng.

17/ Thành phần nào sau đây KHÔNG tham gia tạo thành lồng ngực:

- a) cán xương ức.
- b) xương đòn.
- c) các đốt sống ngực.
- d) sụn sườn.
- e) thân xương ức.

**18/ Xương ức:**

- a) khớp trực tiếp với các xương sườn và xương đòn.
- b) có 7 khuyết sườn ở mỗi bờ bên.
- c) có khuyết động mạch cảnh ở bờ trên.
- d) có một góc lồi ra trước giữa thân ức và mỏm mũi kiếm.
- e) tất cả đều đúng.

**19/ Chọn câu SAI:**

- a) mỗi xương sườn nói chung có một đầu, một cổ và một thân.
- b) đầu sườn ở phía trước và liên tiếp với sụn sườn.
- c) cổ sườn là phần thắt lại nối từ đầu sườn đến củ sườn.
- d) thân sườn tiếp khớp với xương ức qua các sụn sườn.
- e) củ sườn có một diện khớp để tiếp khớp với hố sườn ngang.

**20/ Xương sườn I KHÔNG có thuộc tính nào sau đây:**

- a) rộng và ngắn nhất.
- b) có hai mặt: trên và dưới.
- c) có rãnh động mạch và tĩnh mạch dưới đòn.
- d) có củ cơ răng trước.
- e) mặt dưới không có rãnh sườn.

**21/ Chi tiết nào sau đây KHÔNG thuộc về xương đòn:**

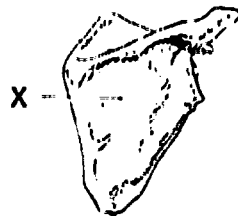
- a) rãnh dưới đòn.
- b) rãnh động mạch và tĩnh mạch dưới đòn.
- c) diện khớp cùng vai.
- d) diện khớp ức.
- e) củ nón.

**22/ Xương đòn:**

- a) cùng với xương vai và các xương chi trên tạo thành đai vai.
- b) có một thân và hai đầu, đầu dẹp hướng vào trong.
- c) mặt dưới có rãnh dưới đòn để động mạch dưới đòn đi qua.
- d) có hai bờ, bờ trước lõm ở phần trong.
- e) a, b, c, d đều sai.

23/ Chi tiết X trên hình vẽ bên là:

- a) hố sau vai.
- b) hố dưới vai.
- c) hố dưới gai.
- d) hố trên gai.
- e) mặt trước xương vai.



24/ Mặt sau xương cánh tay có:

- a) hố mỏm khuỷu và hố vẹt.
- b) hố vẹt và hố quay.
- c) hố quay và rãnh thần kinh quay.
- d) rãnh thần kinh quay và hố mỏm khuỷu.
- e) hố mỏm khuỷu và lồi củ delta.

25/ Đầu trên xương quay:

- a) tiếp khớp với xương cánh tay.
- b) lớn hơn đầu dưới và tiếp khớp với xương trụ.
- c) nhỏ hơn đầu dưới và không tiếp khớp với xương trụ.
- d) a và b đúng.
- e) a và c đúng.

26/ Xương quay có:

- a) lồi củ quay để tiếp khớp với khuyết quay của xương trụ.
- b) chỏm quay để tiếp khớp với xương cánh tay và xương trụ.
- c) bờ gian cốt sắc và hướng ra ngoài.
- d) mỏm trâm quay ở cao hơn mỏm trâm trụ.
- e) a và b đúng.

27/ Các chi tiết sau đây đều thuộc xương trụ, NGOẠI TRỪ:

- a) khuyết quay.
- b) khuyết trụ.
- c) khuyết rỗng rọc.
- d) mỏm khuỷu.
- e) mỏm vẹt.

28/ Đầu dưới xương trụ tiếp khớp với:

- a) xương quay và xương tháp.
- b) xương tháp và xương đậu.
- c) xương đậu và xương quay.
- d) xương quay và đĩa khớp cổ tay.
- e) đĩa khớp cổ tay và xương thuyền.

29/ Các xương ở hàng trên xương cổ tay được sắp xếp theo thứ tự từ ngoài vào trong là:

- a) Nguyệt – Thuyền – Tháp – Đậu.
- b) Thuyền – Nguyệt – Tháp – Đậu.
- c) Đậu – Tháp – Nguyệt – Thuyền.
- d) Tháp – Thuyền – Nguyệt – Đậu.
- e) Đậu – Tháp – Thuyền – Nguyệt.

30/ Các xương đốt bàn tay và đốt ngón tay gồm (cho mỗi bàn tay):

- a) 14 xương.
- b) 15 xương.
- c) 19 xương.
- d) 28 xương.
- e) 22 xương.

31/ Chọn câu ĐÚNG:

- a) xương chũu do ba xương tạo thành: xương cánh chũu ở trên, xương ngỗng ở trước dưới và xương mu ở sau dưới.
- b) mặt trong xương chũu có hố chũu nằm phía dưới đường cung.
- c) mặt ngoài xương chũu có ổ cối để tiếp khớp với chỏm xương đùi.
- d) đường cung là đường cong xuống dưới và ra sau ở mặt trong xương chũu.
- e) tất cả đều sai.

32/ Chọn câu SAI:

- a) lỗ bịt do xương ngồi và xương mu tạo nên.
- b) khuyết ngồi lớn là một khuyết lớn ở bờ sau xương chậu và có cơ hình lê đi qua.
- c) diện nguyệt, diện lược là các diện khớp của xương chậu.
- d) gai ngồi ngăn cách khuyết ngồi lớn với khuyết ngồi bé.
- e) gai chậu trước trên là một trong các điểm mốc để xác định vùng tiêm bắp an toàn ở mông.

33/ Thành phần nào sau đây KHÔNG thuộc về eo chậu trên:

- a) đường cung (xương cánh chậu).
- b) ụ nhỏ và phần sau đường tận cùng (ở mặt chậu xương cùng).
- c) mào lược xương mu.
- d) gò chậu mu.
- e) bờ trên khớp mu.

34/ Eo chậu dưới được giới hạn ở hai bên bởi:

- a) hai gai ngồi.
- b) hai ụ ngồi.
- c) hai khuyết ngồi lớn.
- d) hai khuyết ngồi bé.
- e) hai đường cung xương chậu.

35/ Đường kính lưỡng gai:

- a) là đường kính ngang của eo dưới.
- b) là khoảng cách giữa hai gai chậu trước-trên.
- c) là khoảng cách giữa hai gai ngồi của eo trên.
- d) là khoảng cách giữa bờ trên khớp mu đến mỏm gai đốt sống thất lưng V.
- e) tất cả đều sai.



**36/ Các chi tiết nào sau đây KHÔNG thuộc về xương đùi:**

- a) lõi cầu trong và lõi cầu ngoài.
- b) đường gian mấu và đường lược.
- c) mào gian mấu và hố mấu chuyển.
- d) củ lớn và củ bé.
- e) diện khoeo và diện bánh chè.

**37/ Đường ráp xương đùi:**

- a) là đường nối mặt trước trong và mặt trước ngoài thân xương đùi.
- b) là đường lõi, xù xì tạo nên bờ sau xương đùi.
- c) là đường nối chỏm đùi với cổ đùi.
- d) là đường nối mấu chuyển lớn với mấu chuyển bé.
- e) là đường giới hạn nên diện bánh chè.

**38/ Xương bánh chè:**

- a) có ba bờ là: trong, ngoài và dưới.
- b) có ba bờ là: trong, ngoài và trên.
- c) nằm phía trước đầu dưới xương đùi và được bọc trong gân cơ tứ đầu đùi.
- d) a và c đúng.
- e) b và c đúng.

**39/ Các xương đốt bàn chân và các xương đốt ngón chân gồm:**

- a) 14 xương.
- b) 19 xương.
- c) 24 xương.
- d) 21 xương.
- e) 26 xương.



40/ Để định hướng xương mác, người ta đặt xương đứng thẳng với:

- a) đầu dẹt và nhọn lên trên, chỏm mác hướng ra ngoài, diện khớp chày hướng vào trong.
- b) đầu dẹt và nhọn xuống dưới, mỏm nhọn của đầu này ra ngoài, hố của đầu này hướng ra sau.
- c) đầu tròn hướng lên trên, bờ sắc hướng ra ngoài, diện khớp của đầu này hướng ra trước.
- d) đầu dẹt xuống dưới, mỏm nhọn của đầu này vào trong, hố của đầu này ra trước.
- e) tất cả đều sai.

41/ Xương mác tiếp khớp với các xương nào sau đây?

- a) xương chày và xương gót.
- b) xương đùi và xương sên.
- c) xương gót và xương đùi.
- d) xương đùi và xương chày.
- e) xương chày và xương sên.

42/ Các chi tiết nào sau đây KHÔNG thuộc về xương chày:

- a) lõi củ chày.
- b) đường cơ dếp.
- c) mắt cá trong.
- d) lõi cầu ngoài.
- e) khuyết gian lõi cầu.

43/ Chọn câu ĐÚNG:

- a) mắt cá trong lõi và xuống thấp hơn mắt cá ngoài.
- b) bờ trước xương chày nằm ngay dưới da.
- c) đầu dưới xương chày lớn hơn đầu trên.
- d) mặt trên hai lõi cầu xương chày có lõi củ chày.
- e) mặt dưới đầu dưới xương chày có diện khớp xương gót.

44/ Các xương cổ chân:

- a) có 8 xương xếp thành hai hàng.
- b) có 7 xương xếp thành ba hàng.
- c) có 5 xương xếp thành hai hàng.
- d) có 7 xương xếp thành hai hàng.
- e) tất cả đều sai.

45/ Trong các xương cổ chân:

- a) chỉ có xương sên tiếp khớp với hai xương cẳng chân.
- b) xương sên và xương gót tiếp khớp với hai xương cẳng chân.
- c) xương sên chỉ tiếp khớp với xương chày.
- d) xương gót chỉ tiếp khớp với xương mác.
- e) c và d đúng.

## ĐÁP ÁN TRẮC NGHIỆM

1/ d	2/ b	3/ c	4/ e	5/ a
6/ c	7/ d	8/ d	9/ d	10/ d
11/ e	12/ c	13/ e	14/ e	15/ c
16/ b	17/ b	18/ b	19/ b	20/ d
21/ b	22/ e	23/ c	24/ d	25/ a
26/ b	27/ b	28/ d	29/ b	30/ c
31/ e	32/ c	33/ d	34/ b	35/ b
36/ d	37/ b	38/ e	39/ b	40/ b
41/ c	42/ e	43/ b	44/ d	45/ a

# CHƯƠNG IV

## HỆ CƠ

BS. Phạm Đăng Diệu - BS. Nguyễn Văn Đức

### MỤC TIÊU LÝ THUYẾT

- 1) Nêu được những nguyên tắc phân bố và nguyên lý hoạt động của cơ.
- 2) Nêu được một số nguyên tắc đặt tên cho cơ.
- 3) Nêu được ba đặc điểm chung của các cơ bám da mặt.
- 4) Kể tên theo nhóm và chức năng các cơ bám da mặt.
- 5) Nêu được các đặc điểm chung của các cơ nhai.
- 6) Kể tên, chỗ bám và chức năng của các cơ nhai.
- 7) Kể tên và chức năng chung của các nhóm cơ cổ bên.
- 8) Nêu được tên, chỗ bám và chức năng của các cơ trên móng và dưới móng.
- 9) Kể tên và chức năng chung của các cơ trước cột sống và bên cột sống.
- 10) Kể tên theo lớp các cơ lưng gáy.
- 11) Nêu tên, hướng thớ cơ và chức năng của các cơ riêng của thành ngực.
- 12) Nêu tên, hướng các thớ cơ, thứ tự sắp xếp và chức năng của các cơ thành bụng trước bên.
- 13) Mô tả sơ lược cấu tạo và chức năng của cơ hoành.
- 14) Mô tả sơ lược cấu tạo của ống bẹn.
- 15) Nêu tên, chỗ bám và chức năng chung các cơ của vai.
- 16) Nêu tên và chỗ bám các cơ nối chi trên với thành ngực.
- 17) Nêu tên, chỗ bám và chức năng của các cơ cánh tay.
- 18) Kể tên theo lớp và nêu chức năng chung của cơ cẳng tay trước và sau.

- 19) Kể tên theo nhóm các cơ của bàn tay.
- 20) Kể tên theo nhóm và nêu chức năng của các nhóm cơ đùi trước, đùi trong và đùi sau.
- 21) Kể tên theo nhóm và theo lớp, nêu chức năng của các cơ mông.
- 22) Kể tên theo nhóm và nêu chức năng chung của các cơ cẳng chân.
- 23) Kể tên theo lớp các cơ bàn chân.
- 24) Mô tả và nêu chức năng của hoành chậu hông.
- 25) Mô tả giới hạn, sự phân vùng của đáy chậu.
- 26) Kể tên theo nhóm và chức năng các cơ của tam giác niệu dục.
- 27) Nêu cấu tạo, vai trò của trung tâm gân đáy chậu, từ đó giải thích ý nghĩa của thủ thuật cắt âm hộ trong khi sinh.

## MỤC TIÊU THỰC TẬP

- 1) Chỉ được trên mô hình và tranh vẽ các cơ bám da mặt và các cơ nhai.
- 2) Chỉ được trên mô hình và tranh vẽ các cơ vùng cổ trước bên.
- 3) Chỉ được trên mô hình và tranh vẽ các cơ nông của cơ lưng - gáy.
- 4) Chỉ được trên mô hình và các phương tiện thực tập khác các cơ thành ngực.
- 5) Phân biệt được trên mô hình và tranh vẽ các cơ thành bụng trước bên và thành bụng sau.
- 6) Nhận định được trên mô hình và tranh vẽ các thành phần của cơ hoành.
- 7) Chỉ được trên mô hình và các phương tiện thực tập khác các cơ chi trên.
- 8) Chỉ được trên mô hình và các phương tiện thực tập khác các cơ chi dưới.
- 9) Nhận định được trên cơ thể sống các mốc giải phẫu bề mặt của các cơ.
- 10) Chỉ được trên mô hình và tranh vẽ các cơ vùng đáy chậu.

## ĐẠI CƯƠNG

- Hệ thống cơ được cấu tạo chủ yếu bởi mô cơ, có đặc tính đặc trưng là co rút. Các tế bào mô cơ (sợi cơ) co rút được là nhờ các vi sợi cơ (gồm hai thành phần là actin và myosin) trượt lên nhau (xem thêm chương II).

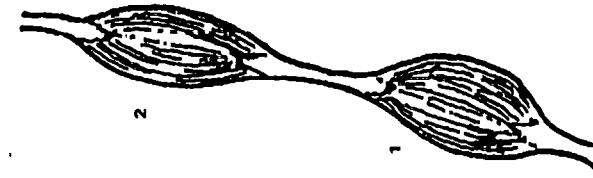
- Có ba loại cơ chính là cơ vân, cơ trơn và cơ tim. *Cơ vân* hoạt động theo ý muốn, thường là các cơ bám xương và bám da. *Cơ trơn* hoạt động không theo ý muốn, là cơ của các tạng, tuyến và mạch máu. *Cơ tim* là cơ hoạt động theo chu kỳ và tạo thành tim.

- Trong chương này chúng ta chỉ khảo sát các cơ vân.

- Nhìn chung về mặt đại thể, mỗi cơ gồm hai phần: a) *phần thịt* tạo nên *thân cơ* màu đỏ nâu, được tạo thành bởi nhiều tế bào cơ (sợi cơ) hợp lại; b) *phần gân* tạo bởi các sợi liên kết trắng, chắc, óng ánh, bám vào xương. Nếu gân tạo thành bản dẹt rộng thì gọi là *cân*. Mỗi cơ thường bám hai đầu vào hai xương khác nhau. Chỗ bám đầu tiên của cơ thường gần gốc và cố định hơn gọi là *nguyên ủy*, chỗ bám tận cùng của cơ xa gốc và di động hơn gọi là *bám tận*.

- Ngoài những nguyên tắc chung của cách đặt tên (xem thêm chương I), cơ còn có thêm một số cách đặt tên riêng như: a) *theo vị trí* (cơ cánh tay, cơ ngực lớn ...); b) *theo hướng của thớ cơ* (cơ thẳng bụng, cơ chéo bụng, cơ ngang ...); c) *theo hình dạng cơ* (cơ delta, cơ thang, cơ trám ...); d) *theo số đầu bám nguyên ủy* (cơ nhị đầu, cơ tam đầu ...) (Hình 4.1); e) *theo chỗ bám của cơ* (cơ ức đòn- chũm, cơ quạ- cánh tay ...).


- Cơ có *nguyên tắc phân bố* như sau: các cơ thường *bám vào hai xương khác nhau* theo đường ngắn nhất, *hướng của thớ cơ thường thẳng góc với trục quay của khớp* và thường *sắp xếp thành những nhóm hoạt động đối lập* (nghĩa là nếu nhóm này làm động



**Cơ nhị thân**



**Cơ tứ đầu**



**Cơ tam đầu**



**Cơ nhị đầu**

**Hình 4.1: Đặt tên cơ theo một số đầu bám nguyên ủy**

tác gấp thì nhóm kia làm động tác đối). *Nguyên lý hoạt động của cơ* là khi cơ co thì sẽ làm *rút ngắn khoảng cách giữa nguyên ủy và bám tận*, thường thì bám tận bị kéo về phía nguyên ủy, trừ trường hợp bám tận bị cố định thì nguyên ủy mới di chuyển về phía bám tận. Chính vì vậy, khi biết được nguyên ủy và bám tận của một cơ ta có thể suy đoán ra động tác của cơ đó.

- Một số cấu trúc phụ thuộc của cơ là: a) *mạc* là một màng mô liên kết bọc quanh một cơ, một nhóm cơ hoặc cả một đoạn của cơ thể. Khi mạc ngăn cách giữa hai vùng cơ thì gọi là *vách gian cơ*; b) *bao hoạt dịch gân* là bao thanh mạc gồm hai lá bọc quanh gân, bên trong chứa chất hoạt dịch; c) *túi hoạt dịch* là túi thanh mạc chứa chất hoạt dịch nằm đệm giữa hai cơ, hoặc cơ và xương hoặc giữa gân và xương. Những túi nằm gần khớp thì có thể thông với bao hoạt dịch của khớp; d) *bao sợi của gân* là bao xơ bọc quanh bao hoạt dịch để giữa gân áp sát vào xương. Ở cổ tay, cổ chân thì bao này dày lên thành mạc giữ gân.

## CÁC CƠ ĐẦU MẶT

Gồm hai nhóm cơ chính là *các cơ mặt* và *các cơ nhai*. Ngoài ra còn có các cơ nhãn cầu, các cơ xương tai trong tai giữa, các cơ lưỡi, các cơ hầu và các cơ thanh quản mà chúng ta sẽ khảo sát ở các cơ quan tương ứng.

**1. CÁC CƠ MẶT:** (Hình 4.2) còn gọi là các cơ bám da mặt, có 3 đặc tính chung sau đây: a) có *nguyên ủy ở sâu* (xương, mạc, cân, dây chằng) và *bám tận ở da* quanh các lỗ tự nhiên; b) do *dây thần kinh mặt vận động* nên khi bị liệt dây thần kinh này, mặt bị kéo sang bên đối diện; c) *có tác dụng biểu hiện nét mặt*. Các cơ mặt được chia làm nhiều nhóm: *các cơ trên sọ* nằm và bám vào phía

trước, sau và bên của cân trên sọ, các cơ ở tai nằm quanh tai, các cơ ở mắt nằm quanh mắt, các cơ ở mũi bám quanh mũi ngoài, các cơ miệng bám quanh khe miệng. Sự biểu hiện nét mặt rất tinh tế và phức tạp, là do sự phối hợp hoạt động của nhiều cơ bám da của nhiều nhóm.

**1.1. Các cơ trên sọ:** (Hình 4.2) gồm cơ chẩm trán còn gọi là cơ trên sọ và cân trên sọ (chính là cân của cơ trên sọ) và hai cơ thái dương đỉnh.

**1.2. Các cơ ở tai:** (Hình 4.2) gồm cơ tai trước, cơ tai trên và cơ tai sau. Các cơ này thường kém phát triển và không có chức năng ở người.

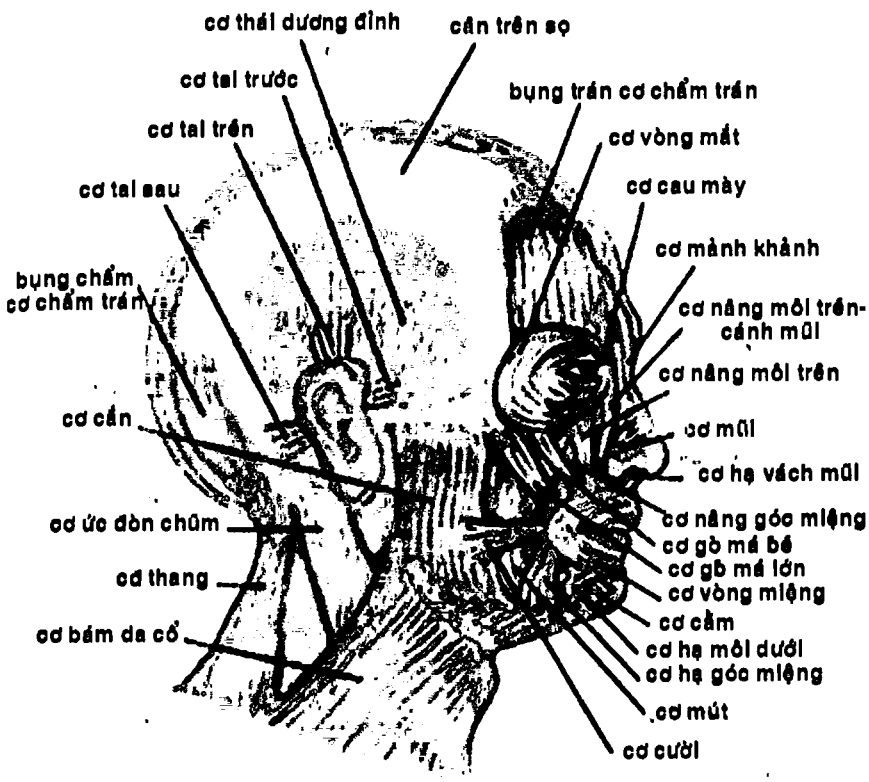
**1.3. Các cơ mắt:** (Hình 4.2) nằm quanh khe mi, gồm ba cơ: cơ vòng mắt, cơ cau mày và cơ hạ mày.

**1.4. Các cơ mũi:** (Hình 4.2) gồm có ba cơ: cơ mảnh khảnh, cơ mũi và cơ hạ vách mũi.

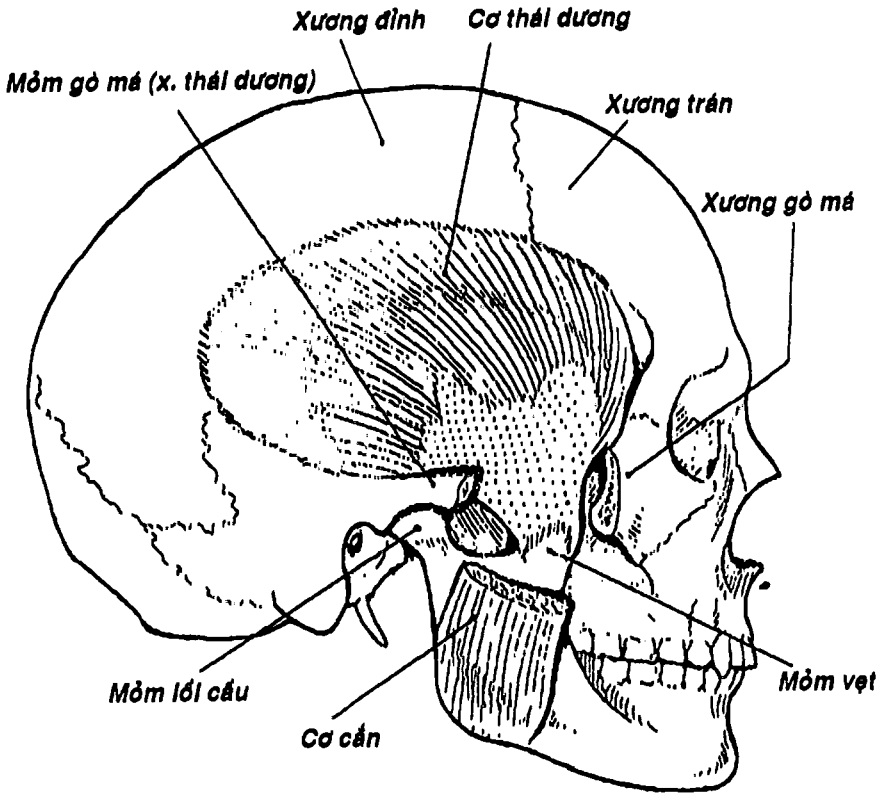
**1.5. Các cơ miệng:** (Hình 4.2) gồm 12 cơ mỗi bên bám quanh miệng: cơ nâng môi trên và cánh mũi, cơ nâng môi trên, cơ gò má nhỏ, cơ gò má lớn, cơ nâng góc miệng, cơ cười, cơ mút, cơ hạ góc miệng, cơ hạ môi dưới, cơ cằm, cơ ngang cằm và cơ vòng miệng.

**2. CÁC CƠ NHAI:** (Hình 4.3, 4.4). Các cơ nhai có ba đặc điểm chung là: a) bám nguyên ủy vào các xương sọ và bám tận vào xương hàm dưới; b) chủ yếu tạo ra động tác nhai nghĩa là khép các mặt nhai của các răng đối diện kết hợp với việc di chuyển hàm dưới (còn động tác tách xa xương hàm dưới với xương hàm trên [há miệng] do cơ bám da cổ và các cơ trên móng đảm nhận) c) được dây thần kinh hàm dưới (V3) chi phối.

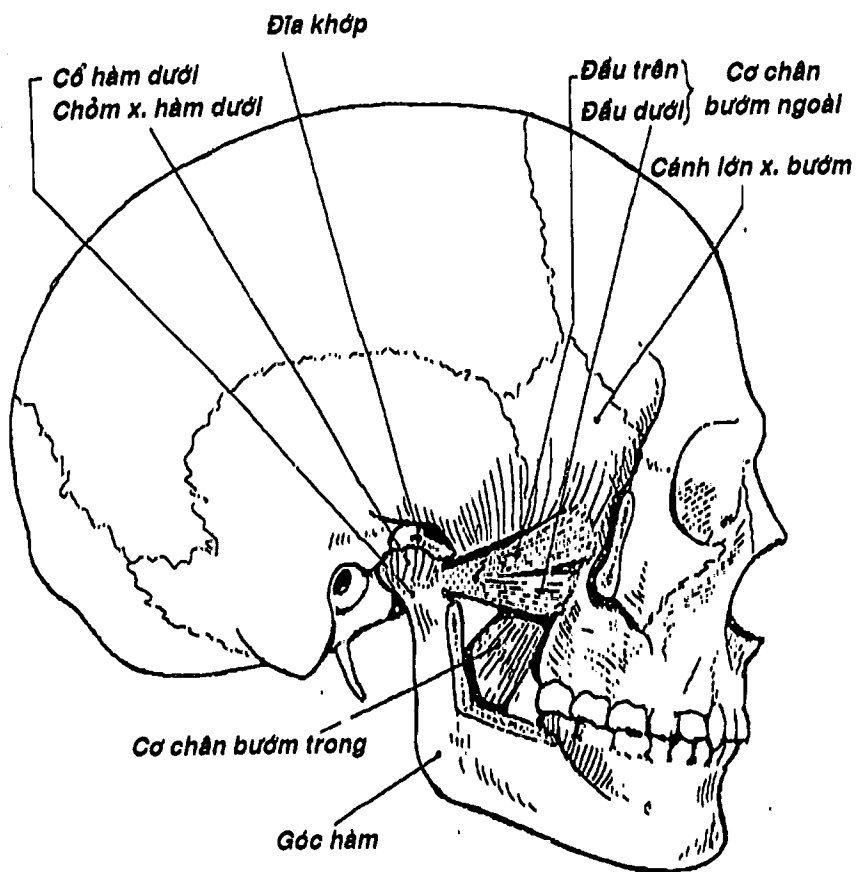




Hình 4.2: Các cơ mặt



Hình 4.3: Cơ thái dương và cơ cắn



Hình 4.4: Các cơ chân bướm.

Nhóm này gồm các cơ: a) *cơ thái dương* bám từ hố thái dương đến mồm vết, có tác dụng nâng hàm dưới lên và kéo hàm dưới ra sau; b) *cơ cắn* bám từ cung gò má đến mặt ngoài góc hàm, có tác dụng nâng hàm dưới lên; c) *cơ chân bướm trong* bám từ mặt trong mảnh chân bướm ngoài và các cấu trúc lân cận đến mặt trong góc và ngành hàm, có động tác đưa hàm dưới lên trên và ra trước; d) *cơ chân bướm ngoài* bám từ mặt ngoài mảnh chân bướm ngoài và các cấu trúc lân cận đến mồm lỗ cầu xương hàm dưới, giúp đưa hàm dưới ra trước.

## CÁC CƠ CỔ TRƯỚC BÊN

Được chia làm các nhóm sau: Các cơ cổ bên, các cơ trên móng, các cơ dưới móng, các cơ trước cột sống, các cơ bên cột sống. Các cơ ở vùng cổ, vùng xương hàm dưới và xương đòn cùng nhau giới hạn các tam giác cổ.

**1. CÁC CƠ CỔ BÊN:** (Hình 4.2) gồm hai cơ là cơ bám da cổ và cơ ức đòn chũm. *Cơ bám da cổ* là một tấm cơ rất mỏng bám từ vùng ngực trên và vai lên đến vùng mặt dưới và hòa lẫn vào các cơ ở góc miệng và môi dưới, có tác dụng kéo hàm dưới và môi dưới xuống và làm căng da cổ. *Cơ ức - đòn - chũm* bám từ xương ức, xương đòn đến mỏm chũm, có tác dụng gập cổ, ngửa đầu, nghiêng và xoay đầu, nâng lồng ngực lên trên.

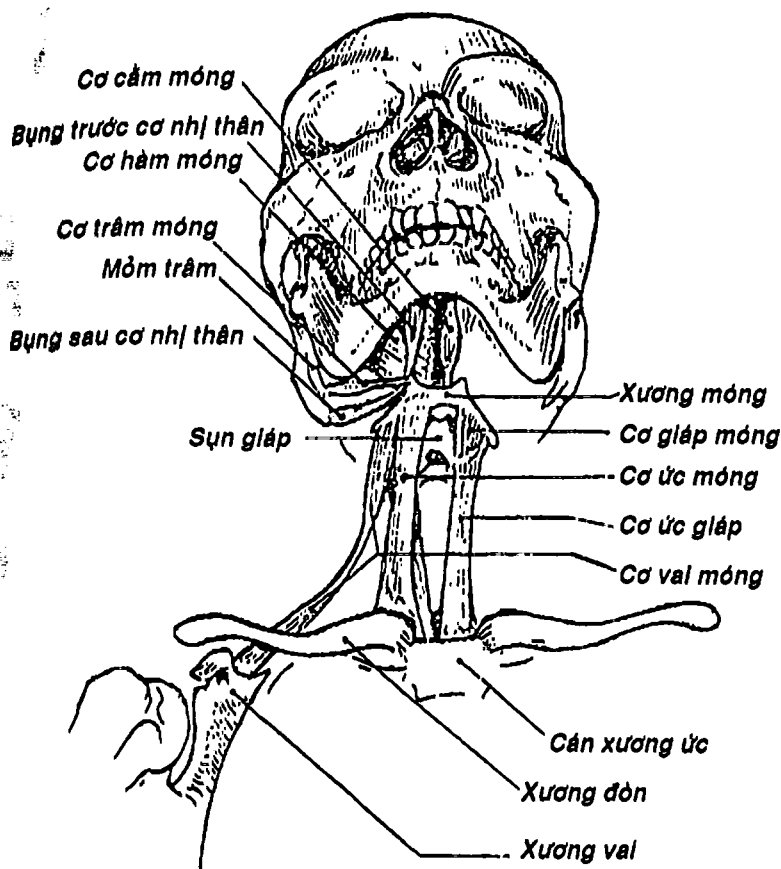
**2. CÁC CƠ TRÊN MÓNG:** (Hình 4.5) gồm 4 cơ mỗi bên: *cơ nhị thân*, *cơ trâm móng*, *cơ hàm móng*, *cơ cầm móng*. Các cơ này bám từ các xương đầu mặt đến xương móng nên có tác dụng nâng xương móng, sàn miệng, đẩy lưỡi lên trên khi nuốt.



THƯ VIỆN  
HUBT

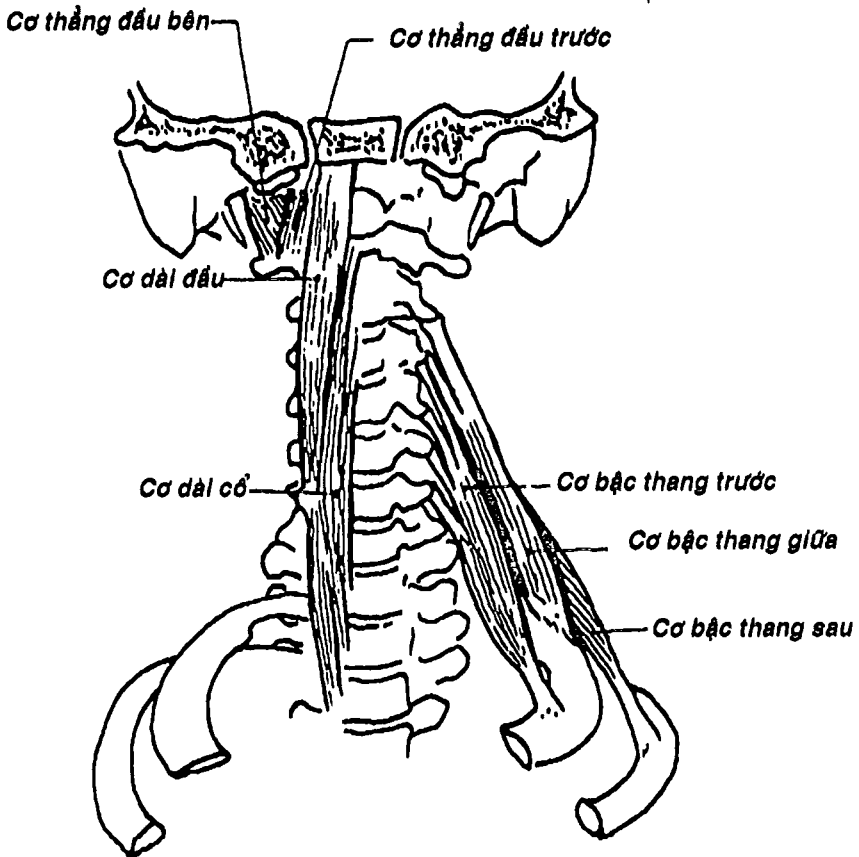
TÀI LIỆU PHỤC VỤ THAM KHẢO NỘI BỘ

**3. CÁC CƠ DƯỚI MÓNG:** (Hình 4.5) cũng gồm có 4 cơ mỗi bên: cơ ức móng, cơ ức giáp, cơ giáp móng và cơ vai móng. Các cơ này bám từ xương ức, xương đòn, xương vai đến xương móng nên có tác dụng kéo xương móng xuống dưới.



Hình 4.5: Các cơ cổ trước bên


**THƯ VIỆN  
HUBT**  
 TÀI LIỆU PHỤC VỤ THAM KHẢO NỘI BỘ



Hình 4.6: Các cơ trước cột sống và các cơ bên cột sống

**4. CÁC CƠ TRƯỚC CỘT SỐNG:** (Hình 4.6) là các cơ nằm chủ yếu phía trước cột sống cổ và bám tận vào mặt dưới xương chẩm, gồm 4 cơ mỗi bên: cơ dài đầu, cơ dài cổ, cơ thẳng đầu trước và cơ thẳng đầu bên. Các cơ này nói chung có tác dụng gấp và xoay cột sống cổ.

**5. CÁC CƠ BÊN CỘT SỐNG:** (Hình 4.6) gồm có 3 cơ mỗi bên: cơ bậc thang trước, cơ bậc thang giữa, cơ bậc thang sau nằm phía

trước bên cổ. Các cơ này bám từ mỏm ngang của các đốt sống cổ đến mặt trên xương sườn I và II, có tác dụng nâng xương sườn I và II, nghiêng cột sống cổ sang bên.

## CÁC CƠ LƯNG GÁY

Đây là các cơ bám dọc cột sống từ nền sọ đến tận xương cụt, chúng bao gồm rất nhiều cơ liên tiếp nhau, bám vào các đốt sống tạo nên các cơ sâu. Ngoài ra có các cơ khác từ đầu, chi trên hay từ thân phát triển về phía lưng tạo nên các cơ nông.

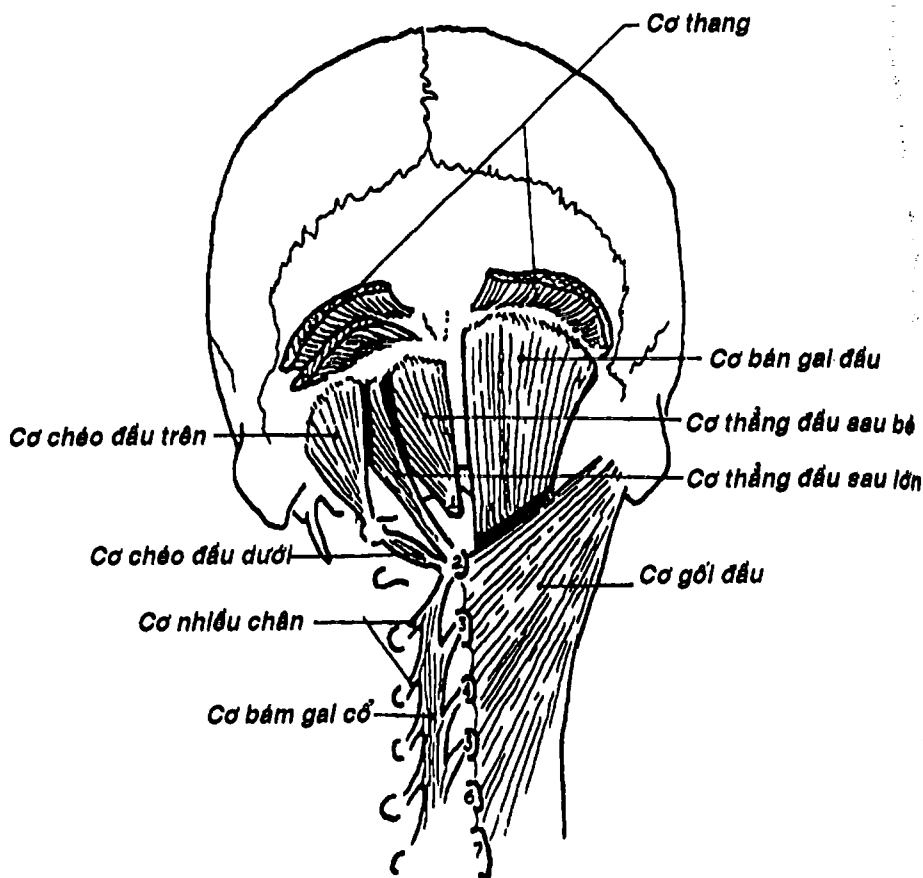
**1. CÁC CƠ NÔNG:** (Hình 4.6B) là các cơ nối từ cột sống đến chi trên hoặc lồng ngực, gồm 6 cơ mỗi bên xếp thành 3 lớp: a) *lớp thứ nhất* có hai cơ là *cơ thang* và *cơ lưng rộng*, b) *lớp thứ hai* có hai cơ là *cơ nâng vai* và *cơ trám*, c) *lớp thứ ba* cũng có hai cơ là *cơ răng sau trên* và *cơ răng sau dưới*.

**2. CÁC CƠ SÂU:** là các cơ bám dọc theo cột sống còn có thể gọi là các cơ cạnh sống, xếp thành 4 lớp: a) *lớp thứ nhất* chỉ có ở đoạn cổ và ngực trên gồm hai cơ *gối đầu* và *gối cổ*, b) *lớp thứ hai* còn gọi là các cơ dựng gai (Hình 4.6C) chia thành 3 cột cơ xếp từ ngoài vào trong là *cơ chậu sườn*, *cơ cực dài*, và *cơ gai*. Các cơ này có tác dụng duỗi và nghiêng cột sống; c) *lớp thứ ba* còn gọi là các cơ ngang gai (Hình 4.6D) gồm các cơ *bán gai*, *nhiều chân* và *cơ xoay*, d) *lớp thứ tư* gồm các cơ *gian gai* và *gian ngang* bám giữa các mỏm gai hoặc giữa các mỏm ngang của các đốt sống. Riêng ở gáy còn có các cơ dưới chẩm gồm: *cơ thẳng đầu sau lớn*, *thẳng đầu sau bé*, *chéo đầu trên*, *chéo đầu dưới*, có tác dụng ngửa đầu và xoay đầu (Hình 4.6A).

Nhìn chung, các cơ lớp sâu được vận động bởi nhánh sau của các thần kinh gai.

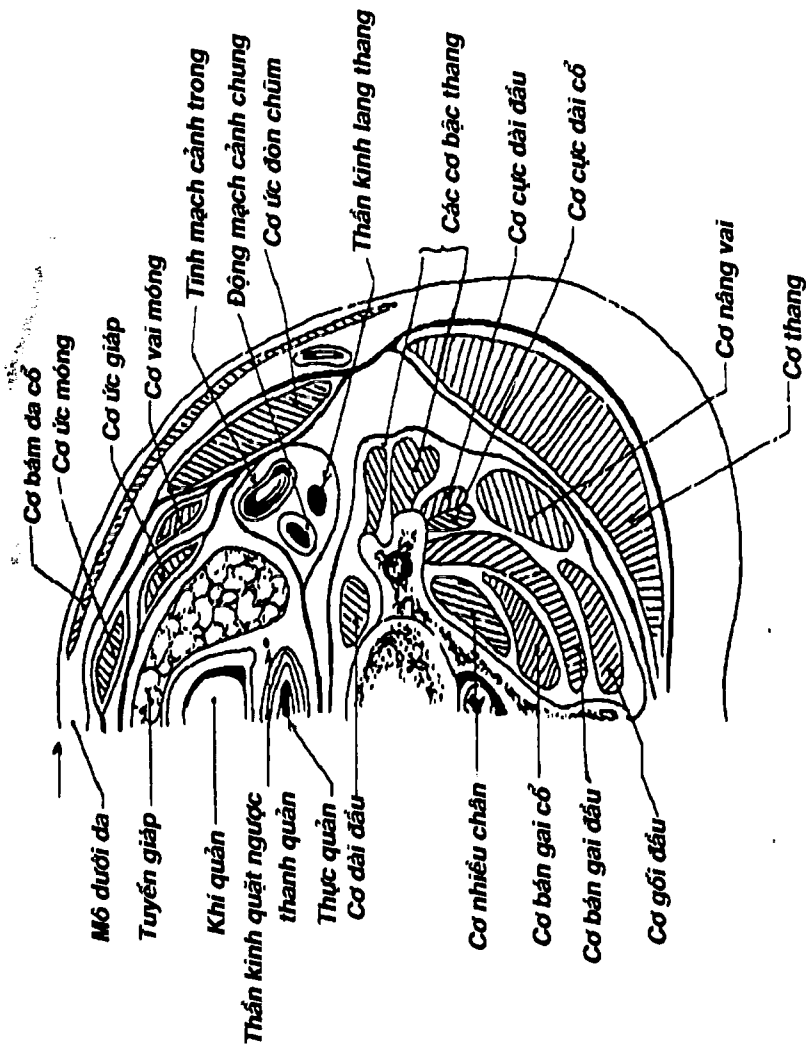


THU VIỆN  
HUBT

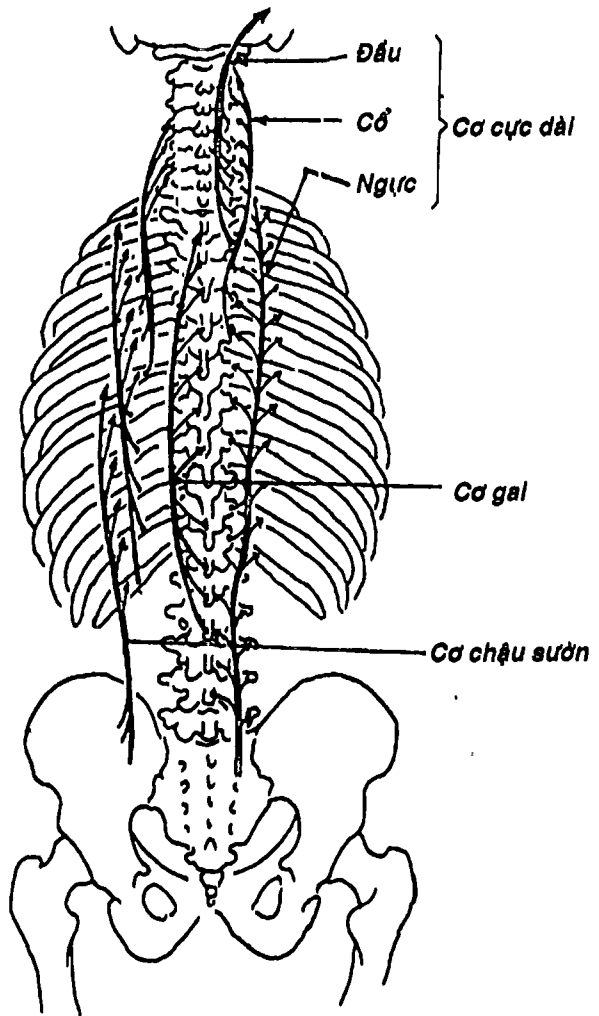


Hình 4.6A: Sơ đồ các cơ lưng, gáy





Hình 4.6B: Thiết đồ ngang qua đốt sống cổ C6

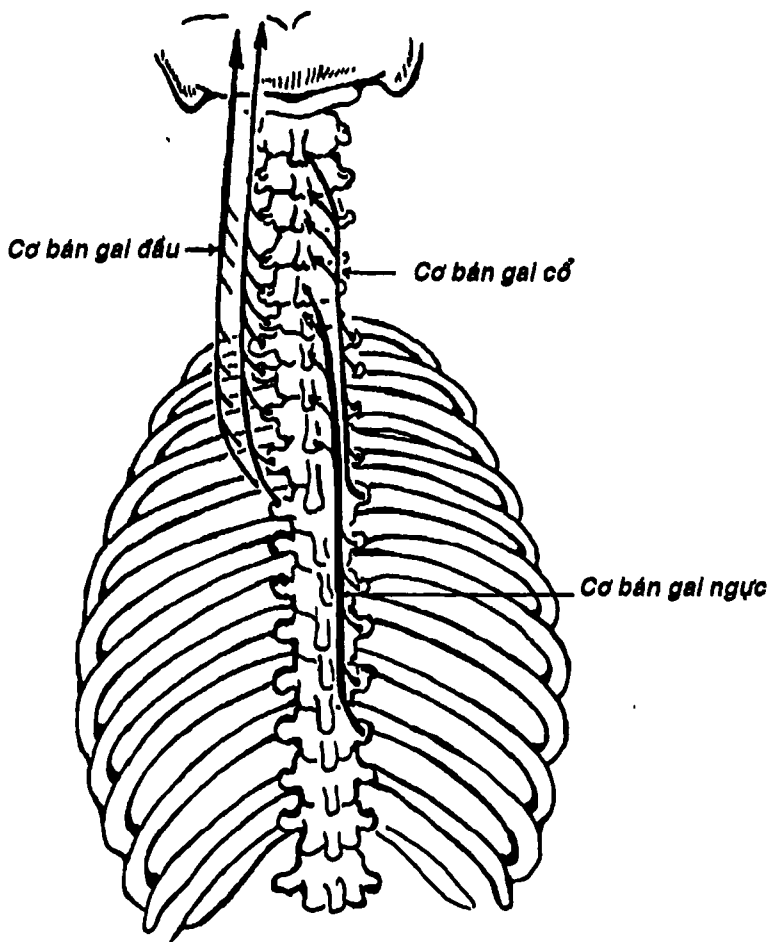


Hình 4.6C: Cơ dựng gai



THƯ VIỆN  
HUBT

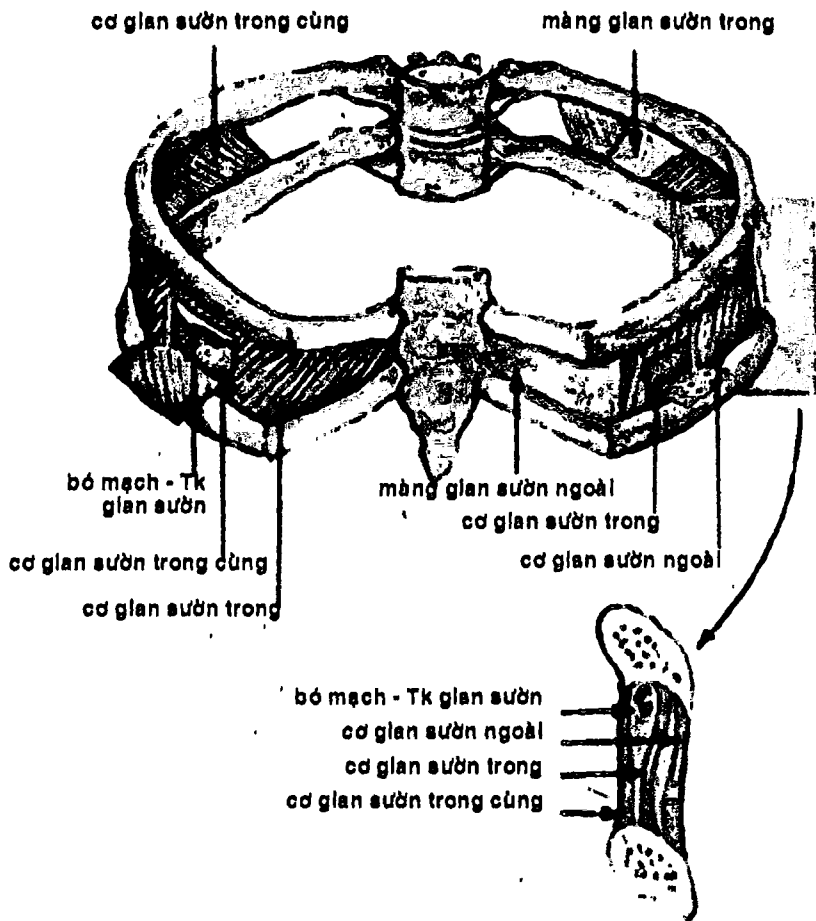
TÀI LIỆU PHỤC VỤ THAM KHẢO NỘI BỘ



Hình 4.6D: Cơ ngang vai



THƯ VIỆN  
HUBT



Hình 4.6 E: Các cơ glan sườn



THƯ VIỆN  
HUBT

TÀI LIỆU PHỤC VỤ THAM KHẢO NỘI BỘ

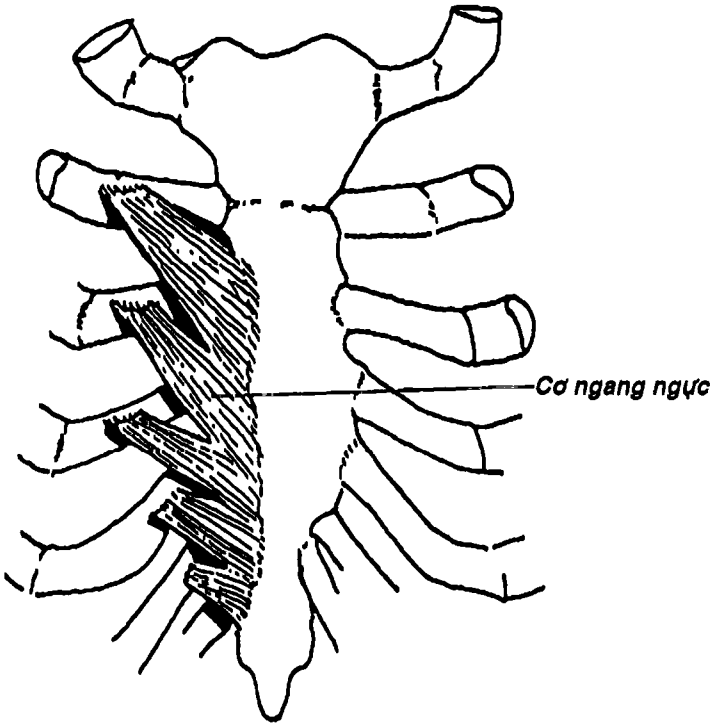
## CÁC CƠ NGỰC BỤNG

Gồm các phần sau: a) *Các cơ thành ngực* chủ yếu là các cơ bám vào xương sườn và liên quan đến cử động của xương sườn khi hô hấp, b) *các cơ thành bụng* tạo nên thành bụng trước bên và thành bụng sau, c) *cơ hoành* ngăn cách giữa lồng ngực và ổ bụng, ngoài ra còn có đáy chậu có thể xem như thành bụng dưới, nhưng do những nét đặc thù nên sẽ được trình bày thành một phần riêng.

**1. CÁC CƠ THÀNH NGỰC:** (Hình 4.6E) các cơ được trình bày ở đây trực tiếp bám vào thành ngực và tác động lên các xương sườn trong động tác hô hấp gồm các cơ xếp thành 3 lớp: a) lớp ngoài là *cơ gian sườn ngoài*, bám từ bờ dưới xương sườn trên đến bờ trên xương sườn dưới, có thớ cơ hướng từ trên xuống dưới ra trước; b) lớp giữa là *cơ gian sườn trong*, có thớ cơ theo hướng xuống dưới, ra sau; c) lớp trong là *cơ gian sườn trong cùng, cơ dưới sườn* và *cơ ngang ngực*. *Cơ gian sườn trong cùng* tương đối kém phát triển, có hướng như cơ gian sườn trong và phân cách với cơ này bởi bó mạch thần kinh gian sườn. *Cơ dưới sườn* chỉ có ở phần ngực dưới, bám từ mặt trong xương sườn đến xương sườn thứ hai hoặc thứ ba bên dưới. *Cơ ngang ngực* (Hình 4.7) bám từ mặt sau xương ức đến các sụn sườn. *Cơ nâng sườn* thực chất là cơ nằm ở lớp nông nhất, nằm nông hơn cả cơ gian sườn ngoài bám từ mỏm ngang đốt sống ngực đến mặt ngoài xương sườn bên dưới. Ngoài ra cũng có một số cơ khác góp phần tạo nên thành ngực như các cơ của chi trên, các cơ lưng gáy, các cơ thành bụng đã được trình bày ở phần tương ứng.

**2. CÁC CƠ THÀNH BỤNG:** (Hình 4.8, 4.9) gồm: a) các cơ thành bụng trước bên: *cơ thẳng bụng, cơ hấp, cơ chéo bụng ngoài, cơ chéo bụng trong* và *cơ ngang bụng*, các cơ thành bụng trước bên ở

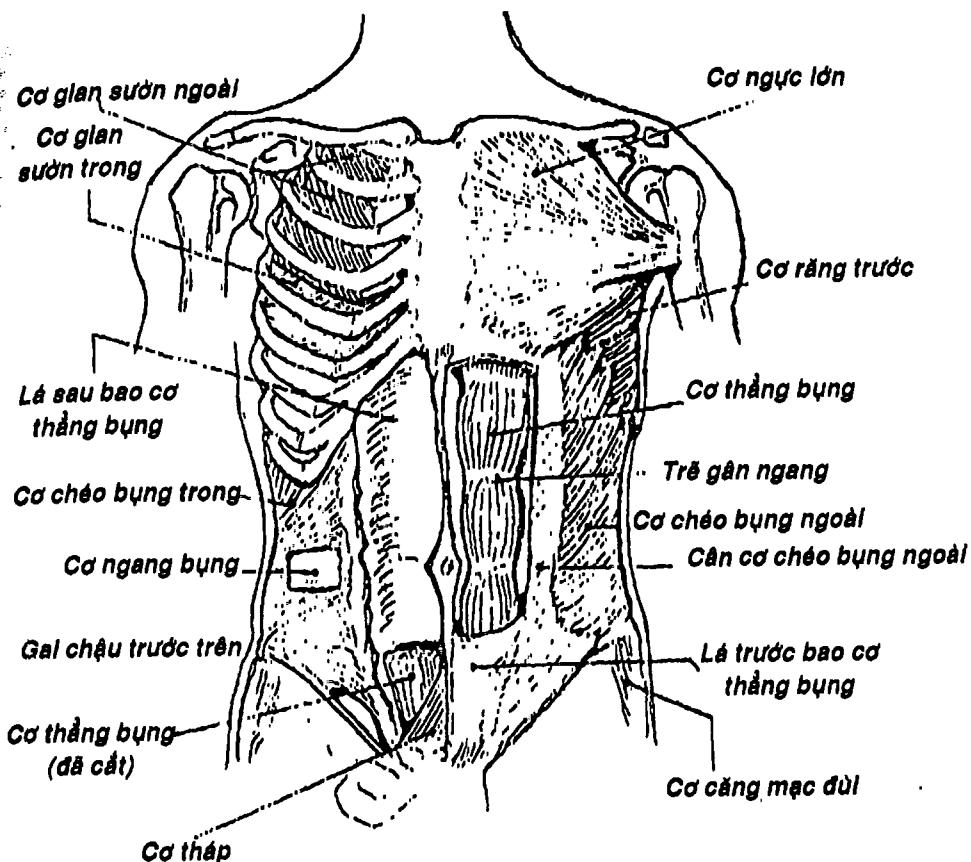
vùng bẹn bụng cùng với mạc ngang và phúc mạc tạo thành một cấu trúc hình ống cho trứng tinh đi qua gọi là ống bẹn; b) các cơ thành bụng sau là các cơ vuông thắt lưng, cơ thắt lưng lớn, cơ thắt lưng bé và cơ chậu. Ba cơ sau cùng sẽ được mô tả trong phần các cơ chi dưới.



Hình 4.7: Thành ngực trước (nhìn từ sau)

 **THƯ VIỆN  
HUBT**

TÀI LIỆU PHỤC VỤ THAM KHẢO NỘI BỘ



Hình 4.8: Các cơ thành bụng trước bên

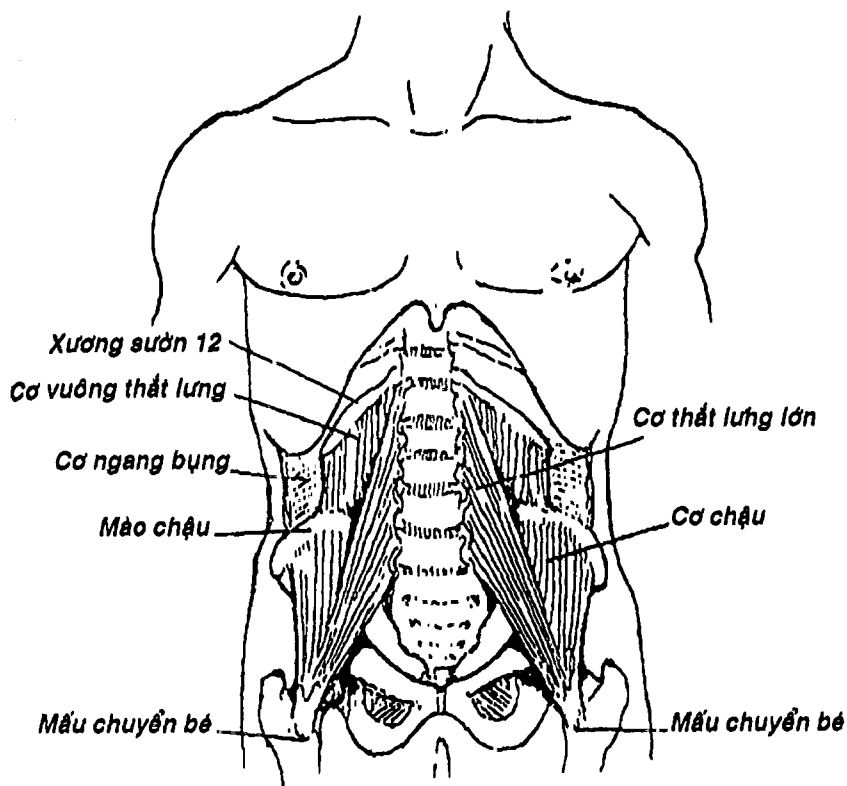
**2.1. Cơ thành bụng trước bên:** (Hình 4.8) gồm *cơ thẳng bụng* và *cơ thấp* ở phía trước, ba cơ dẹt rộng nằm ở bên (còn được gọi chung là các cơ rộng bụng) kể từ nông vào sâu là *cơ chéo bụng ngoài*, *cơ chéo bụng trong* và *cơ ngang bụng*. Nằm sâu dưới các cơ thành bụng trước bên là mạc ngang rồi đến phúc mạc. Các cơ thành bụng trước bên do sự sắp xếp và cấu trúc đặc biệt nên có chức năng giữ và bảo vệ các tạng trong ổ bụng, gia tăng áp lực trong ổ bụng (quan trọng trong động tác rặn trong đại tiện, tiểu tiện, sinh đẻ và ói mửa), ngoài ra, tùy theo vị trí mà các cơ còn thực hiện các động tác khác như gập bụng, xoay người, nghiêng người: a) *cơ thẳng bụng* nằm dọc hai bên đường giữa, bám từ khớp mu và xương mu đến mỏm mũi kiếm xương ức và 3 sụn sườn cuối, có những trẽ gân ngang để tăng cường sức cơ cơ; b) *cơ thấp* là hai cơ nhỏ, bám từ xương mu đến đường trắng; c) *cơ chéo bụng ngoài* bám từ nửa dưới lồng ngực đến đường giữa, xương mu, mào chậu. Phần cơ của cơ này có hướng từ trên xuống dưới và ra trước, rồi được nối tiếp bằng cân cơ chéo bụng ngoài, bờ dưới cân này nối từ gai chậu trước trên đến củ mu dày lên thành *dây chằng bẹn*. Cân cơ chéo bụng ngoài bám vào xương mu bởi *trụ ngoài* và *trụ trong*, giới hạn một lỗ gọi là *lỗ bẹn nông*; d) *cơ chéo bụng trong* bám từ cân ngực thất lưng, mào chậu, dây chằng bẹn đến đường giữa và các xương sườn cuối, có hướng các thớ cơ hướng lên trên, ra trước và cũng tạo thành cân cơ chéo bụng trong tham gia tạo thành *bao cơ thẳng bụng*; e) *cơ ngang bụng* bám từ cân ngực thất lưng, các xương sườn cuối, mào chậu và dây chằng bẹn, có hướng các thớ cơ chạy ngang rồi tạo thành cân bám vào đường giữa và xương mu. Bờ tự do dưới của cơ này nếu dính với bờ dưới cân cơ chéo bụng trong thì tạo thành một cấu trúc gọi là *liềm bẹn*.



THƯ VIỆN  
HUBT


TÀI LIỆU PHỤC VỤ THAM KHẢO NỘI BỘ





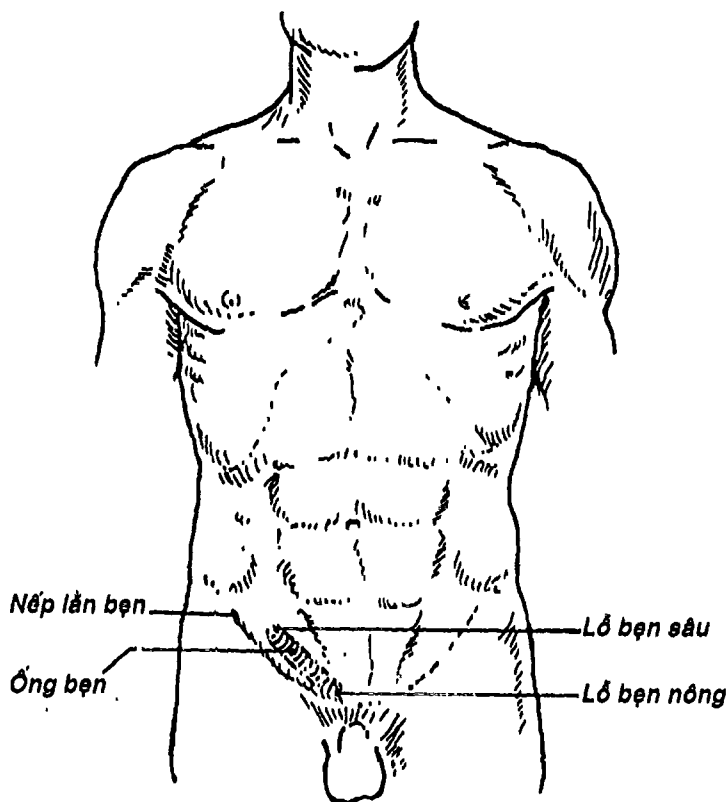
Hình 4.9: Các cơ thành bụng sau

- **Ống bẹn:** (Hình 4.10) là một đường hầm đục chéo trong các lớp cân cơ vùng bẹn bụng để chứa thừng tinh (hoặc dây chằng tròn ở nữ). Ống bẹn có hai lỗ là *lỗ bẹn nông* (xem thêm cơ chéo bụng ngoài) và *lỗ bẹn sâu* là một lỗ trên mạc ngang, 4 thành là *thành trước* (tạo nên bởi da, lớp dưới da, cân cơ chéo bụng ngoài và một phần cơ chéo bụng trong), *thành trên* (là bờ dưới cơ chéo bụng trong và cơ ngang bụng), *thành sau* (chủ yếu là mạc ngang và phúc mạc) và *thành dưới* (là dây chằng bẹn). Ống bẹn kéo dài từ lỗ bẹn sâu đến lỗ bẹn nông dài khoảng 4-6 cm, chạy



chéch từ trên xuống dưới, vào trong gân như song song với nửa trong nếp bẹn. Thành sau ống bẹn là một điểm yếu của thành bụng, thường hay xảy ra thoát vị đặc biệt là ở nam giới.

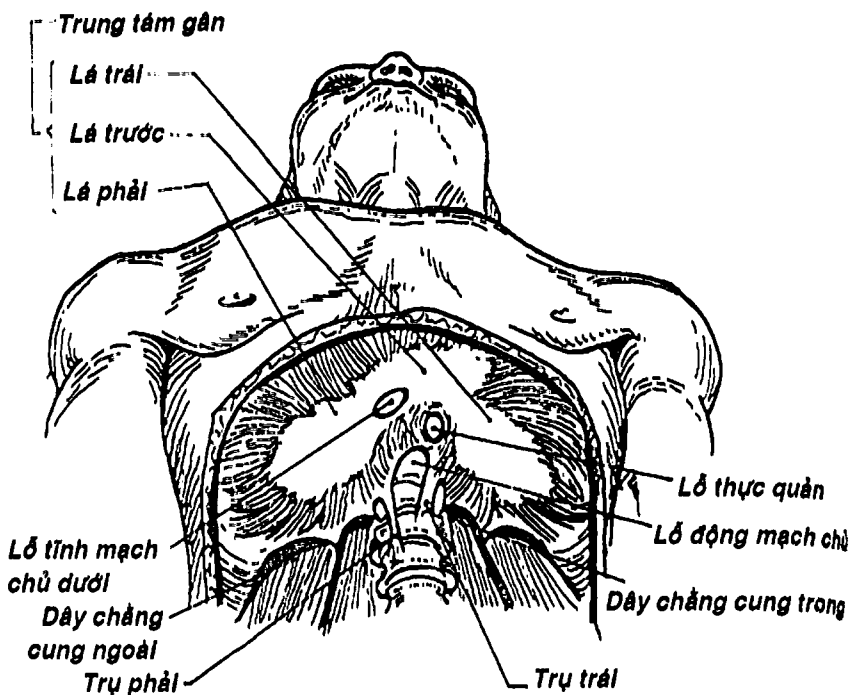
**2.2. Cơ thành bụng sau:** (Hình 4.9) gồm: cơ thắt lưng lớn, thắt lưng bé, cơ chậu và cơ vuông thắt lưng. Tác dụng: gấp, duỗi và nghiêng cột sống. Cơ vuông thắt lưng bám từ xương sườn XII, các mỗm ngang đối sống thắt lưng đến mào chậu. Các cơ khác sẽ được mô tả ở cơ chi dưới.



Hình 4.10: Ống bẹn (đối chiếu lên thành bụng trước)

**3. CƠ HOÀNH:** (Hình 4.11) *Cơ hoành* là một tấm cơ rộng và dẹt phân cách giữa lồng ngực và ổ bụng, đóng vai trò quan trọng chủ yếu trong động tác hô hấp. Cơ có hình vòm đôi mà mặt lõm hướng về phía bụng cho nên dung tích ổ bụng lấn một phần sang lồng ngực. Phần chu vi của cơ hoành bám quanh các xương lồng ngực và cột sống là cơ còn phần trung tâm là gân cho nên có thể xem cơ hoành là tập hợp của nhiều cơ nhị thân. Cơ hoành bám nguyên ủy vào mặt sau mỏm mũi kiếm *xương ức*, sụn sườn và 6 xương sườn cuối, vào cột sống thắt lưng và các cơ thành bụng sau bởi các trụ phải, trụ trái và các *dây chằng cung giữa* (giới hạn cùng với thân đốt sống ngực XII thành lỗ động mạch chủ), *dây chằng cung trong* (là nơi dày lên của mạc cơ thắt lưng tạo thành chỗ bám cho một số thớ cơ của phần thắt lưng) và *dây chằng cung ngoài* (bắt ngang cơ vuông thắt lưng, cũng là chỗ dày lên của mạc cơ vuông thắt lưng). Từ các chỗ bám nguyên ủy, các thớ cơ chạy lên rồi vòng ngang sang phía đối diện để cùng tập trung về một tấm gân gọi là *gân trung tâm của cơ hoành* và được xem như là chỗ bám tận của cơ hoành. Gân này có 3 lá là *lá phải*, *lá trái* và *lá giữa của gân trung tâm*. Trên cơ hoành có các lỗ cho các cấu trúc đi từ ngực xuống bụng hay ngược lại gồm: *lỗ tĩnh mạch chủ*, *lỗ động mạch chủ* (nằm sau *dây chằng cung giữa*), *lỗ thực quản* (nằm trước lỗ động mạch chủ). Cơ hoành có các chức năng sau: 1) đóng vai trò quan trọng nhất trong động tác hít vào, 2) cùng với các cơ thành bụng làm tăng áp lực ổ bụng trong đại tiện, sinh đẻ... 3) đẩy máu trong gan và trong ổ bụng về tim, 4) đóng vai trò của một cơ thắt thực quản.





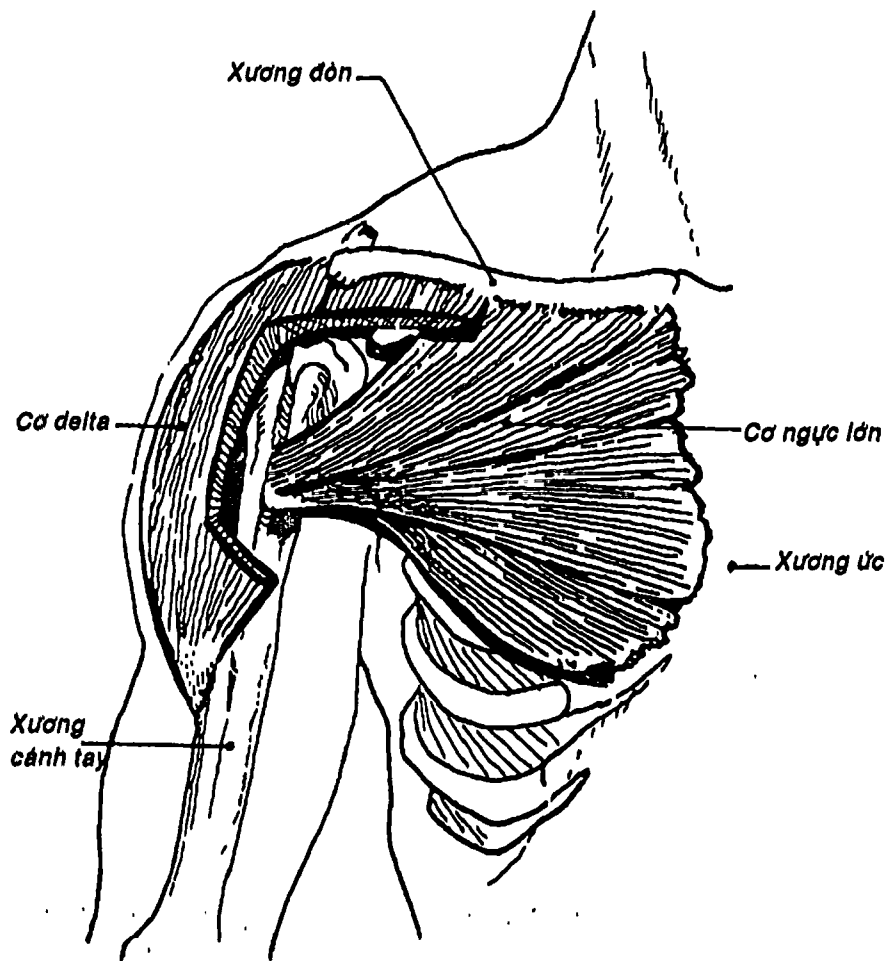
Hình 4.11: Cơ hoành (nhìn từ dưới)

## CÁC CƠ CHI TRÊN

Cơ chi trên thường được chia làm nhiều nhóm dựa vào chỗ bám và vị trí: Cơ nối chi trên - cột sống, cơ nối chi trên - thành ngực, các cơ của vai, các cơ của cánh tay, các cơ của cẳng tay và các cơ của bàn tay.



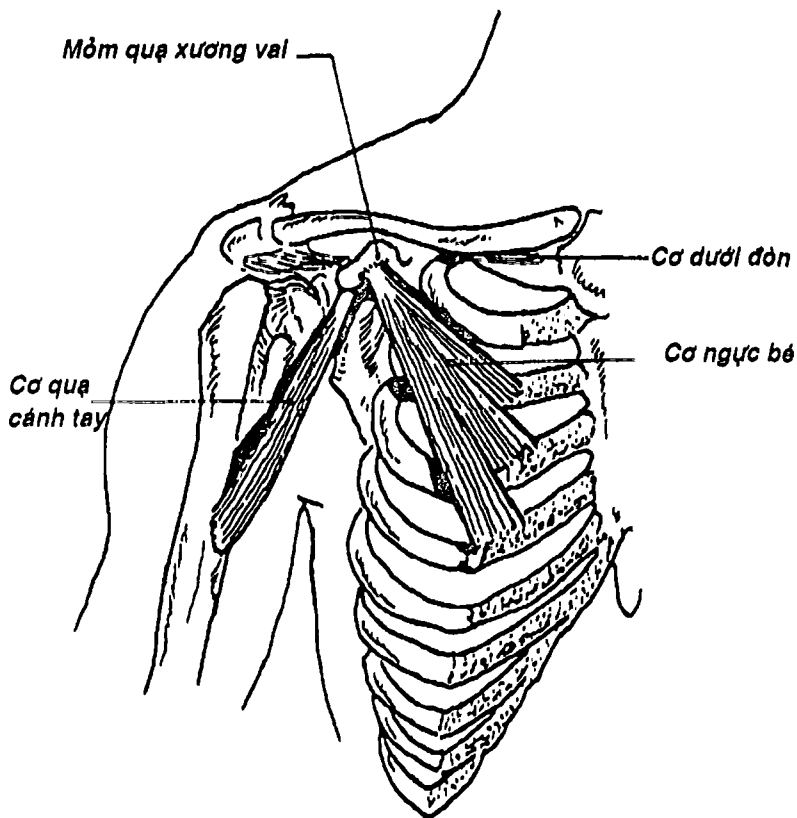
1. **CƠ NỐI CHI TRÊN - CỘT SỐNG:** gồm các cơ bám từ cột sống đến các xương chi trên: *Cơ thang, cơ lưng rộng, cơ nâng vai, cơ trám.* Các cơ này đã được mô tả ở phần các cơ lưng gáy.



Hình 4.12: Cơ ngực lớn và cơ delta

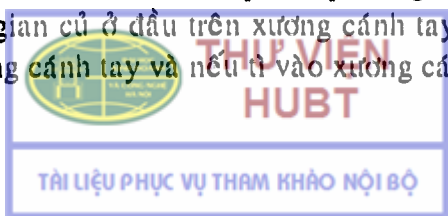


THU VIỆN  
HUBT



Hình 4.13: Cơ ngực bé, cơ dưới đòn, cơ quạ cánh tay

**2. CƠ NỐI CHI TRÊN - THÀNH NGỰC:** là các cơ bám chủ yếu từ các xương ngực đến xương đòn, xương vai và xương cánh tay xếp thành hai lớp: 1) lớp nông gồm: cơ ngực lớn (Hình 4.12) bám nguyên ủy vào xương đòn, xương ức, các sụn sườn và bao cơ thẳng bụng, rồi các thớ thu hẹp dần phía ngoài để bám vào mép ngoài rãnh gian củ ở đầu trên xương cánh tay, có tác dụng khép và xoay trong cánh tay và nếu tì vào xương cánh tay thì làm nâng




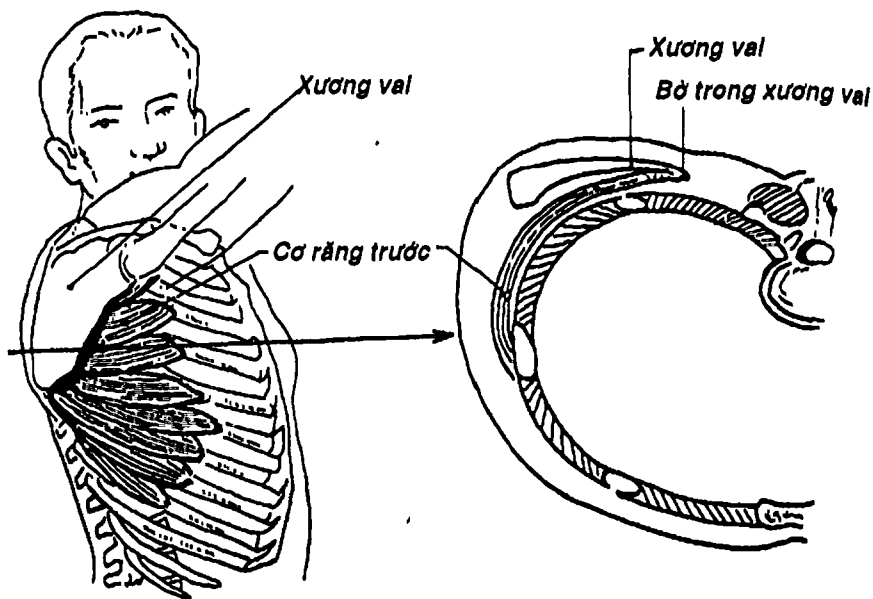
lồng ngực và toàn thân lên (trong động tác leo trèo); 2) lớp sâu gồm: a) *cơ ngực bé* (Hình 4.13) bám từ các xương sườn 3, 4, 5 đến mỏm quạ xương vai, có động tác kéo xương vai xuống dưới, ra trước hoặc nâng lồng ngực; b) *cơ dưới đòn* (Hình 4.13) bám từ rãnh dưới đòn ở mặt dưới xương đòn đến xương sườn 1; c) *cơ răng trước* (Hình 4.14) bám từ mặt ngoài lồng ngực đến bờ trong xương vai để áp xương vai vào lồng ngực.

**3. CÁC CƠ CỦA VAI:** (Hình 4.15) là các cơ bám chủ yếu ở xương vai, bám tận vào xương cánh tay, gồm: a) *cơ delta* phủ trùm lên khớp vai, bám từ xương đòn, gai vai xương vai đến lỗ củ delta, b) *cơ dưới vai* bám từ hố dưới vai (mặt trước xương vai) đến củ bé; c) *cơ trên gai* bám từ hố trên gai đến củ lớn; d) *cơ dưới gai* bám từ hố dưới gai đến củ lớn; e) *cơ tròn bé* bám từ bờ ngoài mặt sau xương vai đến củ lớn; f) *cơ tròn lớn* bám từ bờ ngoài mặt sau xương vai đến mép trong rãnh gian củ. Các cơ của vai có tác dụng nâng, xoay hoặc khép cánh tay.

Các nhóm cơ trên cùng với đầu trên xương cánh tay và lồng ngực giới hạn một khoang hình tháp tam giác gọi là *hố nách* (Hình 4.17).

**4. CÁC CƠ CỦA CẢNH TAY:** (Hình 4.16B) các cơ của cánh tay được phân chia thành hai nhóm là cơ vùng cánh tay trước và cơ vùng cánh tay sau do sự phân vùng cánh tay bởi *xương cánh tay* và hai *vách gian cơ trong* và *vách gian cơ ngoài*. Các cơ vùng cánh tay trước cùng với vách gian cơ trong và mạc nông, da tạo thành một cấu trúc hình ống lăng trụ tam giác nằm phía trước trong cánh tay gọi là *ống cánh tay*, hay còn gọi là *khoang thần kinh mạch* để chứa các mạch máu và thần kinh chính khi các cấu trúc này đi qua cánh tay.

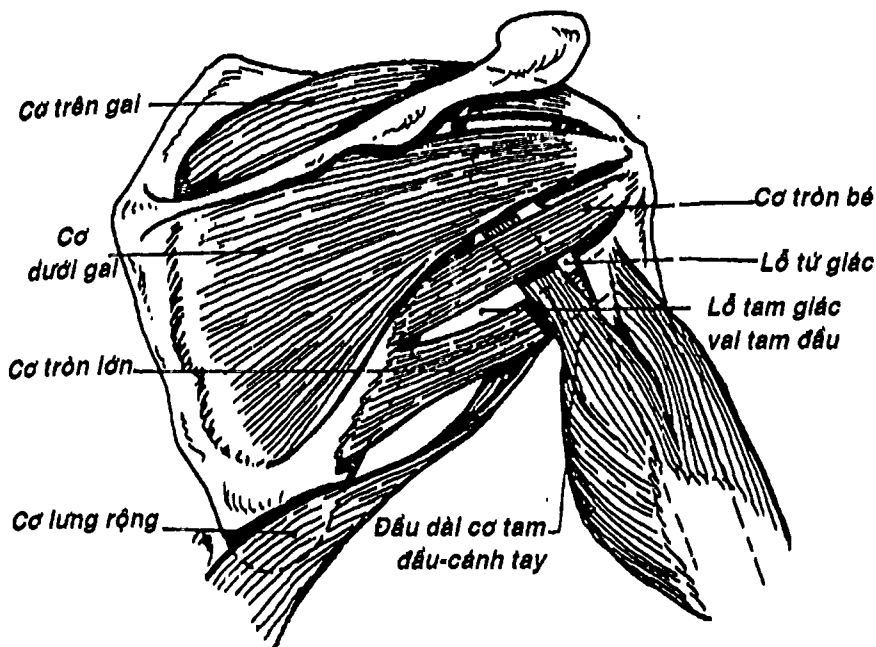




Hình 4.14: Cơ răng trước

**4.1. Cơ vùng cánh tay trước:** (Hình 4.16A) gồm có 3 cơ xếp thành hai lớp: 1) lớp nông là  *cơ nhị đầu cánh tay* có hai đầu nguyên ủy là đầu dài bám vào củ trên ổ chảo và đầu ngắn vào mỏm quạ, bám tận vào lõi củ xương quay; 2) lớp sâu là: a)  *cơ quạ cánh tay* bám từ mỏm quạ đến mặt trong xương cánh tay; b)  *cơ cánh tay* bám từ các mặt trước xương cánh tay đến mặt trước mỏm vẹt xương trụ. Các cơ vùng này có tác dụng chính là gấp cẳng tay.




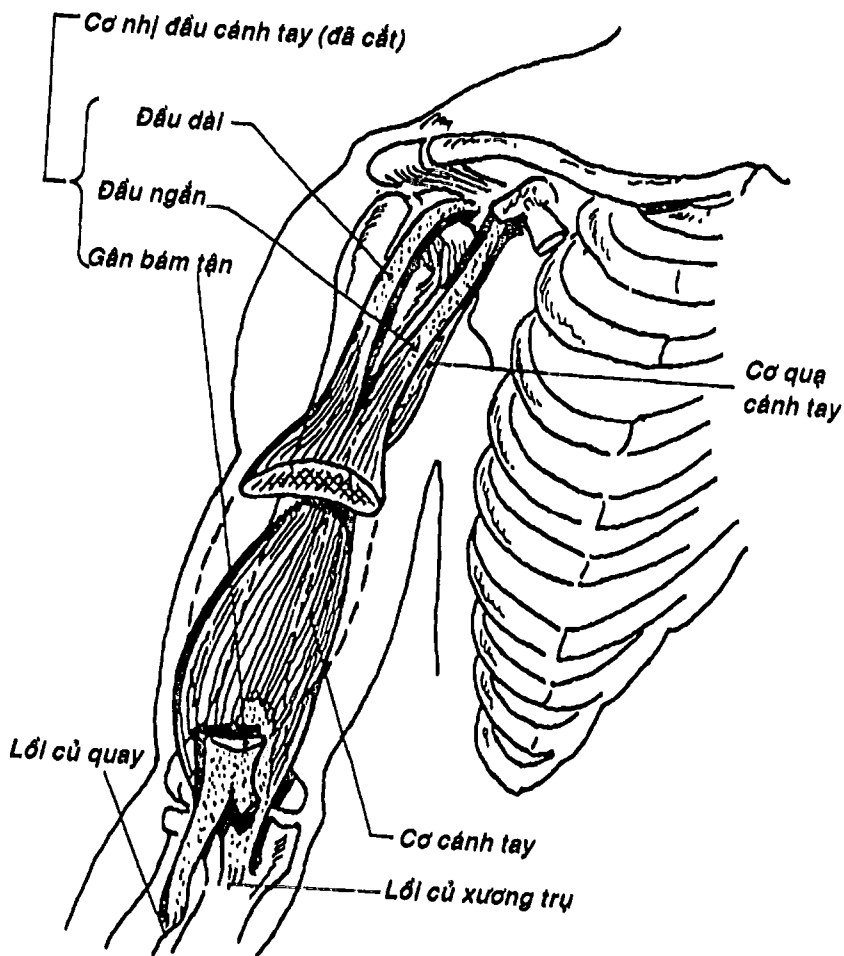


Hình 4.15: Các cơ vai (mặt sau)

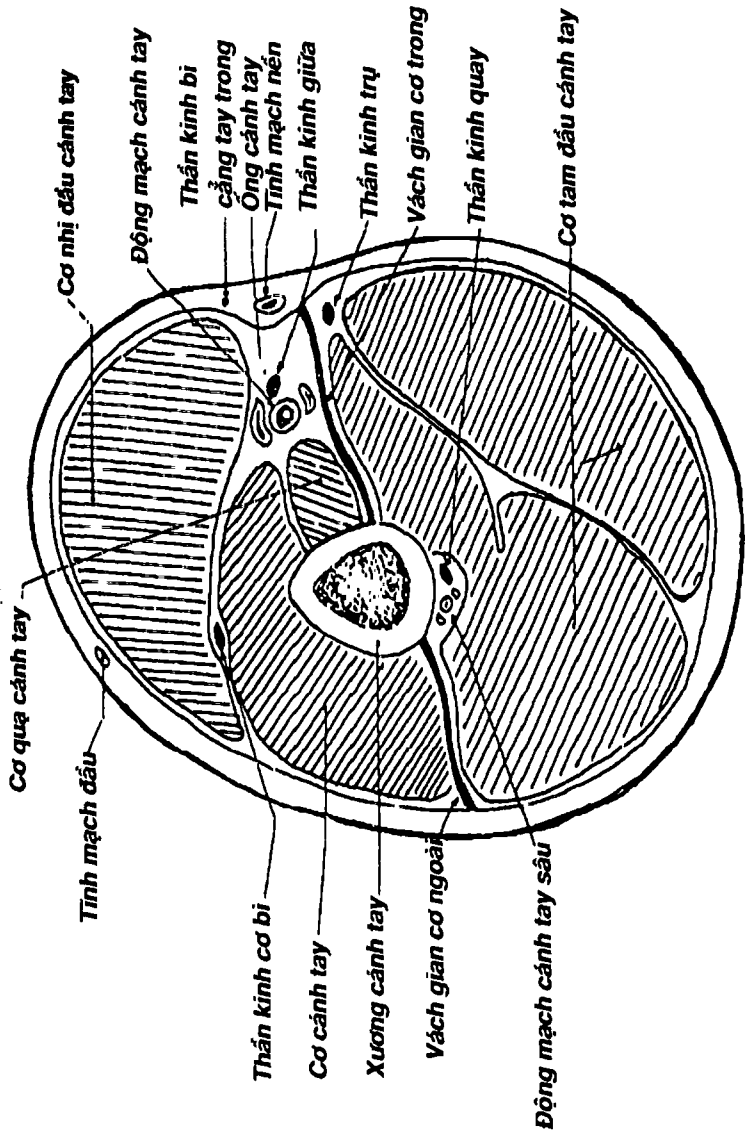
4.2. Cơ vùng cánh tay sau: (Hình 4.15) chỉ có một cơ duy nhất là *cơ tam đầu cánh tay*. Có thể xem cơ này như 3 cơ riêng với 3 đầu bám nguyên ủy vào củ dưới ổ chảo (đầu dài) và mặt sau xương cánh tay (đầu ngoài và đầu trong) nhưng bám chung bằng một gân bám tận vào *mỏm khuỷu của xương trụ*. Tác dụng: duỗi cẳng tay.

5. CÁC CƠ CỦA CẰNG TAY: (Hình 4.18B) Cơ của cẳng tay gồm 20 cơ, thường được chia thành hai vùng bởi hai xương cẳng tay và màng gian cốt: cơ vùng cẳng tay trước và cơ vùng cẳng tay sau, xếp thành nhiều lớp. Nhìn chung, các cơ vùng cẳng tay trước có tác dụng gấp và sấp, còn các cơ vùng cẳng tay sau có tác dụng ngửa và duỗi.

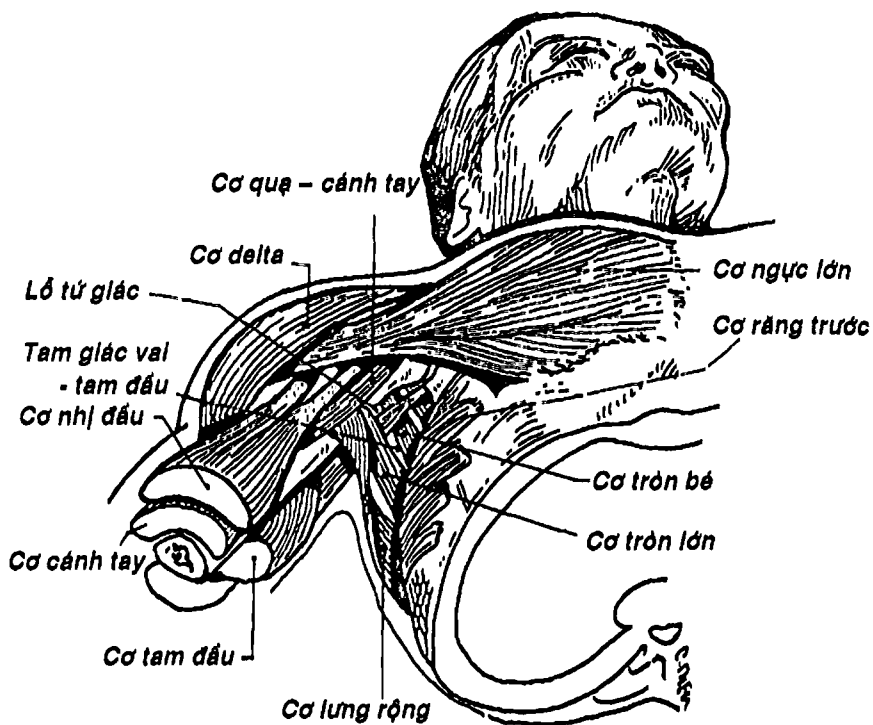




Hình 4.16A: Các cơ cánh tay trước



Hình 4.16B: Thiết đồ ngang qua giữa cánh tay



Hình 4.17: Các cơ của hố nách

5.1. Cơ vùng cẳng tay trước: (Hình 4.18) gồm 8 cơ xếp thành 3 lớp: 1) lớp nông gồm có 4 cơ là: cơ sấp tròn, cơ gấp cổ tay quay, cơ gan tay dài, cơ gấp cổ tay trụ. Các cơ này đều có nguyên ủy từ móm trên lồi cầu trong xương cánh tay và bám tận vào mặt ngoài xương quay (cơ sấp tròn), các xương cổ tay (cơ gấp cổ tay quay và gấp cổ tay trụ) hoặc mạc giữ gân gấp (cơ gan tay dài); 2) lớp giữa (Hình 4.18) chỉ có một cơ duy nhất là cơ gấp các ngón nông, bám từ móm trên lồi cầu trong và hai xương cẳng tay đến đốt giữa

4 ngón tay trong; 3) lớp sâu (Hình 4.18) gồm 3 cơ là cơ gấp ngón cái dài, cơ gấp các ngón sâu và cơ sắp vuông. Hai cơ gấp có nguyên ủy ở mặt trước hai xương cẳng tay và màng gian cốt và bám tận vào đốt xa các ngón tay tương ứng. Riêng cơ sắp vuông bám từ xương trụ qua xương quay.

Nhìn chung các cơ vùng cẳng tay trước có tác dụng gấp và sắp.

**5.2. Các cơ cẳng tay sau:** (Hình 4.19) gồm 12 cơ xếp thành hai lớp là lớp nông và lớp sâu.

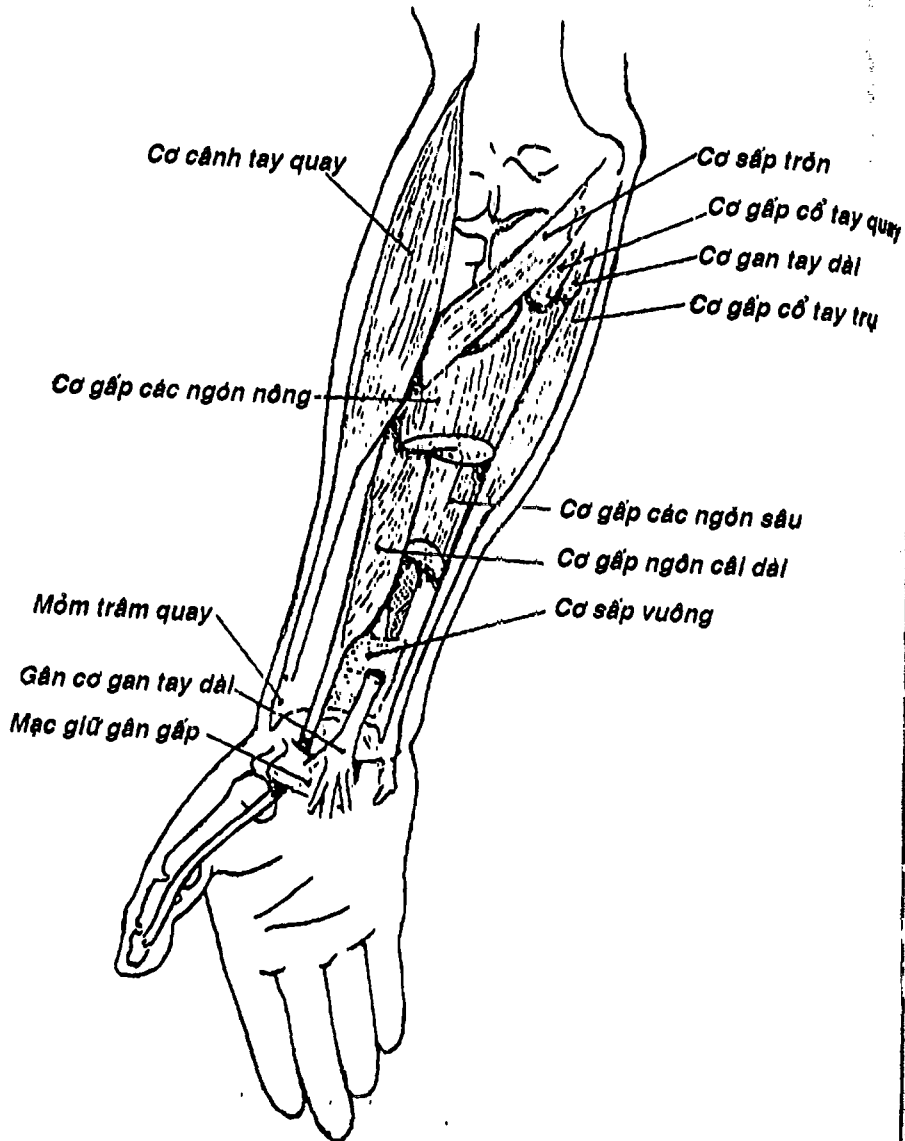
Lớp nông lại chia thành hai nhóm: 1) nhóm ngoài gồm có 3 cơ là: cơ cánh tay quay, cơ duỗi cổ tay quay dài và cơ duỗi cổ tay quay ngắn bám nguyên ủy từ mỏm trên lồi cầu ngoài và bám tận vào mỏm trâm xương quay (cơ cánh tay quay), mặt sau nền xương đốt bàn tay 2, 3 (cơ duỗi cổ tay quay dài và ngắn); 2) nhóm sau có 4 cơ là cơ duỗi các ngón tay, cơ duỗi ngón út, cơ duỗi cổ tay trụ và cơ khuỷu. Các cơ này có nguyên ủy từ mỏm trên lồi cầu ngoài và bám tận vào mỏm khuỷu (cơ khuỷu), hoặc các xương đốt bàn tay hay ngón tay.

Lớp sâu gồm 5 cơ là cơ dạng ngón cái dài, cơ duỗi ngón cái ngắn, cơ duỗi ngón cái dài, cơ duỗi ngón trở và cơ giữa. Cơ giữa bám từ mỏm trên lồi cầu ngoài, xương trụ rồi vòng quanh cổ xương quay để bám vào 1/3 trên mặt ngoài xương quay, có tác dụng giữa cẳng tay. Bốn cơ còn lại có nguyên ủy từ mặt sau hai xương cẳng tay và màng gian cốt rồi đến bám vào các ngón tay tương ứng để thực hiện các động tác ứng với tên gọi của chúng. Gân các cơ dạng ngón cái dài, duỗi ngón cái ngắn và duỗi ngón cái dài cùng nhau giới hạn một khoảng lõm hình tam giác ở phần trên ngoài mu tay gọi là *hõm lào giải phẫu*. Nhìn chung các cơ cẳng tay sau có tác dụng giữa và duỗi.



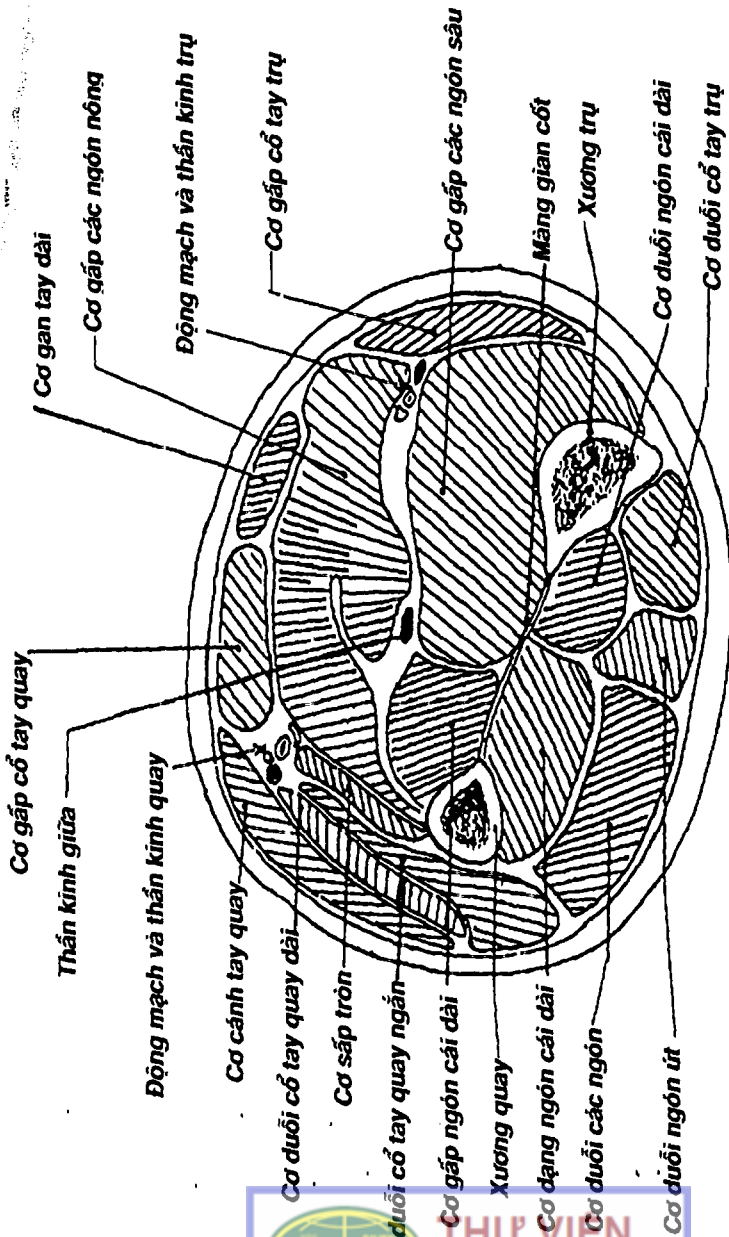
THƯ VIỆN  
HUBT

TÀI LIỆU PHỤC VỤ THAM KHẢO NỘI BỘ



Hình 4.18: Các cơ cẳng tay trước


**THƯ VIỆN HUBT**  
 TÀI LIỆU PHỤC VỤ THAM KHẢO NỘI BỘ



Hình 4.18B: Thiết đồ ngang qua giữa cẳng tay

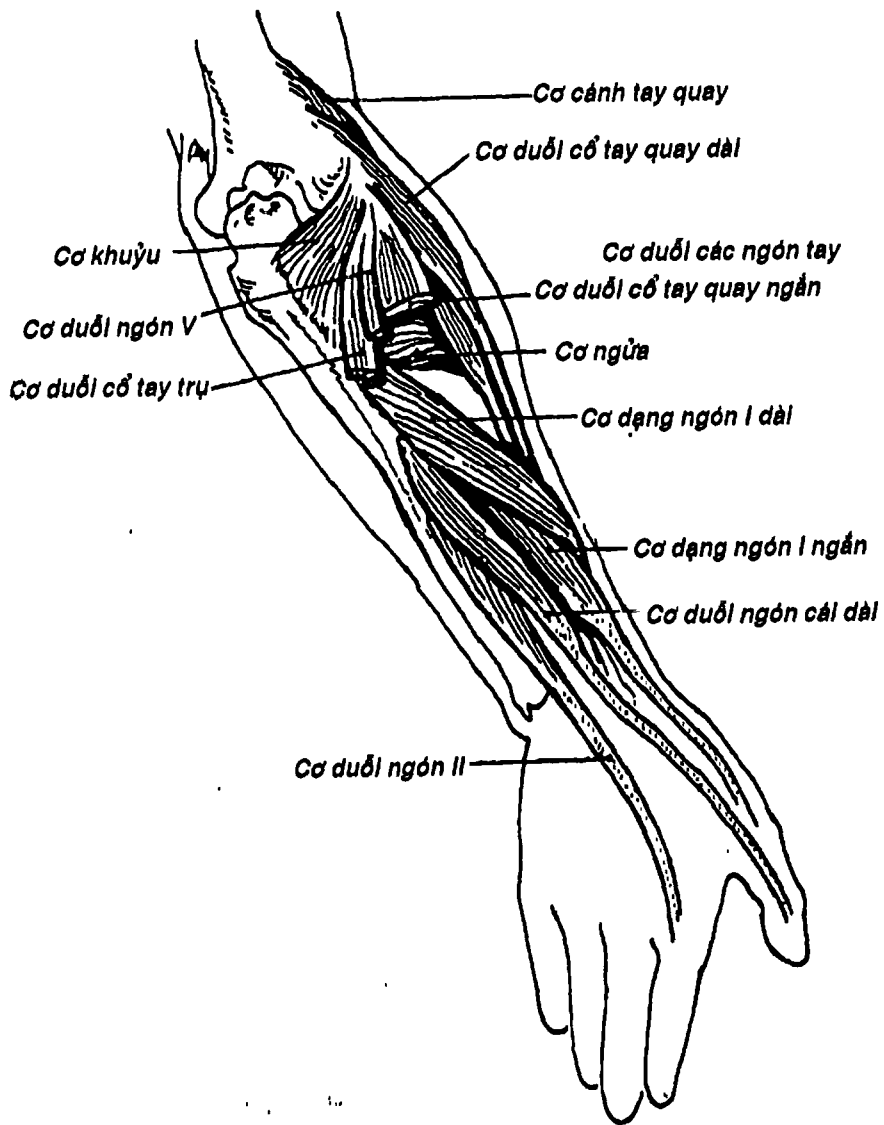
Các cơ ở cánh tay và cẳng tay cùng nhau tạo nên một số cấu trúc sau: a) *hố khuỷu* là vùng lõm hình tam giác nằm phía trước khớp khuỷu, đáy là đường nối hai mỏm tròn lồi cầu xương cánh tay, cạnh ngoài là cơ cánh tay quay và cạnh trong là cơ sấp tròn; b) *rãnh nhị đầu ngoài* nằm giữa khối cơ cánh tay trước và khối cơ nhóm ngoài lớp nông cơ cẳng tay sau, chứa thần kinh quay; c) *rãnh nhị đầu trong* giới hạn bởi nhóm cơ cánh tay trước với nhóm cơ cẳng tay trước, chứa động mạch cánh tay, thần kinh giữa ...

**6. CÁC CƠ CỦA BÀN TAY:** (Hình 4.20) Các cơ của bàn tay sắp xếp thành 3 nhóm chính: a) *các cơ mô út* gồm 4 cơ bám từ các xương cổ tay đến ngón út hoặc cân gan tay để vận động cho ngón này: *cơ gan tay ngắn, dạng ngón út, gấp ngón út ngắn* và *đổi ngón út*; b) các cơ mô cái cũng gồm 4 cơ bám từ các xương cổ tay đến xương đốt ngón cái hoặc xương đốt bàn I để vận động cho ngón cái là: *cơ dạng ngón cái ngắn, gấp ngón cái ngắn, đổi ngón cái* và *khép ngón cái*, đặc biệt là cơ đổi ngón cái thực hiện động tác đổi ngón rất đặc trưng cho hoạt động của bàn tay; c) nhóm các cơ gian cốt và cơ giun gồm 11 cơ thuộc 3 loại là *các cơ gian cốt gan tay, các cơ gian cốt mu tay* (nằm giữa các xương đốt bàn) và các *cơ giun* (bám vào các gân cơ gấp các ngón sâu), đến bám tận vào xương đốt gần, gân duỗi các ngón nên ngoài động tác dạng hay khép các ngón tay, còn thực hiện một động tác đặc biệt là gấp đốt gần nhưng duỗi đốt giữa và đốt xa.


## CÁC CƠ CHI DƯỚI

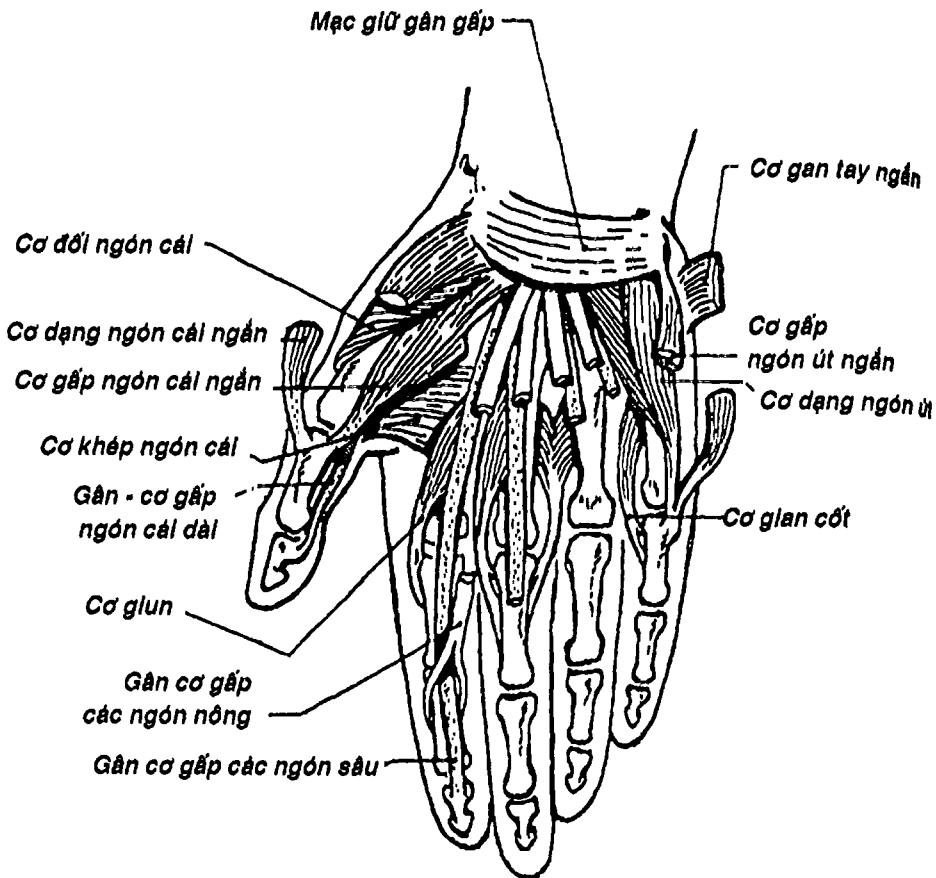
Các cơ ở chi dưới phần lớn là những cơ mạnh để đáp ứng cho chức năng mang trọng lượng của chi dưới và gồm có nhiều nhóm: Các cơ vùng chậu, các cơ vùng đùi, các cơ cẳng chân và các cơ bàn chân.





Hình 4.19: Các cơ căng tay sau.


**THƯ VIỆN HUBT**  
 TÀI LIỆU PHỤC VỤ THAM KHẢO NỘI BỘ



Hình 4.20: Cơ bàn tay

1. CÁC CƠ VÙNG CHẬU: (Hình 4.9, 4.21) gồm có 3 cơ là cơ thất lưng lớn, cơ thất lưng bé và cơ chấu, bám từ các đốt sống thất lưng và hố chấu đến máu chuyển bé. Có thể gộp chung hai cơ thất lưng lớn và cơ chấu thành một cơ duy nhất là cơ thất lưng-chấu.

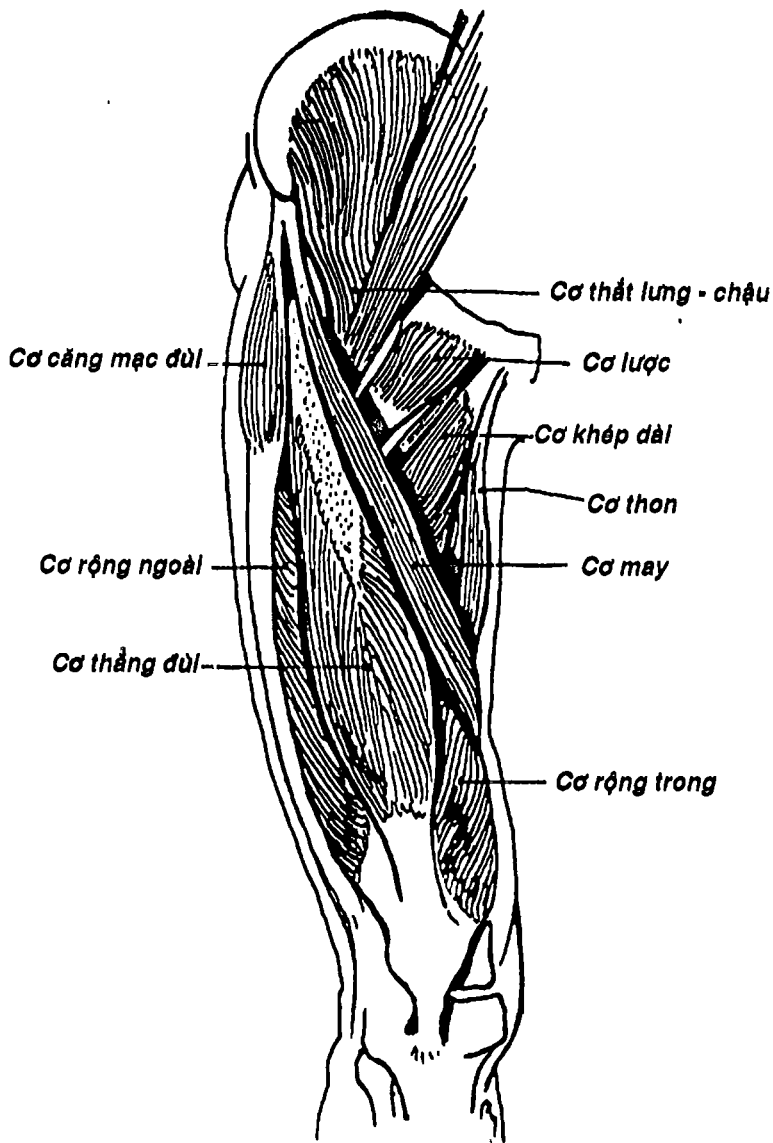
2. CÁC CƠ ĐÙI: được chia làm nhiều nhóm: các cơ đùi trước, các cơ đùi trong, các cơ vùng hông và các cơ đùi sau. Các cơ đùi

trước và đùi trong cùng nhau tạo thành *tam giác đùi* và *ống cơ khép* để chứa bó mạch thần kinh đùi.

**2.1. Các cơ đùi trước:** (Hình 4.21) là các cơ gấp đùi và duỗi cẳng chân, gồm có hai cơ là: a) *cơ may* là cơ dài nhất cơ thể, bám từ gai chậu trước trên đến mặt trong đầu trên xương chày; b) *cơ tứ đầu đùi* có thể xem như gồm có 4 cơ là *cơ thẳng đùi* (từ gai chậu trước dưới), *cơ rộng ngoài* (từ mép ngoài đường rập), *cơ rộng giữa* (từ mặt trước xương đùi) và *cơ rộng trong* (từ mép trong đường rập). Các cơ này hợp chung thành gân bánh chè bám vào xương bánh chè rồi trở thành dây chằng bánh chè bám vào lõi củ chày. Ngoài ra có thể có một cơ nhỏ bám vào bao khớp gối gọi là *cơ khớp gối*.

**2.2. Các cơ đùi trong:** (Hình 4.22) gồm 5 cơ nằm ở phía trong đùi là: *cơ lược*, *cơ khép dài*, *cơ khép ngắn*, *cơ khép lớn* và *cơ thon*. Các cơ này bám từ xương mu và xương ngồi đến đường rập xương đùi, có chức năng chung là khép và xoay đùi. Cơ khép lớn tỏa thành bản rộng để phân chia khu đùi trước và sau, và khi bám vào lõi cầu trong xương đùi thì tạo nên *vòng gân cơ khép*.

**2.3. Các cơ vùng mông:** (Hình 4.23) xếp thành 3 lớp: 1) lớp nông gồm: *cơ mông lớn* và *cơ căng mạc đùi*; 2) lớp giữa gồm *cơ mông nhỏ* và *cơ hình lê*; 3) lớp sâu gồm *cơ mông bé*, *cơ bịt trong*, *cơ sinh đôi trên* và *cơ sinh đôi dưới*, *cơ bịt ngoài* và *cơ vuông đùi*. Cũng có thể chia các cơ vùng mông thành hai nhóm: 1) nhóm *chậu-máu chuyển* bám từ xương chậu và xương cùng đến máu chuyển lớn, có tác dụng duỗi, dãn và xoay đùi, gồm các cơ: cơ căng mạc đùi, mông lớn, mông nhỏ, mông bé, và cơ hình lê; 2) nhóm *ụ ngồi-xương mu-máu chuyển* bám từ xương mu, ụ ngồi đến máu chuyển lớn, có tác dụng chủ yếu là xoay ngoài đùi, gồm các cơ: cơ bịt trong, sinh đôi, vuông đùi và bịt ngoài.

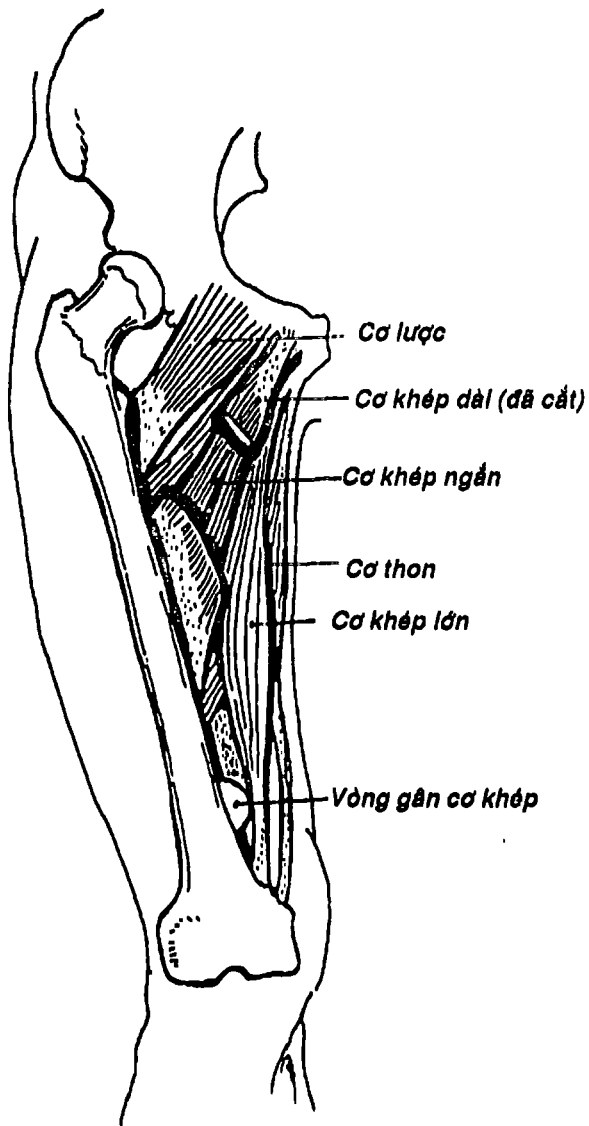


Hình 4.21: Các cơ vùng chậu và đùi trước



THƯ VIỆN  
HUBT

TÀI LIỆU PHỤC VỤ THAM KHẢO NỘI BỘ

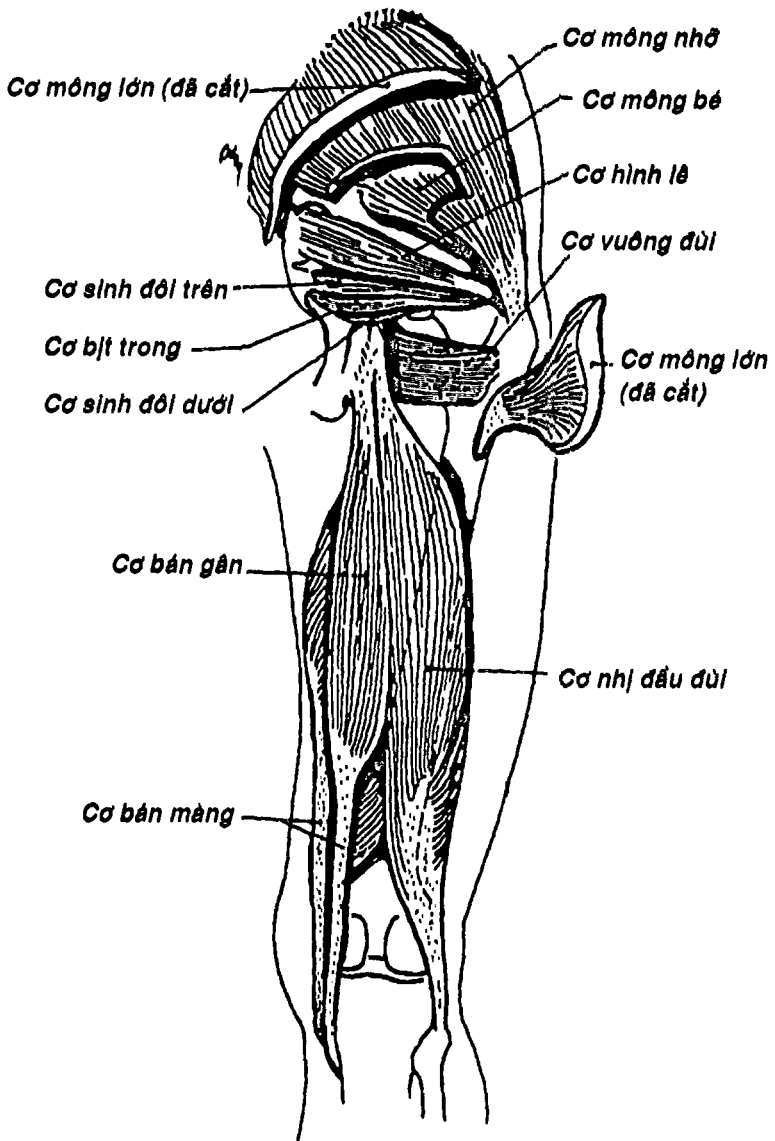


Hình 4.22: Các cơ đùi trong

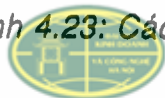

**THƯ VIỆN  
HUBT**

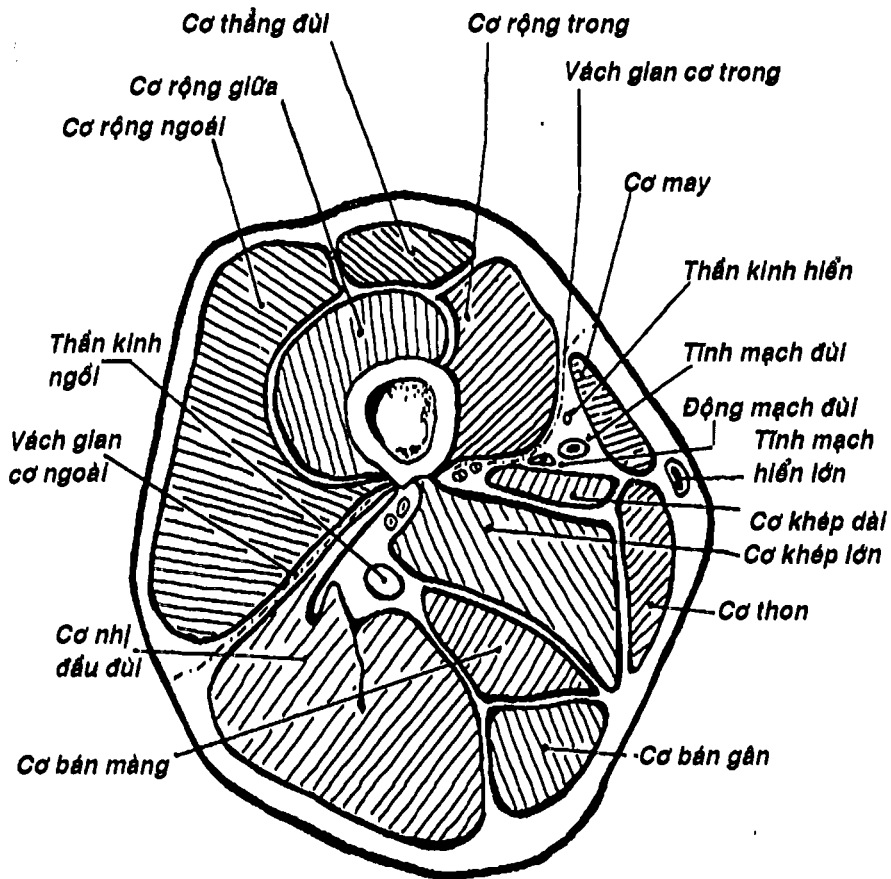
TÀI LIỆU PHỤC VỤ THAM KHẢO NỘI BỘ



Hình 4.23: Các cơ vùng móng và đùi sau



**VIỆN**  
**HUBT**



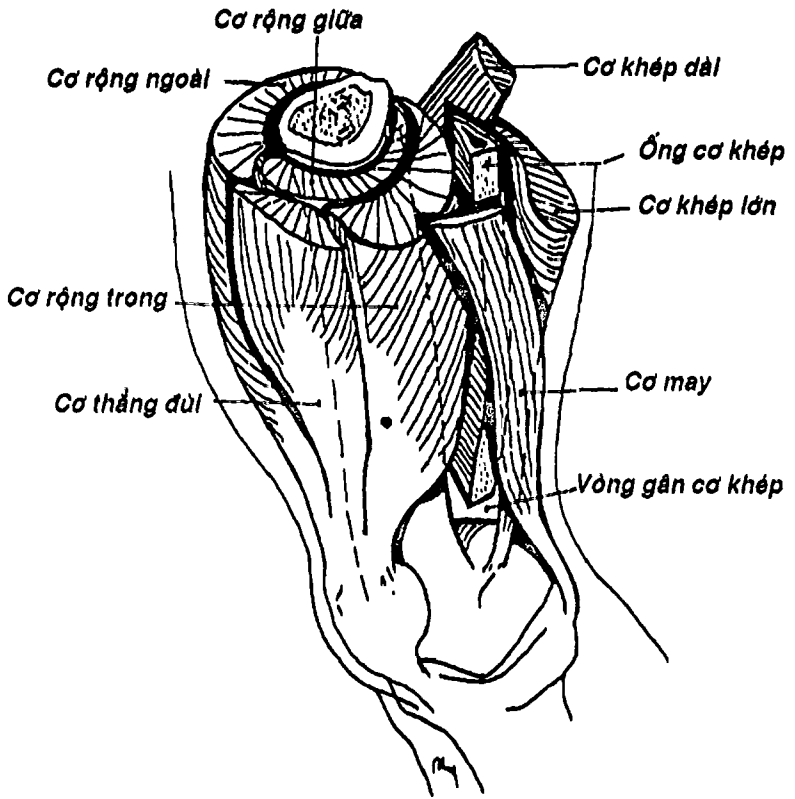
Hình 4.24: Thiết đồ ngang qua giữa đùi

2.4. Các cơ đùi sau: (Hình 4.23) gồm có 3 cơ là cơ nhị đầu đùi, cơ bán gân và cơ bán màng, có tác dụng duỗi đùi và gấp cẳng chân. Trừ đầu gần cơ nhị đầu đùi, các cơ khác đều có nguyên ủy từ ụ ngồi và bám tận vào cẳng chân nên được gọi là các cơ ụ ngồi-cẳng chân. Chúng xếp thành hai lớp: lớp nông gồm đầu dài cơ nhị đầu đùi và cơ bán gân, lớp sâu là đầu ngắn cơ nhị đầu và cơ bán màng.



THƯ VIỆN  
HUBT

TÀI LIỆU PHỤC VỤ THAM KHẢO NỘI BỘ

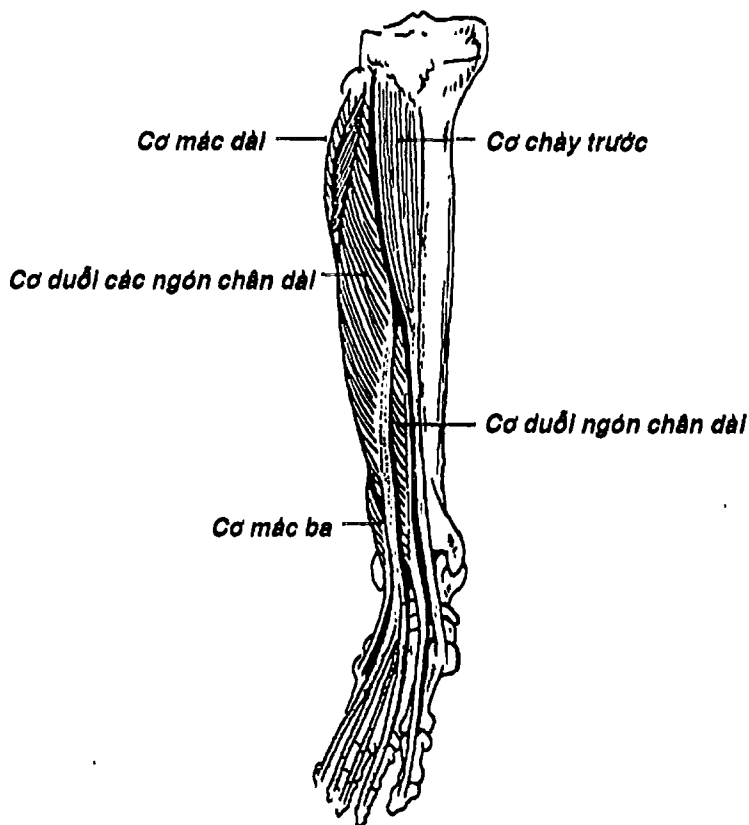


Hình 4.25: Hình ống cơ khớp

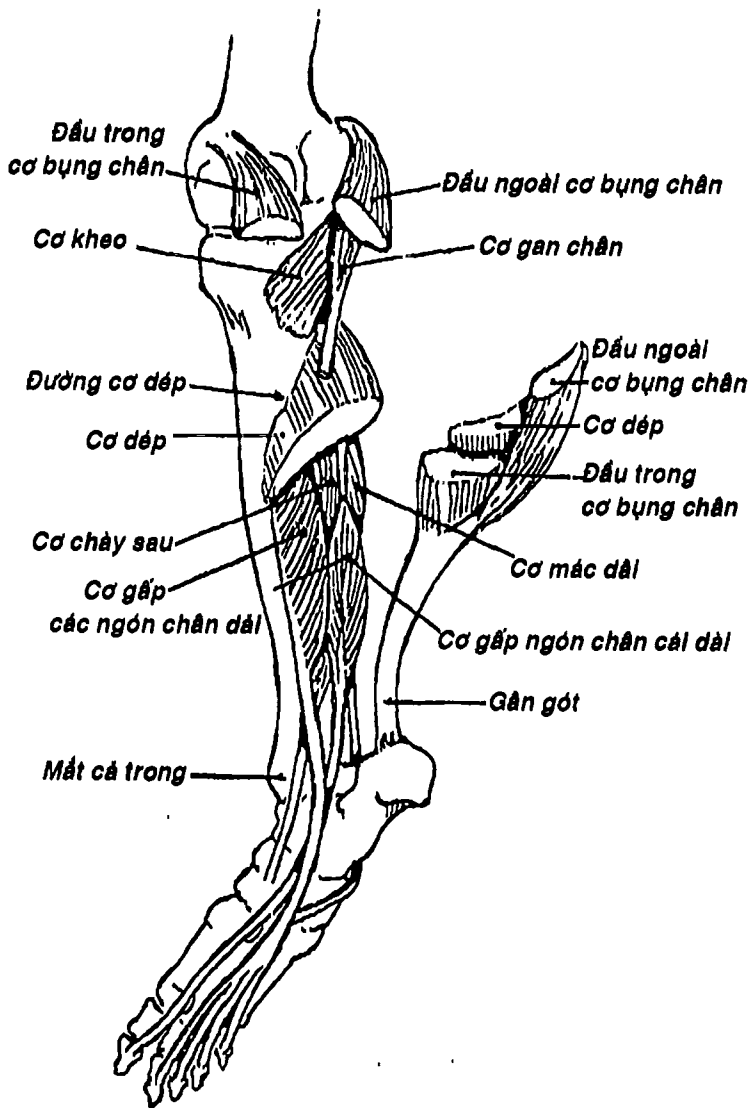
Một số cấu trúc liên quan với các nhóm cơ đùi: a) tam giác đùi giới hạn bởi dây chằng bẹn (ở trên), bờ trong cơ may (ở ngoài) và bờ trong cơ khớp dài (ở trong). Như vậy sàn của tam giác đùi là cơ thắt lưng chậu, cơ lược và cơ khớp dài. Nó cho bó mạch - thần kinh đùi đi qua; b) ống cơ khớp (Hình 4.24, 4.25) là một ống lằng trụ tam giác nối từ đỉnh tam giác đùi đến vòng gân cơ khớp. Nó được giới hạn bởi cơ rộng trong (trước ngoài), cơ khớp lớn và cơ khớp dài (sau), và mạc rộng - khớp và cơ may



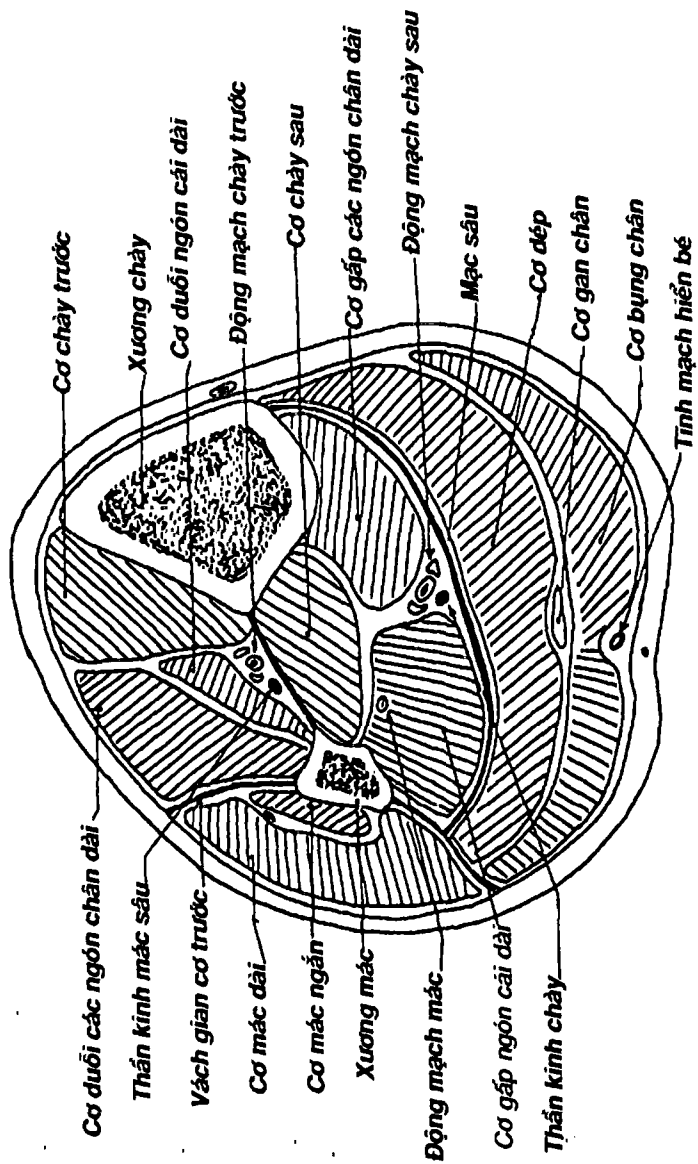
(trước trong). Bên trong ống cơ khớp có động - tĩnh mạch đùi và thần kinh hiển; c) *hố kheo* là một khoang hình trám nằm sau khớp gối, có cạnh trên ngoài là cơ nhị đầu đùi, cạnh trên trong là cơ bán màng và bán gân, hai cạnh dưới trong và ngoài là hai đầu của cơ bụng chân, đáy là cơ kheo và khớp gối. Đi qua hố kheo là động tĩnh mạch kheo cùng các nhánh của chúng, thần kinh chày và mác chung. Có thể bắt mạch kheo tại đây.



Hình 4.26: Các cơ căng chân trước và ngoài



Hình 4.27: Các cơ cẳng chân sau



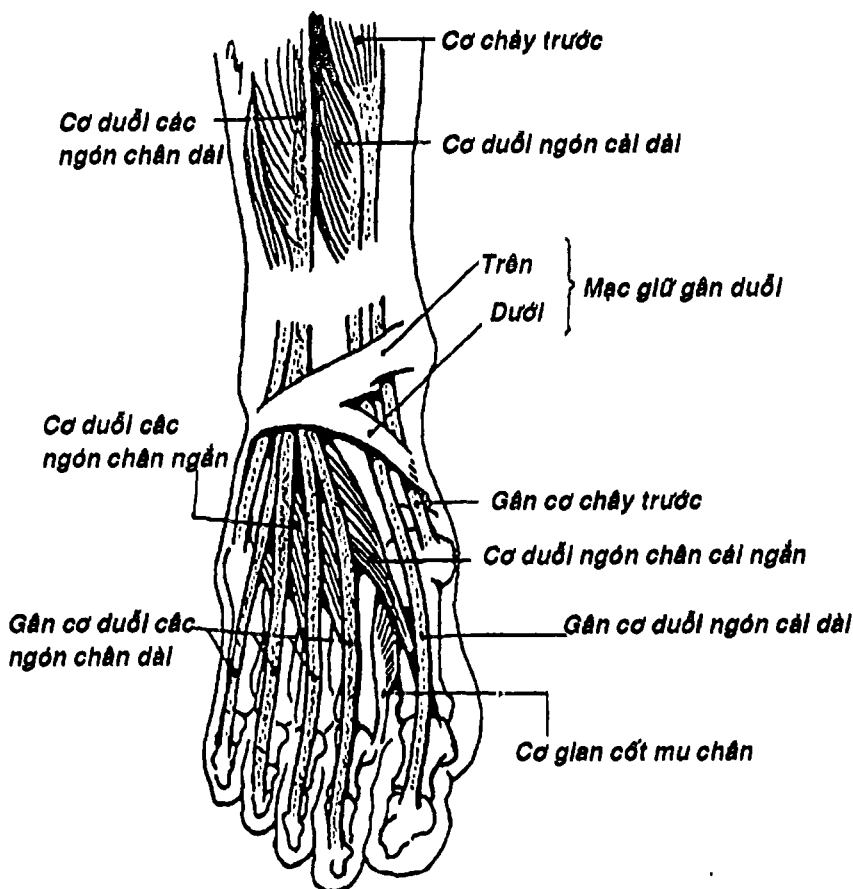
Hình 4.27B: Thiết đồ ngang qua giữa cẳng chân

**3. CÁC CƠ CĂNG CHÂN:** (Hình.27B) được phân thành 3 nhóm theo sự phân vùng và phân khu căng chân: 1) các cơ căng chân trước gồm các cơ *chày trước*, cơ *đuỗi các ngón chân dài*, cơ *đuỗi ngón chân cái dài*, và cơ *mác ba*; 2) các cơ căng chân ngoài gồm cơ *mác dài* và cơ *mác ngắn*; 3) các cơ căng chân sau gồm các cơ *bụng chân*, cơ *dép*, cơ *gan chân*, cơ *gấp ngón chân cái dài*, cơ *gấp các ngón chân dài*, cơ *chày sau* và cơ *kheo*.

**3.1. Các cơ căng chân trước:** (Hình 4.26) gồm cơ *chày trước*, cơ *đuỗi các ngón chân dài*, cơ *đuỗi ngón chân cái dài* và cơ *mác ba*, bám từ xương chày, xương mác, màng gian cốt đến cổ chân, bàn chân hay ngón chân, nên làm đuỗi bàn chân, đuỗi các ngón chân.

**3.2. Các cơ căng chân ngoài:** (Hình 4.26) gồm hai cơ là cơ *mác dài* và cơ *mác ngắn*, bám từ mặt ngoài xương mác đến nền xương đốt bàn I (cơ *mác dài*), hay nền xương đốt bàn V (cơ *mác ngắn*).


**3.3. Các cơ căng chân sau:** (Hình 4.27, 4.27B) là các cơ định vị sau *xương chày*, *xương mác*, *màng gian cốt* và *vách gian cơ sau*, xếp thành hai lớp: 1) lớp nông gồm: a) cơ *tam đầu căng chân* (gồm cơ *bụng chân* và cơ *dép*) có nguyên ủy từ hai lõi cầu xương đùi, đường cơ *dép* xương chày và mặt sau xương mác, bám tận vào xương gót bằng gân gót (gân *Achillis*). Cơ này gấp bàn chân rất mạnh nên quan trọng trong động tác chạy, nhảy; b) cơ *gan chân* là một cơ mảnh, không hằng định và không có chức năng rõ; 2) lớp sâu gồm: a) cơ *kheo* nằm sau khớp gối (vùng *kheo*), bám từ đầu dưới xương đùi đến đầu trên xương chày; b) cơ *gấp ngón chân cái dài*, c) cơ *chày sau* và d) cơ *gấp các ngón chân dài*. Ba cơ sau bám vào mặt sâu hai xương căng chân và bám tận vào các xương cổ chân, bàn chân và ngón chân nên cho động tác gấp bàn chân, gấp các ngón chân.



Hình 4.28: Các cơ mu chân

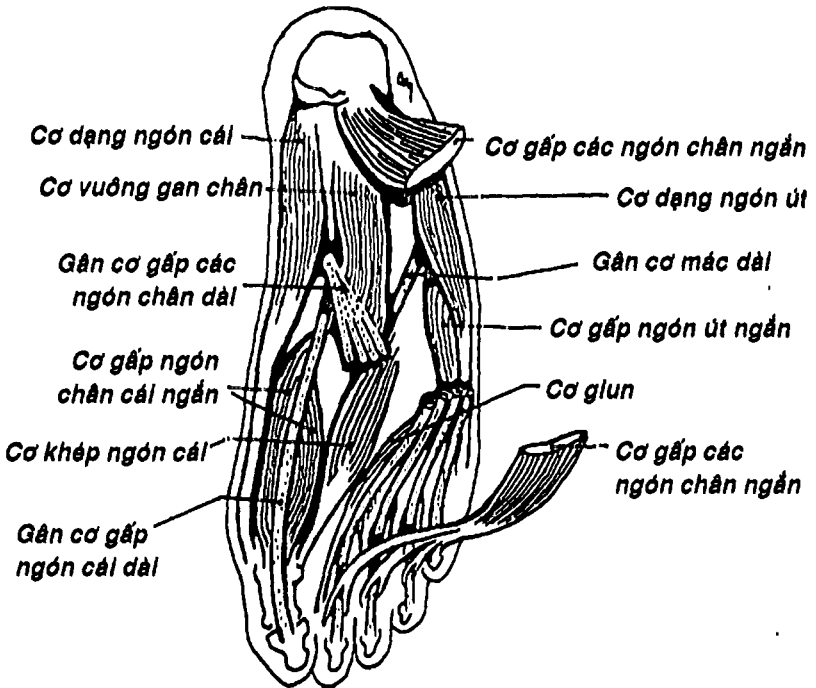
**4. CÁC CƠ BÀN CHÂN:** Chủ yếu là các cơ ở gan chân còn cơ ở mu chân chỉ gồm một cơ duy nhất.

**4.1. Cơ ở gan chân:** (Hình 4.29) các cơ ở gan chân khác với các cơ ở gan tay là sắp xếp chủ yếu theo lớp thay vì theo ô, gồm 4 lớp từ nông đến sâu: 1) lớp cơ nông gồm cơ dạng ngón cái, cơ gấp các ngón chân ngắn và cơ dạng ngón út; 2) lớp cơ giữa gồm


  
**THƯ VIỆN Y HỌC QUỐC GIA**
  
**TÀI LIỆU PHỤC VỤ THAM KHẢO NỘI BỘ**

cơ vuông gan chân và các cơ giun, ngoài ra còn có thể kể thêm gân cơ gấp các ngón chân dài và gân cơ gấp ngón chân cái dài; 3) lớp cơ sâu gồm cơ gấp ngón cái ngắn, cơ khép ngón cái và cơ gấp ngón út ngắn; 4) lớp cơ gian cốt gồm các cơ gian cốt gan chân và các cơ gian cốt mu chân.

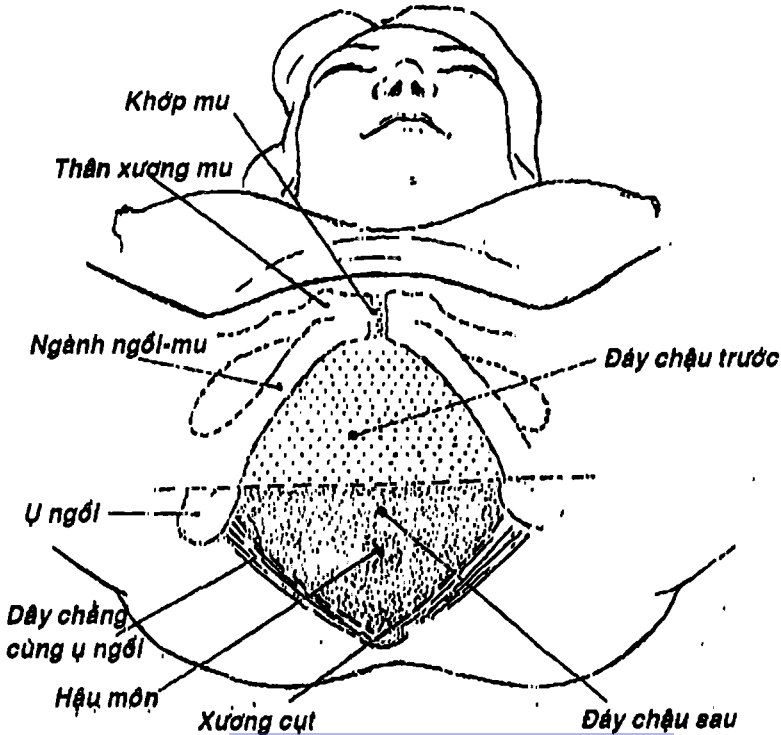
4.2. Cơ ở mu chân: (Hình 4.28) ở mu chân chỉ có một cơ nội tại là cơ duỗi các ngón chân ngắn bám từ xương gót đến 4 ngón chân, ngoài ra còn có các gân ngoại lai từ vùng cẳng chân trước đến bám vào mu chân như gân cơ chày trước, gân duỗi ngón cái dài, gân duỗi các ngón chân dài và gân cơ mác ba.



Hình 4.29: Các cơ gan chân

# ĐÁY CHẬU

1. CÁC CƠ CỦA CHẬU HÔNG: có thể chia thành hai nhóm: 1) nhóm cơ chính thức của chậu gồm *cơ nâng hậu môn* và *cơ cụt* (Hình 4.36) hai cơ này cùng với các cơ bên đối diện tạo thành một tấm cơ võng lót mặt trên thành dưới ổ bụng gọi là *hoành chậu* có chức năng nâng đỡ các tạng trong ổ bụng và chậu, làm tăng áp ổ bụng, góp phần kiểm soát tiểu tiện và đại tiện, ngoài ra, ở phụ nữ nó còn có tác dụng hướng dẫn đầu thai nhi lúc sanh, 2) nhóm cơ của chi dưới có nguyên ủy từ chậu là *cơ bịt trong* và *cơ hình lê*.



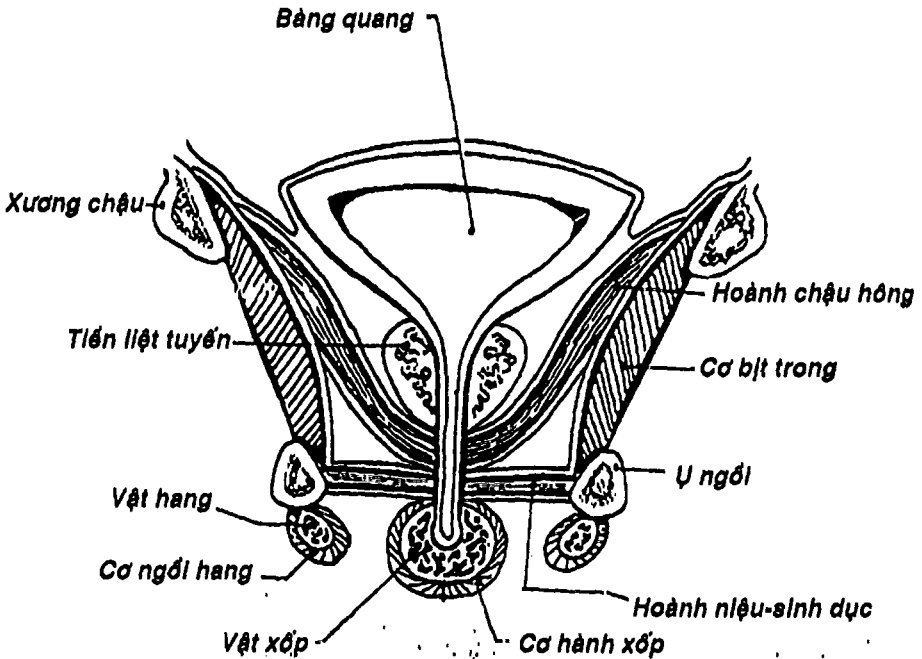
Hình 4.30: Phân vùng đáy chậu



HUBT

## 2. CÁC CƠ CỦA ĐÁY CHẬU

2.1. **Khái niệm về đáy chậu:** *đáy chậu* (Hình 4.30) là thành dưới của ổ bụng, giới hạn ở trên là *hoành chậu*, phía trước là *khớp mu*, phía sau là *đỉnh của xương cụt*, hai bên là *ngành ngồi mu*, *ụ ngồi* và *dây chằng cùng - ụ ngồi*. Đáy chậu lại được chia bởi một đường thẳng đi qua hai ụ ngồi thành: 1) *tam giác niệu dục* hay còn gọi là *đáy chậu trước* vì ở đây có các thành phần của hệ tiết niệu (niệu đạo) và sinh dục (niệu đạo ở nam, âm đạo và niệu đạo ở nữ) đi qua hoặc định vị (cơ quan sinh dục ngoài), và 2) *tam giác hậu môn* còn gọi là *đáy chậu sau* vì chứa đựng ống hậu môn và hậu môn.



Hình 4.31: Thiết đồ đứng ngang qua hoành niệu-sinh dục nam



## 2.2. Các cơ của tam giác niệu dục: xếp thành hai nhóm:

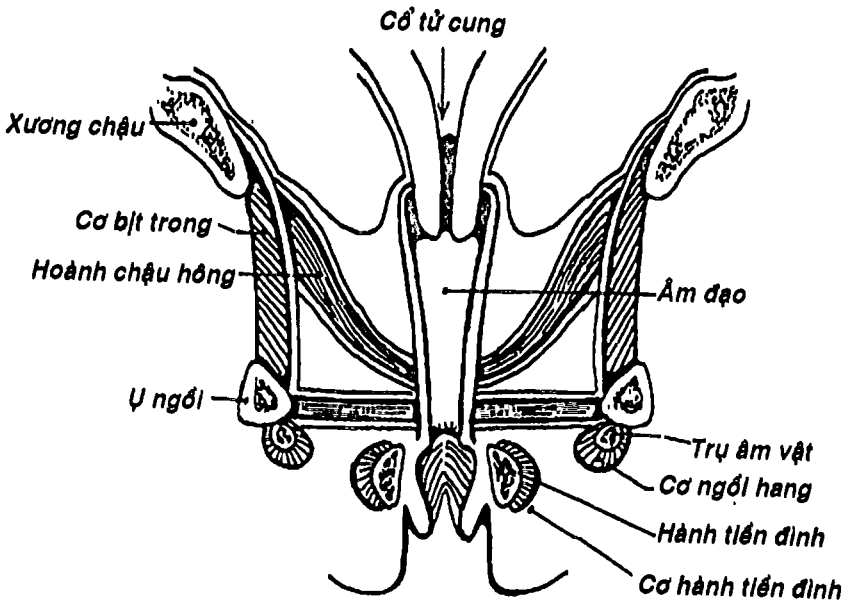
1) nhóm nông (Hình 4.31, 4.32, 4.34, 4.35) nằm trong *khoang đáy chậu nông* được giới hạn ở nông là da và *mạc đáy chậu nông*, giới hạn ở sâu là *mạc hoành niệu dục dưới*. Chúng gồm: a) *cơ ngang đáy chậu nông* (bám từ ụ ngồi đến trung tâm gân đáy chậu), b) *cơ hành xóp* (bám từ trung tâm gân đáy chậu rồi bao quanh hành xóp ở nam hoặc tách đôi để ôm quanh hành tiền đình ở nữ); c) *cơ ngồi hang* (bám từ ụ ngồi rồi bao quanh trụ vật hang ở nam hoặc trụ âm vật ở nữ). Hai cơ sau, có tác dụng làm cương các tạng cương; 2) nhóm sâu nằm trong *khoang đáy chậu sâu* với giới hạn dưới là *mạc hoành niệu - dục dưới* và giới hạn trên là *mạc hoành niệu - dục trên*. Chúng gồm: a) *cơ ngang đáy chậu sâu* bám từ mặt trong ngành ngồi mu đến trung tâm gân và đường giữa (ở nam) hoặc bám vào thành bên âm đạo (ở nữ); b) *cơ thất niệu đạo* bám từ mặt trong ngành ngồi-mu, bọc quanh niệu đạo hòa cùng cơ bên đối diện. Hai cơ nhóm sâu này tạo thành một tấm cơ gọi là *hoành niệu dục*.

## 2.3. Cơ của tam giác hậu môn: (Hình 4.33, 4.34, 4.35) gồm:

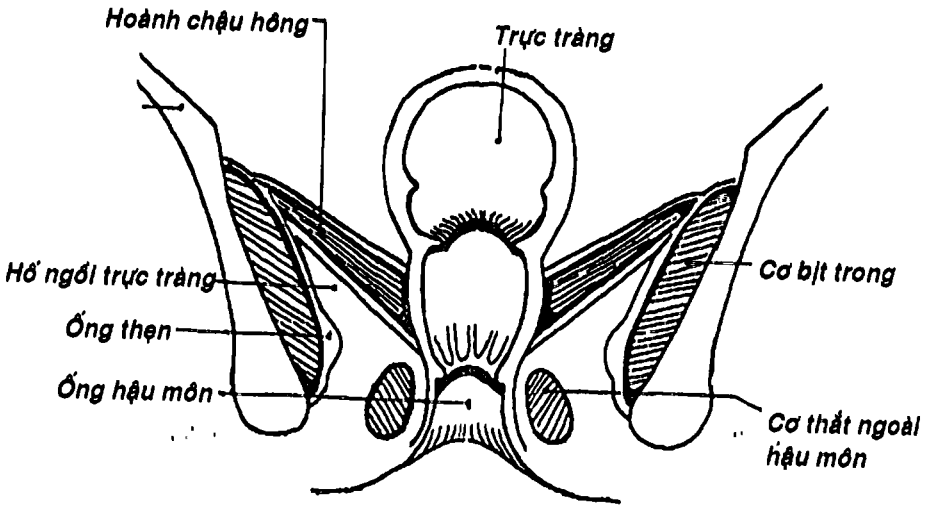
a) *cơ thất ngoài hậu môn* là cơ vân bao quanh ống hậu môn, phía trước bám vào trung tâm gân, phía sau bám vào xương cụt và dây chằng hậu môn - cụt; b) cơ nhẵn da hậu môn rất rời rạc bám vào da quanh hậu môn; c) cơ thất trong thuộc thành ống hậu môn. Nằm sau hơn các cơ riêng của tam giác hậu môn là hoành chậu.

*Hố ngồi - trực tràng* (Hình 4.33) là một khoang nằm hai bên ống hậu môn, được giới hạn phía trên trong bởi hoành chậu và cơ thất ngoài hậu môn, phía ngoài bởi ụ ngồi, cơ và mạc bịt trong và phía dưới là da và mạc nông. Phía trước hố ngồi trực tràng thông với hai góc bên nằm giữa hoành chậu và hoành niệu dục.



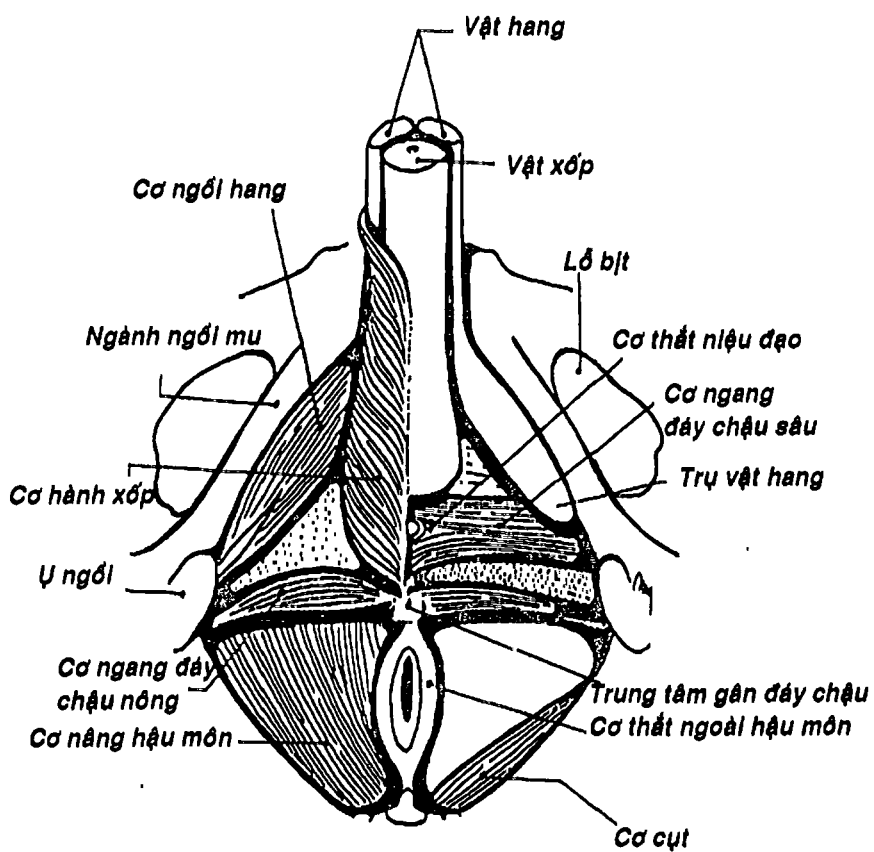


Hình 4.32: Thiết đồ ngang qua hoành niệu dục nữ



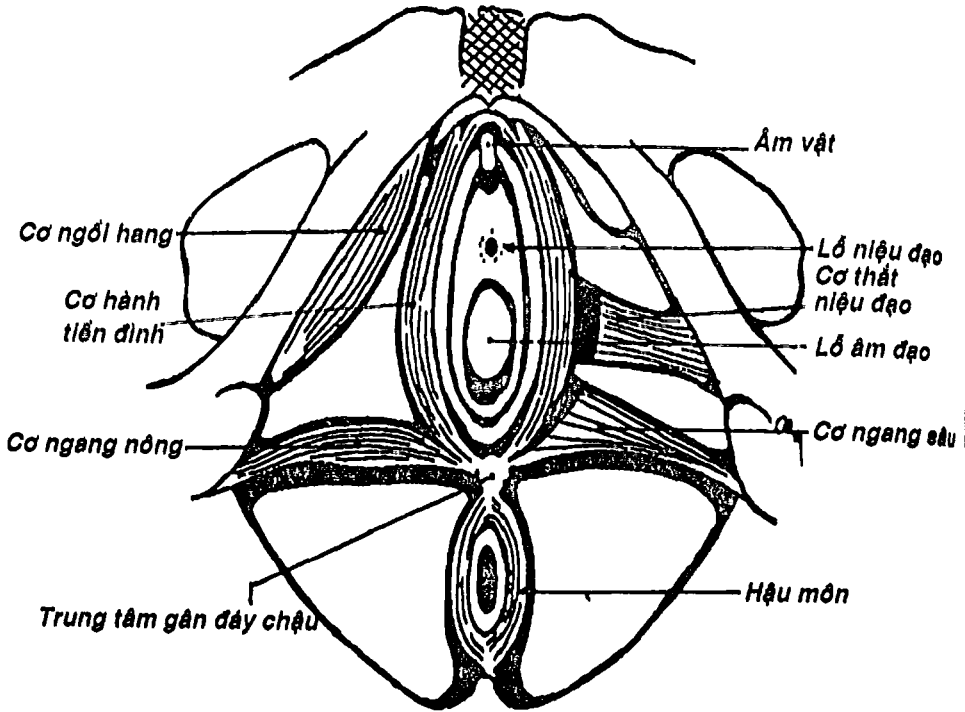
Hình 4.33: Hố ngồi trực tràng và hoành chậu hông

2.4. Trung tâm gân đáy chậu: (Hình 4.34, 4.35) Một phần lớn các thành phần cơ và mạc của vùng đáy chậu bám vào một nút gân nằm ở trung tâm của đáy chậu gọi là *trung tâm gân đáy chậu*. Nút gân này có vai trò rất quan trọng trong việc duy trì cấu trúc và độ bền vững của đáy chậu. Chính vì vậy, để tránh tổn thương nút này, người ta thường làm thủ thuật cắt âm hộ trong khi sinh nhất là sinh con so.

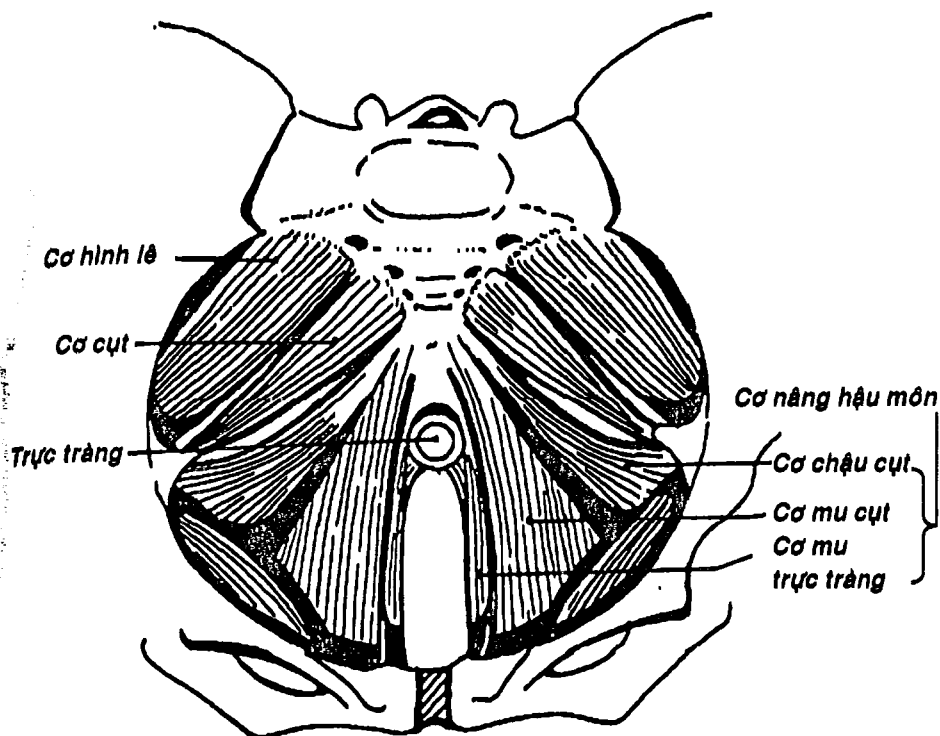


Hình 3.34: Cơ đáy chậu nam


  
**THƯ VIỆN**  
**HUBT**  
 TÀI LIỆU PHỤC VỤ THAM KHẢO NỘI BỘ



Hình 4.35: Các cơ đáy chậu nữ



Hình 4.36: Hoàn chậu hông (nhìn từ trên)

## CÂU HỎI TRẮC NGHIỆM

1/ "Cơ ngực lớn" được đặt tên dựa theo:

- hình dáng của cơ.
- vị trí của cơ.
- hướng của thớ cơ.
- chức năng của cơ.
- số đầu bám của cơ.



2/ Chỗ bám đầu và chỗ bám cuối của cơ vào hai xương khác nhau gọi là:

- a) đầu trên và đầu dưới.
- b) đầu xa và đầu gần.
- c) đầu thịt và đầu gân.
- d) đầu cố định và đầu di động.
- e) nguyên ủy và bám tận.

3/ Cấu trúc nào sau đây thuộc về mạc:

- a) gân.
- b) vách gian cơ.
- c) bao hoạt dịch gân.
- d) túi hoạt dịch.
- e) mạc giữ gân.

4/ Các cơ bám da mặt:

- a) có bám tận vào da mặt.
- b) do thần kinh hàm dưới chi phối.
- c) có tác dụng kéo mặt sang bên đối diện.
- d) a và c.
- e) a, b và c.

5/ Cơ trên sọ gồm:

- a) cơ chẩm trán và mạc trên sọ.
- b) hai cơ thái dương - đỉnh và cơ trán.
- c) cơ trán và cơ thẳng đầu sau.
- d) hai cơ thái dương - đỉnh.
- e) a và d.

6/ Cơ nào sau đây thuộc nhóm cơ mắt:

- a) cơ cau mày.
- b) cơ hạ mày.
- c) cơ nâng mí trên.
- d) a và b.
- e) a, b và c.



7/ Cơ nào sau đây **KHÔNG** thuộc nhóm cơ ở miệng:

- a) cơ cằm.
- b) cơ ngang cằm.
- c) cơ cười.
- d) cơ mảnh khảnh.
- e) cơ mút.

8/ Các cơ nhai:

- a) đều có nguyên ủy ở xương hàm trên và bám tận vào xương hàm dưới.
- b) có vai trò chủ yếu trong động tác nhai.
- c) được vận động bởi thần kinh hàm trên.
- d) a và b.
- e) a, b và c.

9/ Câu nhân quả, chọn:

- a) Nếu A đúng, B đúng và có liên quan nhân quả.
- b) Nếu A đúng, B đúng nhưng không liên quan nhân quả.
- c) Nếu A đúng, B sai.
- d) Nếu A sai, B đúng.
- e) Nếu A sai, B sai.

A. Khi bị liệt thần kinh mặt, bệnh nhân không thể thực hiện động tác nhai, vì:

B. Các cơ nhai do các nhánh của thần kinh mặt vận động.

10/ Cơ nào sau đây **KHÔNG** thuộc nhóm cơ nhai:

- a) cơ thái dương đỉnh.
- b) cơ cắn.
- c) cơ chân bướm trong.
- d) cơ chân bướm ngoài.
- e) cơ thái dương.



11/ Cơ cắn bám từ cung gò má đến mặt ngoài góc hàm, nên sẽ làm động tác:

- a) nâng hàm dưới lên.
- b) kéo hàm dưới ra sau.
- c) đưa hàm dưới ra trước.
- d) hạ hàm dưới xuống.
- e) hạ cung gò má.

12/ Cơ ức - đòn - chũm được xếp vào nhóm:

- a) cơ trước cột sống.
- b) cơ cổ bên.
- c) cơ bên cột sống.
- d) cơ dựng gai.
- e) cơ lưng gáy.

13/ Nói về các cơ trên móng, câu nào sau đây đúng nhất:

- a) bám tận vào các xương đầu mặt.
- b) có tác dụng kéo xương móng lên trên và ra trước.
- c) có tác dụng nâng xương móng, sàn miệng và đẩy lưỡi lên khi nuốt.
- d) có tác dụng kéo xương móng ra sau và vào trong.
- e) a và c.

14/ Cơ nào sau đây KHÔNG thuộc các cơ trên móng:

- a) cơ trâm móng.
- b) cơ hàm móng.
- c) cơ móng lưỡi.
- d) cơ hai thân.
- e) cơ cầm móng.

15/ Cơ ức giáp thuộc nhóm:

- a) cơ trên móng.
- b) cơ dưới móng.
- c) cơ cổ bên.
- d) cơ trước cột sống.
- e) cơ bên cột sống.





16/ Cơ nào sau đây được xếp vào nhóm các cơ dưới móng:

- a) cơ giáp móng.
- b) cơ vai móng.
- c) cơ cầm móng.
- \*d) a và b.
- e) a, b và c.

17/ Câu nhân quả, chọn:

- a) Nếu A đúng, B đúng và có liên quan nhân quả.
- b) Nếu A đúng, B đúng nhưng không liên quan nhân quả.
- c) Nếu A đúng, B sai.
- d) Nếu A sai, B đúng.
- e) Nếu A sai, B sai.

A. Các cơ trước cột sống có chức năng chung là gấp và xoay cột sống cổ, vì:

B. Các cơ trước cột sống nằm chủ yếu phía trước cột sống cổ và bám tận vào mặt dưới xương chẩm.

\*8/ Các cơ dưới đây đều là cơ trước cột sống, NGOẠI TRỪ:

- a) cơ dài đầu.
- b) cơ dài cổ.
- c) cơ chéo đầu trên.
- d) cơ thẳng đầu trước.
- e) cơ thẳng đầu bên (ngoài).

19/ Cơ nào sau đây thuộc nhóm các cơ bên cột sống:

- a) cơ bậc thang trước.
- b) cơ thang.
- c) cơ nâng vai.
- d) a và b.
- e) a và c.



20/ Lớp thứ nhất của các cơ nông của cơ lưng gáy là:

- a) cơ trên gai và cơ dưới gai.
- b) cơ trám lớn và cơ trám bé.
- c) cơ thang và cơ nâng vai.
- d) cơ thang và cơ lưng rộng.
- e) cơ răng sau trên và cơ răng sau dưới.

21/ Các cơ sâu của cơ lưng gáy xếp thành:

- a) hai lớp.
- b) ba lớp.
- c) bốn lớp.
- d) năm lớp.
- e) sáu lớp.

22/ Câu nhân quả, chọn:

- a) Nếu A đúng, B đúng và có liên quan nhân quả.
- b) Nếu A đúng, B đúng nhưng không liên quan nhân quả.
- c) Nếu A đúng, B sai.
- d) Nếu A sai, B đúng.
- e) Nếu A sai, B sai.

A. Các cơ gian sườn là các cơ tham gia chức năng hô hấp, vì:

B. Các cơ gian sườn bám từ bờ dưới xương sườn trên đến bờ trên xương sườn dưới.

23/ Trong các cơ thành bụng trước bên, cơ có hướng các thớ cơ chạy xuống dưới và ra trước là:

- a) cơ thẳng bụng.
- b) cơ chéo bụng ngoài.
- c) cơ chéo bụng trong.
- d) cơ tháp.
- e) cơ ngang bụng.

24/ Liềm bẹn được tạo thành do sự dính của bờ dưới các cơ:

- a) cơ chéo bụng ngoài và cơ chéo bụng trong.
- b) cơ chéo bụng ngoài và cơ thẳng bụng.
- c) cơ chéo bụng trong và cơ thẳng bụng.
- d) cơ chéo bụng trong và cơ ngang bụng.
- e) cơ ngang bụng và cơ thẳng bụng.

2 câu tiếp sau đây là câu nhân quả, chọn:

- a) Nếu A đúng, B đúng và có liên quan nhân quả.
- b) Nếu A đúng, B đúng nhưng không liên quan nhân quả.
- c) Nếu A đúng, B sai
- d) Nếu A sai, B đúng
- e) Nếu A sai, B sai

25/

A. Phần ngoài của thành bụng trước bên dù không dày nhưng khá vững chắc, nhờ:

B. Các cơ rộng bụng ở phần này có thể xếp theo nhiều hướng đan chéo nhau và trợ lực cho nhau.

26/

A. Ống bẹn là nơi thường xảy ra thoát vị, nhất là ở nam giới vì:

B. Thành sau của ống bẹn là một điểm yếu của thành bụng do chỉ được cấu tạo chủ yếu bởi mạc ngang và phúc mạc.

27/ Cơ nào sau đây KHÔNG thuộc các cơ thành bụng sau:

- a) cơ thắt lưng lớn.
- b) cơ chậu.
- c) cơ thắt lưng bé.
- d) cơ lưng rộng.
- e) cơ vuông thắt lưng.



28/ Nói về cơ hoành, thông tin nào sau đây SAI:

- a) là một tấm cơ rộng và dẹt phân cách giữa lồng ngực và ổ bụng.
- b) đóng vai trò quan trọng chủ yếu trong động tác hô hấp.
- c) cơ có hình vòm đôi mà mặt lõm hướng về phía ngực.
- d) phần chu vi của cơ hoành bám quanh các xương lồng ngực và cột sống là cơ.
- e) có phần trung tâm là gân cho nên có thể xem cơ hoành là tập hợp của nhiều cơ nhị thân.

29/ Câu nhân quả, chọn:

- a) Nếu A đúng, B đúng và có liên quan nhân quả.
- b) Nếu A đúng, B đúng nhưng không liên quan nhân quả.
- c) Nếu A đúng, B sai.
- d) Nếu A sai, B đúng.
- e) Nếu A sai, B sai.

A. Cơ hoành là một cơ hô hấp chủ yếu, vì:

B. Cơ hoành là một tấm gân - cơ nâng đỡ cho hai phổi.

30/ Thành sau của ống bẹn được cấu tạo chủ yếu bởi:

- a) cơ chéo bụng trong.
- b) cơ ngang bụng.
- c) liềm bẹn.
- d) cơ chéo bụng ngoài.
- e) mạc ngang.

31/ Đi qua ống bẹn có:

- a) tĩnh mạch.
- b) dây chằng trở tử cung.
- c) dây chằng bẹn.
- d) a và b.
- e) a và c.



THƯ VIỆN  
HUBT

TÀI LIỆU PHỤC VỤ THAM KHẢO NỘI BỘ

32/ Cơ nào sau đây KHÔNG thuộc nhóm cơ nối chi trên với cột sống:

- a) cơ lưng rộng.
- b) cơ đên-ta.
- c) cơ trám.
- d) cơ nâng vai.
- e) cơ thang.

33/ Cơ ngực lớn KHÔNG bám vào cấu trúc nào sau đây:

- a) xương ức.
- b) các sụn sườn.
- c) xương đòn.
- d) mỏm quạ.
- e) bao cơ thẳng bụng.

34/ Cơ ngực bé:

- a) nằm trước cơ ngực lớn.
- b) có nguyên ủy từ các xương sườn 3, 4, 5.
- c) có bám tận vào đầu trên xương cánh tay.
- d) a và b.
- e) b và c.

35/ Câu nhân quả, chọn:

- a) Nếu A đúng, B đúng và có liên quan nhân quả.
- b) Nếu A đúng, B đúng nhưng không liên quan nhân quả.
- c) Nếu A đúng, B sai.
- d) Nếu A sai, B đúng.
- e) Nếu A sai, B sai.

A. Cơ răng trước được xếp vào nhóm các cơ nối chi trên với lồng ngực, vì:

B. Cơ răng trước bám từ mặt ngoài lồng ngực đến bờ trong xương vai.



THƯ VIỆN  
HUBT

TÀI LIỆU PHỤC VỤ THAM KHẢO NỘI BỘ

**36/ Cơ nào sau đây của vai bám vào mặt trước xương vai:**

- a) cơ trên gai.
- b) cơ dưới gai.
- c) cơ dưới vai.
- d) cơ tròn lớn.
- e) cơ tròn bé.

**37/ Các cơ vùng ngực và vai quay quanh rãnh một khoang hình tháp gọi là:**

- a) hố dưới vai.
- b) hố nách.
- c) hố trên đòn.
- d) hố trên gai.
- e) hố dưới gai.

**38/ Cơ cánh tay:**

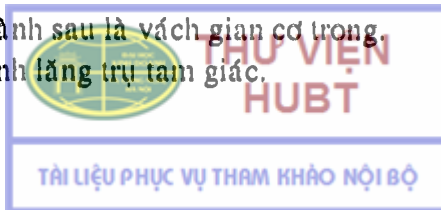
- a) bám từ nửa dưới xương cánh tay đến lõi củ quay.
- b) nằm trước cơ nhị đầu cánh tay.
- c) có động tác gấp cẳng tay.
- d) a và b.
- e) a, b và c.

**39/ Cơ tam đầu cánh tay bám từ xương vai, mặt sau xương cánh tay đến mỏm khuỷu xương trụ nên có chức năng:**

- a) gấp cẳng tay.
- b) sấp cẳng tay.
- c) duỗi cẳng tay.
- d) ngửa cẳng tay.
- e) nửa sấp cẳng tay.

**40/ Ổng cánh tay:**

- a) có thành trước được tạo thành phần bởi các cơ vùng cánh tay trước.
- b) có thành sau là vách gian cơ trong.
- c) có hình lăng trụ tam giác.



- d) chứa nhiều thành phần mạch máu và thần kinh nên còn gọi là *khoang thần kinh – mạch*.
- e) a, b, c, d đều đúng.

41/ Vùng cẳng tay trước gồm:

- a) 8 cơ gấp và sấp, xếp thành 3 lớp.  
b) 7 cơ duỗi và ngửa, xếp thành 2 nhóm.  
c) 12 cơ gấp và sấp, xếp thành 2 lớp.  
d) 8 cơ gấp và ngửa, xếp thành 3 lớp.  
e) 7 cơ duỗi và sấp, xếp thành 2 nhóm.

42/ Cơ nào sau đây KHÔNG thuộc lớp nông của vùng cẳng tay trước:

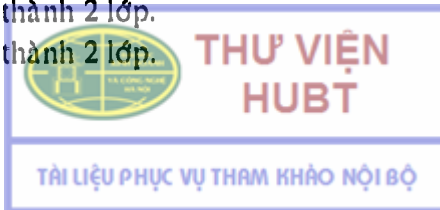- a) cơ sấp tròn.  
b) cơ gan tay dài.  
c) cơ gấp các ngón nông.  
d) cơ gấp cổ tay quay.  
e) cơ gấp cổ tay trụ.

43/ Hố khuỷu:

- a) là một hõm nằm sau khớp khuỷu.  
b) là một vùng hình tam giác có cạnh trên là đường nối hai mỏm trên lồi cầu xương cánh tay, cạnh ngoài là cơ gấp cổ tay quay, cạnh trong là cơ gấp cổ tay trụ.  
c) là một vùng nằm sau trong khớp khuỷu để thần kinh trụ đi qua.  
d) có động mạch cánh tay sâu, tĩnh mạch nền và thần kinh trụ đi qua.  
e) a, b, c, d đều sai.

44/ Vùng cẳng tay sau có:

- a) 7 cơ, xếp thành 2 nhóm.  
b) 12 cơ, xếp thành 2 nhóm: ngoài và sau.  
c) 5 cơ, xếp thành 2 lớp.  
d) 20 cơ, xếp thành 2 lớp.  
e) 12 cơ, xếp thành 2 lớp.



45/ Vùng cẳng tay sau gồm:

- a) các cơ duỗi và ngửa.
- b) các cơ gấp và ngửa.
- c) các cơ gấp và sấp.
- d) các cơ duỗi và dạng.
- e) các cơ duỗi và sấp.

46/ Cơ nào sau đây thuộc nhóm ngoài lớp nông vùng cẳng tay sau:

- a) cơ khuỷu.
- b) cơ duỗi các ngón.
- c) cơ duỗi cổ tay quay ngấn.
- d) cơ duỗi ngón út.
- e) cơ duỗi ngón cái dài.

47/ Liên quan đến các cơ của bàn tay, thông tin nào sau đây SAI:

- a) các cơ của bàn tay sấp xếp thành 3 nhóm chính.
- b) các cơ mô út gồm 4 cơ bám từ các xương cổ tay đến ngón út và gan tay.
- c) các cơ mô cái cũng gồm 4 cơ bám từ các xương cổ tay đến xương đốt ngón cái hoặc xương đốt bàn I.
- d) nhóm các cơ gian cốt và cơ giun gồm 12 cơ thuộc hai loại.
- e) các cơ gian cốt và cơ giun thực hiện một động tác đặc biệt là gấp đốt gần nhưng duỗi đốt giữa và đốt xa.

48/ Cơ nào sau đây KHÔNG thuộc nhóm cơ đùi trong:

- a) cơ lược.
- b) cơ thon.
- c) cơ may.
- d) cơ khép ngắn.
- e) cơ khép dài.

49/ Nói về cơ tứ đầu đùi, câu nào sau đây SAI:

- a) có 4 đầu bám nguyên ủy.
- b) tất cả các nguyên ủy đều bám vào xương đùi.



- c) tập trung thành gân bánh chè bám vào xương bánh chè.
- d) gân bánh chè sau khi vượt qua xương bánh chè thì trở thành dây chằng bánh chè.
- e) là một cơ duỗi cẳng chân.

50/ Các cơ đùi trước bám từ xương chậu và xương đùi đến đầu trên xương chày nên có tác dụng:

- a) gấp đùi, duỗi cẳng chân.
- b) gấp đùi, gấp cẳng chân.
- c) duỗi đùi, gấp cẳng chân.
- d) duỗi đùi, duỗi cẳng chân.
- e) một tác dụng khác.

51/ Nói về các cơ vùng mông, thông tin nào sau đây SAI:

- a) phần lớn các cơ bám từ khung chậu đến mấu chuyển nhỏ.
- b) thực hiện được động tác xoay đùi.
- c) gồm 10 cơ xếp thành 3 lớp.
- d) lớp nông gồm cơ mông lớn và cơ căng mạc đùi.
- e) lớp giữa gồm cơ mông nhỡ và cơ hình lê.

52/ Cơ vuông đùi thuộc về:

- a) các cơ đùi trong.
- b) các cơ mông.
- c) các cơ đùi trước.
- d) các cơ đùi sau.
- e) một nhóm cơ khác.

53/ Hố khoeo:

- a) là một khoang hình tam giác nằm sau khớp gối.
- b) có cạnh trên trong là cơ nhị đầu đùi.
- c) có cạnh trên ngoài là cơ bán màng và bán gân.
- d) có hai cạnh dưới là hai đầu cơ bụng chân.
- e) a, b, c, d đều đúng.



**54/ Đi qua hố kheo có:**

- a) các mạch máu đùi.
- b) thần kinh kheo.
- c) tĩnh mạch hiển lớn.
- d) b và c.
- e) a, b, c, d đều sai.

**55/ Các cơ cẳng chân được chia thành:**

- a) 2 nhóm: trước và sau.
- b) 3 nhóm: trước, ngoài và sau.
- c) 2 nhóm: ngoài và sau.
- d) 3 nhóm: trong, ngoài và sau.
- e) 2 nhóm: trong và sau.

**56/ Các cơ sau đây đều thuộc vùng cẳng chân trước, NGOẠI TRỪ:**


- a) cơ chày trước.
- b) cơ chày sau.
- c) cơ duỗi ngón cái dài.
- d) cơ duỗi các ngón chân dài.
- e) cơ gác ba.

**57/ Cơ gan chân thuộc nhóm:**

- a) nhóm cơ cẳng chân trước.
- b) nhóm cơ cẳng chân ngoài.
- c) lớp nông cơ cẳng chân sau.
- d) nhóm cơ gan chân.
- e) lớp sâu cơ cẳng chân sau.

**58/ Cơ nào sau đây là cơ nội tại của mu chân:**

- a) cơ gấp ngắn các ngón chân.
- b) cơ gấp các ngón chân dài.
- c) cơ gấp ngón cái dài.
- d) cơ duỗi các ngón chân ngắn.
- e) cơ duỗi ngón cái dài.



59/ Các cơ gan chân được xếp thành:

- a) 4 lớp.
- b) 4 ô.
- c) 3 lớp.
- d) 2 lớp.
- e) 2 ô.

60/ Lớp sâu nhất của các cơ gan chân gồm các cơ:

- a) cơ dạng ngón cái và cơ dạng ngón út.
- b) cơ vuông gan chân và các cơ giun.
- c) cơ gấp ngón cái ngắn và cơ gấp ngón út ngắn.
- d) cơ gian cốt gan chân và cơ gian cốt mu chân.
- e) cơ gan chân và cơ vuông gan chân.

61/ Hoàn chỉnh hông được tạo nên bởi:

- a) cơ nâng hậu môn và cơ ngang đáy chậu sâu.
- b) cơ nâng hậu môn và cơ ngang đáy chậu nông.
- c) cơ hình lê và cơ thắt ngoài hậu môn.
- d) cơ cụt và cơ nâng hậu môn.
- e) cơ bịt trong và cơ nâng hậu môn.

62/ Cơ nào sau đây thuộc khoang đáy chậu sâu:

- a) cơ hành xoắn.
- b) cơ ngồi hang.
- c) cơ thắt ngoài hậu môn.
- d) cơ thắt niệu đạo.
- e) cơ nhăn da hậu môn.

63/ Câu nhân quả, chọn:

- a) Nếu A đúng, B đúng và có liên quan nhân quả.
- b) Nếu A đúng, B đúng nhưng không liên quan nhân quả.
- c) Nếu A đúng, B sai.
- d) Nếu A sai, B đúng.
- e) Nếu A sai, B sai.



A. Người ta thường làm thủ thuật cắt âm hộ khi sinh nhất là sinh con so, vì:

B. Thủ thuật cắt âm hộ giúp tránh làm tổn thương cơ ngang đáy chậu sâu.

## ĐÁP ÁN TRẮC NGHIỆM

1/ b	2/ e	3/ b	4/ a	5/ e
6/ d	7/ d	8/ b	9/ e	10/ a
11/ a	12/ b	13/ c	14/ c	15/ b
16/ d	17/ a	18/ c	19/ a	20/ d
21/ c	22/ a	23/ b	24/ d	25/ a
26/ a	27/ d	28/ c	29/ b	30/ e
31/ d	32/ b	33/ d	34/ b	35/ a
36/ c	37/ b	38/ c	39/ c	40/ e
41/ a	42/ c	43/ e	44/ e	45/ a
46/ c	47/ d	48/ c	49/ b	50/ a
51/ a	52/ b	53/ d	54/ a	55/ b
56/ b	57/ c	58/ d	59/ a	60/ d
61/ d	62/ d	63/ c		



# CHƯƠNG V

## HỆ THẦN KINH

GS. Nguyễn Quang Quyền

BS. Phạm Đăng Diệu

### MỤC TIÊU LÝ THUYẾT

- 1) Vẽ được sơ đồ một cung phần xạ đơn giản.
- 2) Nêu được các thành phần của hệ thần kinh và chức năng của chúng.
- 3) Mô tả được hình thể ngoài và hình thể trong của tủy gai.
- 4) Mô tả hình thể ngoài của trám não (hành, cầu, tiểu não và não thất bốn) và trung não.
- 5) Kể tên các nhân xám của các thần kinh sọ ở hành, cầu và trung não.
- 6) Nêu được sơ lược cấu tạo và chức năng của đồi thị.
- 7) Kể tên các thành phần của các vùng trên, sau đồi, dưới đồi và vùng hạ đồi.
- 8) Mô tả sơ lược các thành của não thất ba.
- 9) Kể tên các rãnh, các thùy của mặt trên ngoài, mặt trong và mặt dưới của bán cầu đại não.
- 10) Mô tả sơ lược hình thể trong của đoạn não.
- 11) Mô tả sơ lược hình thể của não thất bên.
- 12) Mô tả sơ lược các phần của thần kinh giao cảm và đối giao cảm.
- 13) Mô tả sơ lược các lớp màng não tủy và sự lưu thông của dịch não tủy.
- 14) Kể tên và sự chi phối của 12 đôi thần kinh sọ.
- 15) Mô tả sơ lược cấu tạo của đám rối cổ.



THƯ VIỆN  
HUBT

TÀI LIỆU PHỤC VỤ THAM KHẢO NỘI BỘ

- 16) Mô tả nguyên ủy, đường đi, tận cùng và chi phối của 5 ngành tận chính của đám rối thần kinh cánh tay (thần kinh quay, nách, trụ, giữa, cơ bì).
- 17) Mô tả nguyên ủy, đường đi, tận cùng và chi phối của thần kinh đùi, thần kinh bịt và thần kinh gối.

## MỤC TIÊU THỰC TẬP

- 1) Chỉ được trên não thật, mô hình, tranh vẽ những chi tiết của não và tủy đã học ở phần lý thuyết.
- 2) Chỉ được trên xác, mô hình, tranh vẽ các dây thần kinh ngoại biên (sọ, chi trên, chi dưới, gian sườn) và các hạch giao cảm cạnh sống.

## ĐẠI CƯƠNG

Nhiệm vụ của hệ thần kinh là tiếp nhận những thông tin về những sự thay đổi của ngoại môi trường và nội môi trường để khởi phát và điều hòa những đáp ứng của cơ thể một cách thích đáng với những thay đổi đó theo nguyên tắc phản xạ. Hệ thần kinh có nguồn gốc từ lá thai ngoài (ngoại bì) do một tấm thần kinh ở dọc lưng phôi lõm xuống rồi cuộn thành ống thần kinh (Hình 5.4).

### 1. TẾ BÀO THẦN KINH

Hệ thần kinh được cấu tạo chủ yếu bởi các *tế bào thần kinh (neuron)*. Đây là những tế bào biệt hóa cao có đặc điểm cơ bản là kích ứng và dẫn truyền. Mỗi neuron gồm có một thân tế bào và hai loại nhánh là *nhánh cành* (dẫn truyền xung động về thân neuron) và *nhánh trục* (dẫn truyền xung động từ thân neuron ra) (Hình 5.1 và 5.2). Nhánh trục thường có *bao myelin* màu trắng. Bên cạnh các neuron còn có các *tế bào thần kinh đệm* làm nhiệm vụ

vụ chống đỡ, bảo vệ và dinh dưỡng và các tế bào thần kinh tuyến làm nhiệm vụ nội tiết.

Tập hợp của rất nhiều thân neuron và các nhánh không có bao myelin có màu sẫm hơn gọi là *chất xám*. Nhiều sợi trục của neuron có bao myelin hợp thành một phần của thần kinh có màu sáng hơn gọi là *chất trắng*.

## 2. CUNG PHẢN XẠ VÀ CÁC ĐƯỜNG DẪN TRUYỀN THẦN KINH

Hoạt động của hệ thần kinh theo nguyên tắc phản xạ thực hiện nhờ các cung phản xạ và các đường dẫn truyền. Cung phản xạ đơn giản bao gồm 3 neuron nối tiếp nhau (Hình 5.3): neuron cảm giác nhận kích thích từ môi trường, neuron liên hợp nối neuron cảm giác với neuron vận động, neuron vận động dẫn truyền xung động vận động đến các cơ quan đáp ứng (cơ, tuyến...). Các đường dẫn truyền thần kinh (cảm giác, vận động) cần nhiều neuron hơn vì phải lên tận các tầng não hoặc vỏ não.

## 3. SỰ PHÁT TRIỂN PHÔI THAI HỆ THẦN KINH

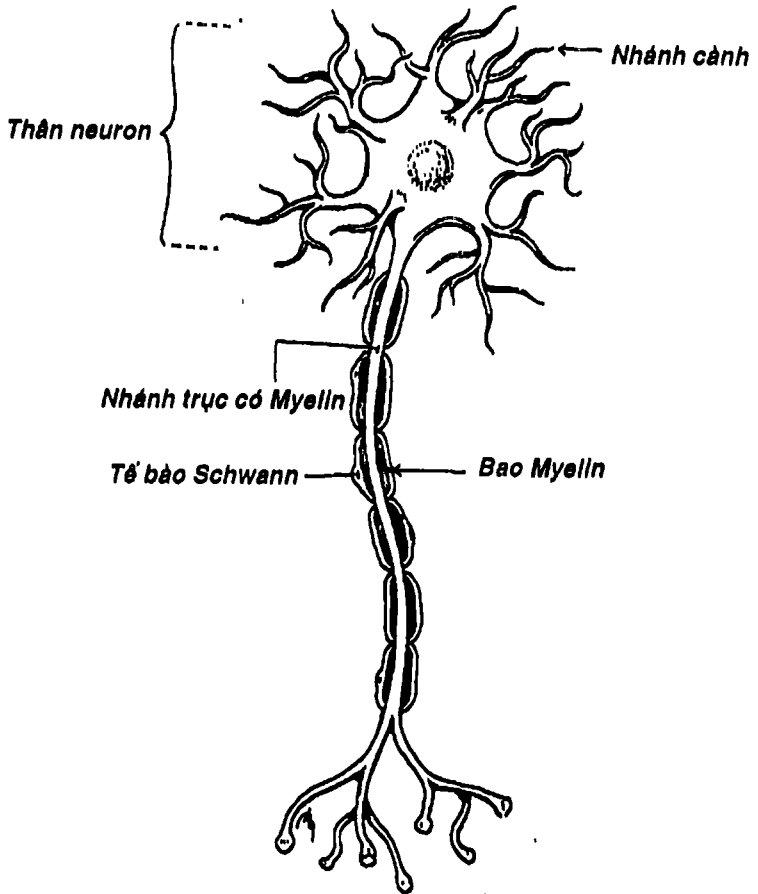
Hệ thần kinh có nguồn gốc từ lá thai ngoài, ở giai đoạn đầu của phôi, tấm thần kinh xuất hiện ở dọc phần giữa lưng phôi, sau đó lõm xuống thành máng và cuối cùng hai bờ máng gắn lại thành ống thần kinh. Phần trước của ống thần kinh phình ra thành 3 bọng não trước, giữa và sau phát triển rất mạnh thành não bộ sau này. Phần còn lại ít thay đổi để tạo thành tủy gai (Hình 5.4 và 5.5).

## 4. CÁC PHẦN CỦA HỆ THẦN KINH

Hệ thần kinh gồm: *hệ thần kinh trung ương* tập trung thành khối (có nhiệm vụ phân tích các hưng phấn thần kinh), *hệ thần kinh ngoại biên* (chủ yếu làm nhiệm vụ dẫn truyền). Về chức



phần, người ta có thể chia hệ thần kinh làm *thần kinh thân thể* và *thần kinh tạng* còn gọi là *hệ thần kinh tự chủ* (chi phối cho các tạng, tuyến và mạch máu). Bên cạnh đó còn có các cấu trúc phụ thuộc của hệ thần kinh như các màng não, mạch não và hệ thống dịch não tủy.



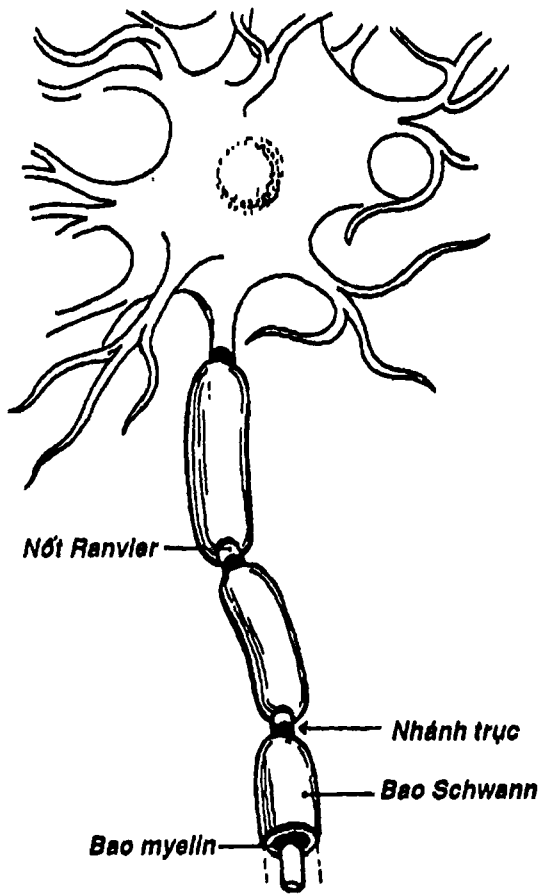
Hình 5.1: Sơ đồ một Neuron



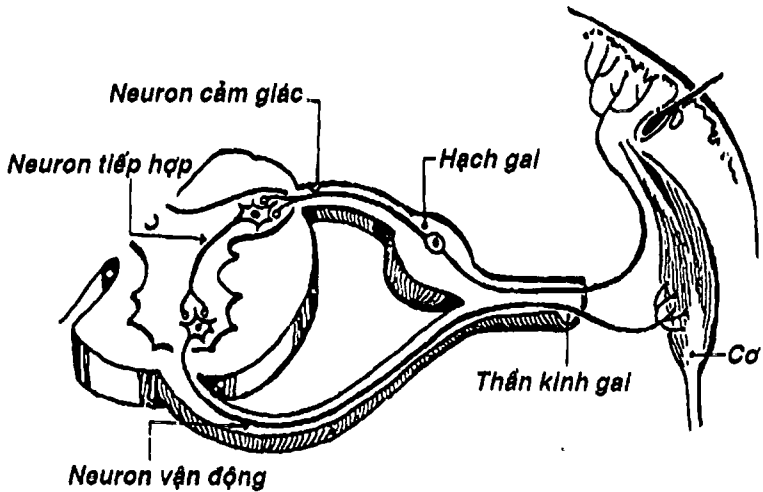
THƯ VIỆN  
HUBT

TÀI LIỆU PHỤC VỤ THAM KHẢO NỘI BỘ





Hình 5.2: Sơ đồ một nhánh bao Myelin



Hình 5.3: Sơ đồ một cung phản xạ đơn giản

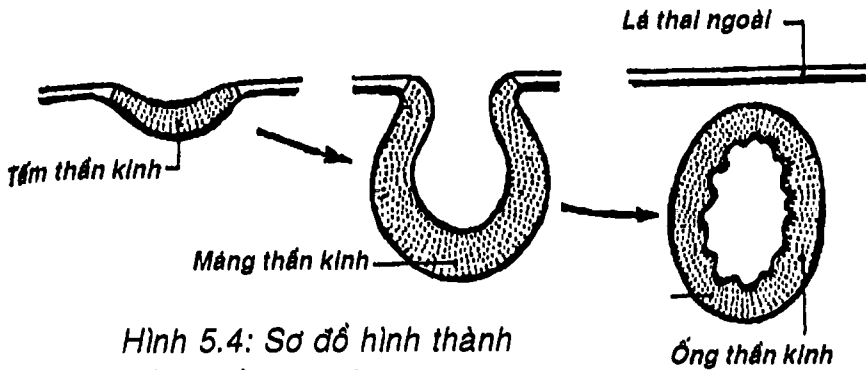
## HỆ THẦN KINH TRUNG ƯƠNG

Gồm: tủy gai và não bộ.

### 1. TỦY GAI

Tủy gai là phần của thần kinh trung ương nằm trong ống sống. Nó trải dài bắt đầu ở ngang mức đốt sống cổ I (đốt dẹt), và tận hết ở ngang mức đốt sống thắt lưng II. Như vậy, các đoạn tủy bên trong không tương ứng với các đốt sống bên ngoài và trong lòng ống sống từ đốt sống thắt lưng III đến hết ống cùng không có tủy gai mà chỉ có các dây thần kinh gai cuối hợp thành *đuôi ngựa* để thoát ra ở các lỗ gian đốt sống thắt lưng, cùng và cụt, cho phép chọc dò dịch não tủy không nguy hiểm ở khoảng giữa đốt sống thắt lưng IV và V.



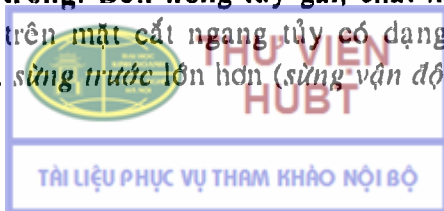


Hình 5.4: Sơ đồ hình thành ống thần kinh ở phôi thai

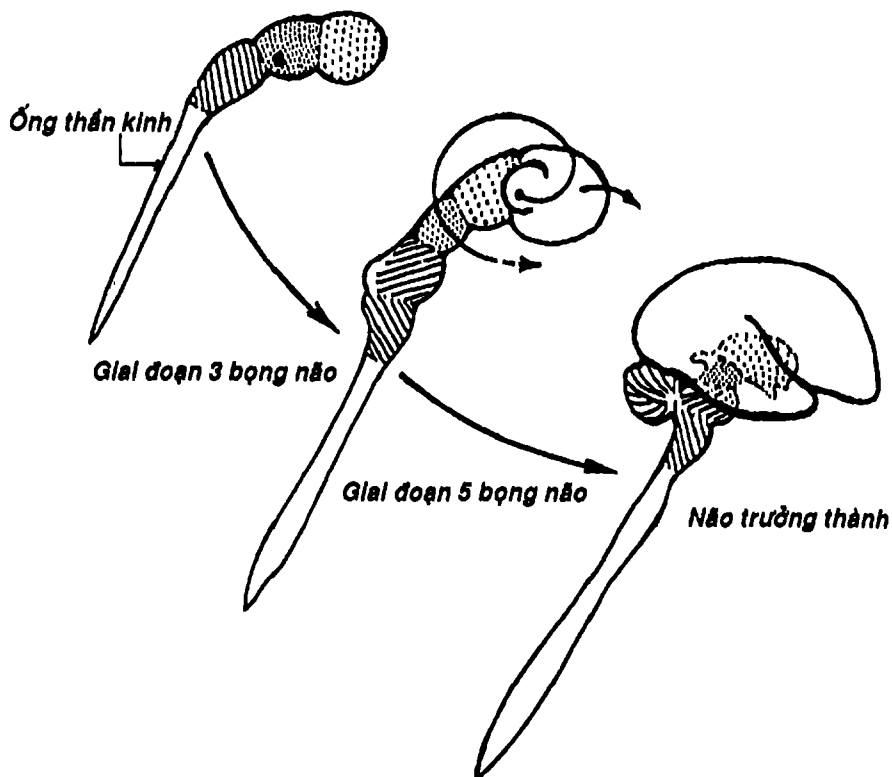
**2.1. Hình thể ngoài:** Tủy gai có hình trụ dẹt dài khoảng 43-45 cm, màu trắng, đầu trên nối với hành não. Tủy gai có khoảng 32 đốt tủy tương ứng với sự xuất phát của rễ 32 đôi thần kinh gai, chia làm 5 phần: cổ (8 đốt), ngực (12 đốt), thắt lưng (5 đốt), cùng (5 đốt), cụt (2 - 3 đốt). Đoạn tủy gai tương ứng với nơi xuất phát các dây thần kinh ngoại biên chi phối chi trên và chi dưới phình to thành *phình cổ* và *phình thắt lưng*. Đoạn cùng dưới và cụt thót nhỏ thành *nón tủy*. Nón tủy nối với đáy của ống sống bởi *dây tận cùng*. Dọc phía trước tủy gai có *khe giữa* rất sâu và dọc phía sau có *rãnh giữa* nông hơn chia tủy gai thành hai nửa. Mỗi nửa lại được chia thành ba *thừng trước, bên và sau*. Giới hạn giữa thừng sau và bên là *rãnh bên sau*, nơi có rễ lưng của 32 đôi thần kinh gai và giới hạn giữa thừng trước và thừng bên là *rãnh bên trước*, nơi xuất phát của rễ bụng các thần kinh gai (Hình 5.6).

Hai rễ bụng và lưng sẽ chập lại thành thần kinh gai, chui qua lỗ gian đốt sống tương ứng (Hình 5.6B).

**1.2. Hình thể trong:** Bên trong tủy gai, chất xám tập trung thành các cột mà trên mặt cắt ngang tủy có dạng hình chữ H (Hình 5.6C), có hai *sừng trước* lớn hơn (*sừng vận động*), hai *sừng*

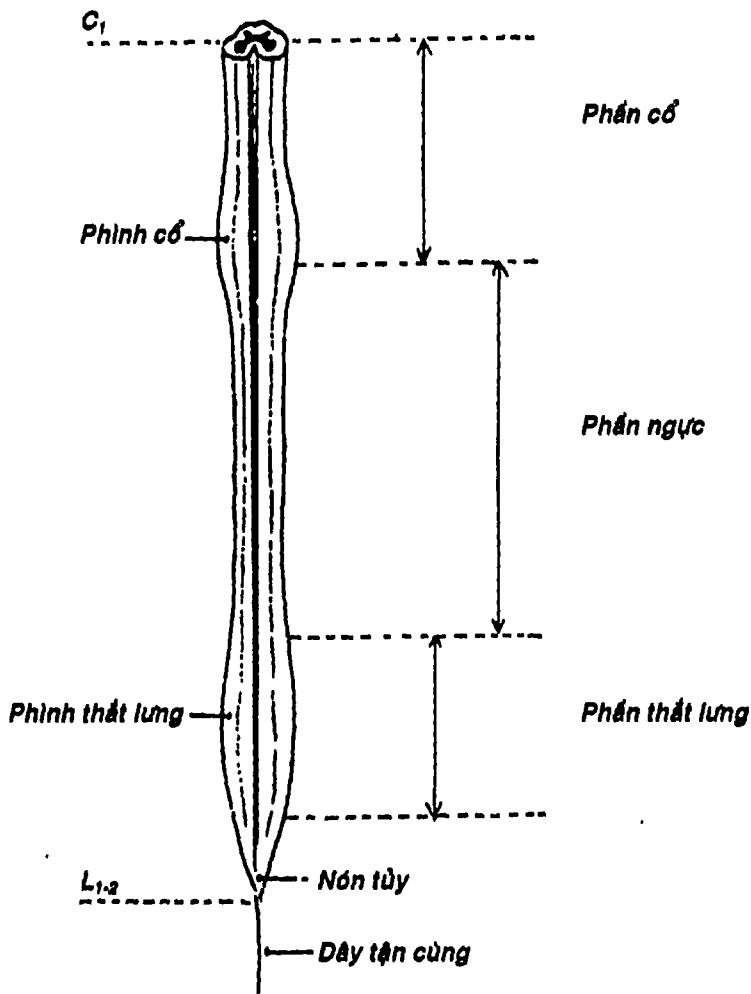


sau nhỏ hơn (sừng cảm giác), hai sừng bên và chất xám trung tâm. Chính giữa chất xám trung tâm là ống trung tâm. Chất trắng bao quanh chất xám, tạo nên bởi các bó cảm giác (chạy lên não bộ), như bó gai đối thị, gai tiểu não, thon, chêm và các bó vận động (từ não bộ chạy xuống) như bó tháp trước, bó tháp bên.

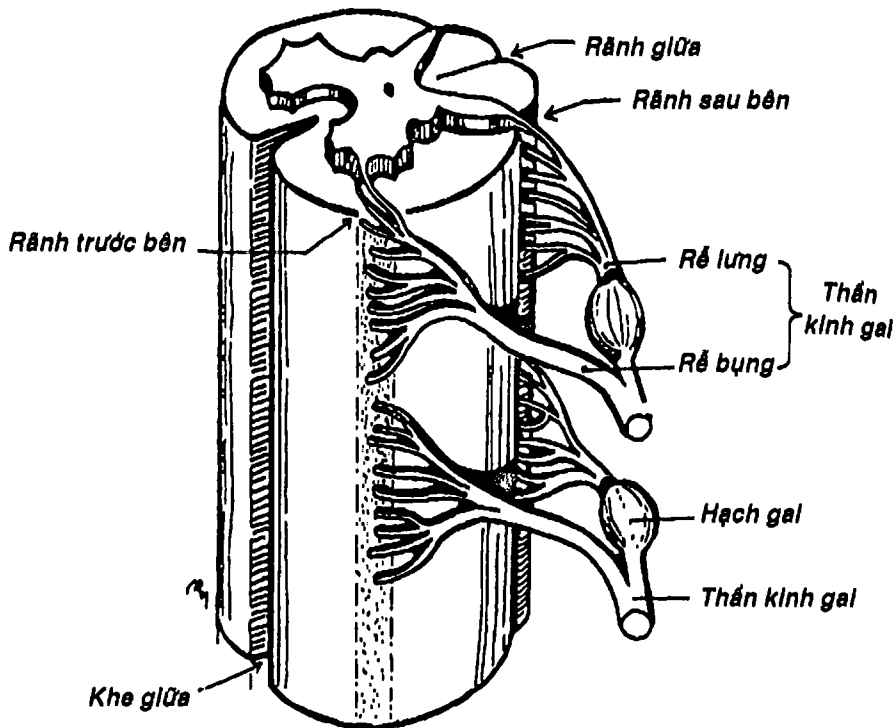


Hình 5.5: Sơ đồ sự phát triển mạnh ở đầu ống thần kinh qua các giai đoạn





Hình 5.6A: Hình thể trong tủy gai



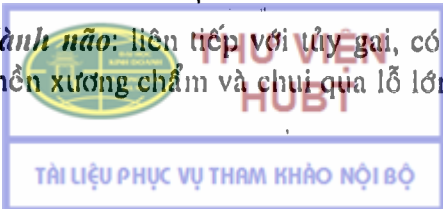
Hình 5.6B: Sơ đồ một đoạn tủy gai

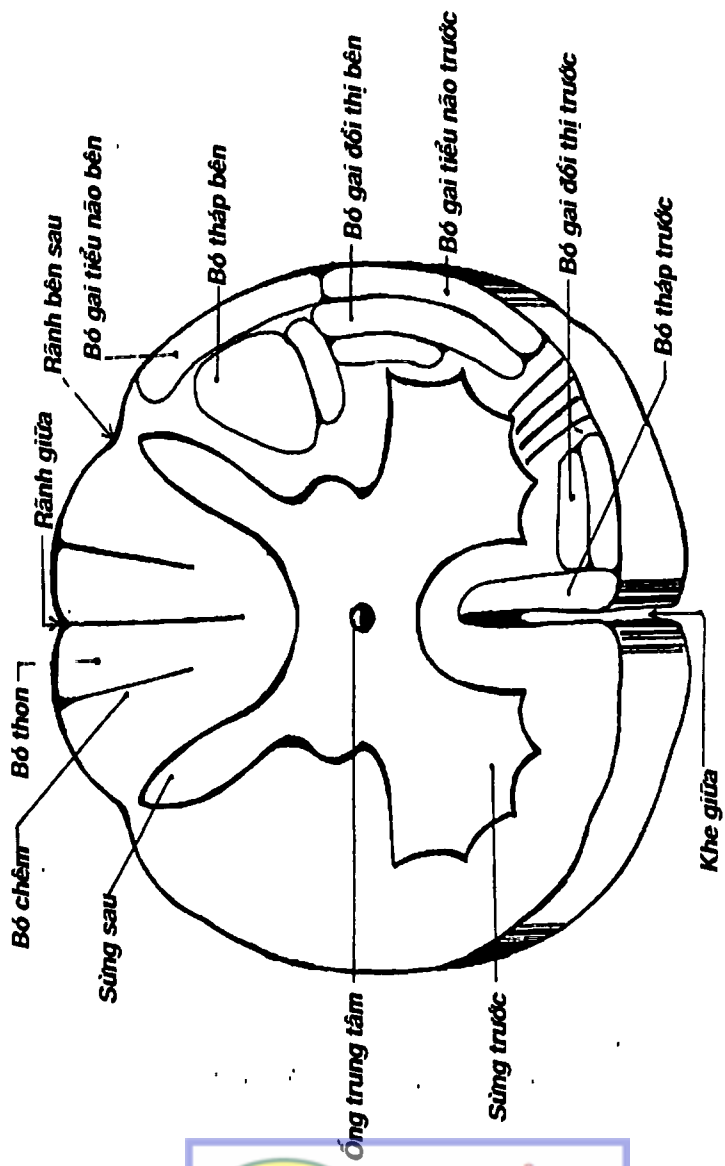
## 2. NÃO BỘ (Hình 5.16)

Gồm từ thấp lên cao là: trám não, trung não, gian não và đoạn não.

2.1. Trám não: (Hình 5.7, 5.8, 5.9) gồm hành não và cầu não ở phía trước, tiểu não ở sau. Ba thành phần này bao quanh một khoang rỗng hình trám chứa dịch não tủy gọi là não thất IV. Trám não xuất phát từ bọng não sau.

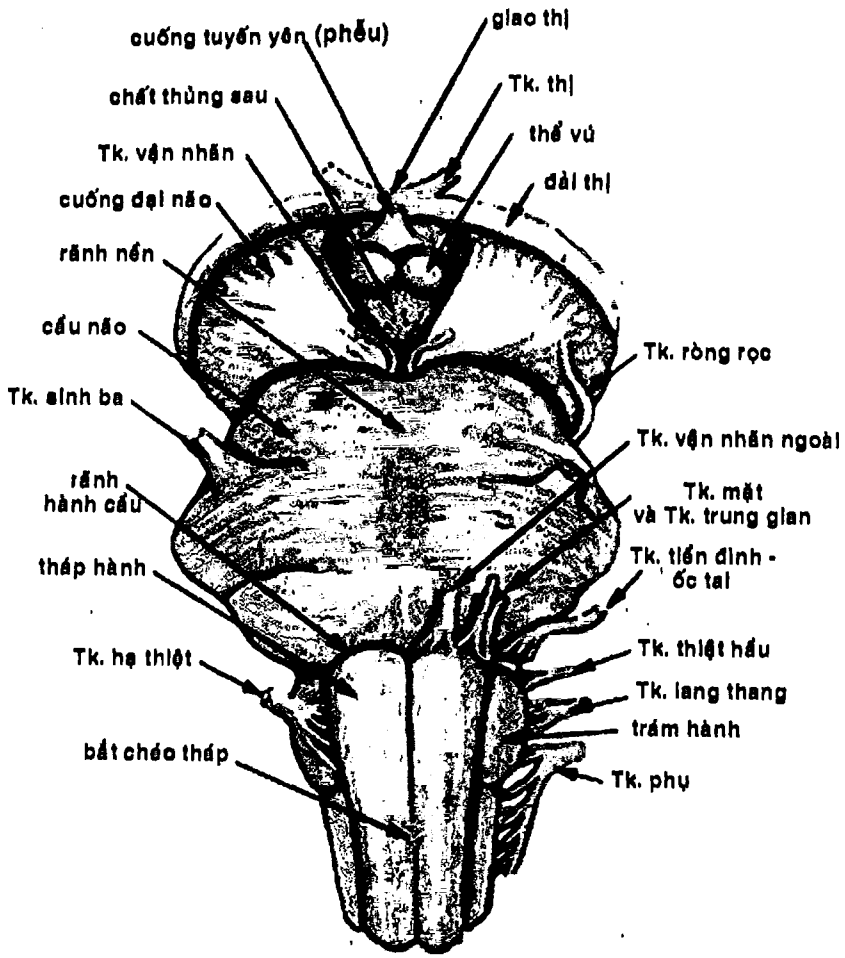
2.1.1. Hành não: liên tiếp với tủy gai, có hình củ hành nằm tựa lên phần nền xương chẩm và chui qua lỗ lớn xương chẩm.





Hình 5.6C: Hình thể trong của túy gai


**THƯ VIỆN  
HUBT**  
 TÀI LIỆU PHỤC VỤ THAM KHẢO NỘI BỘ



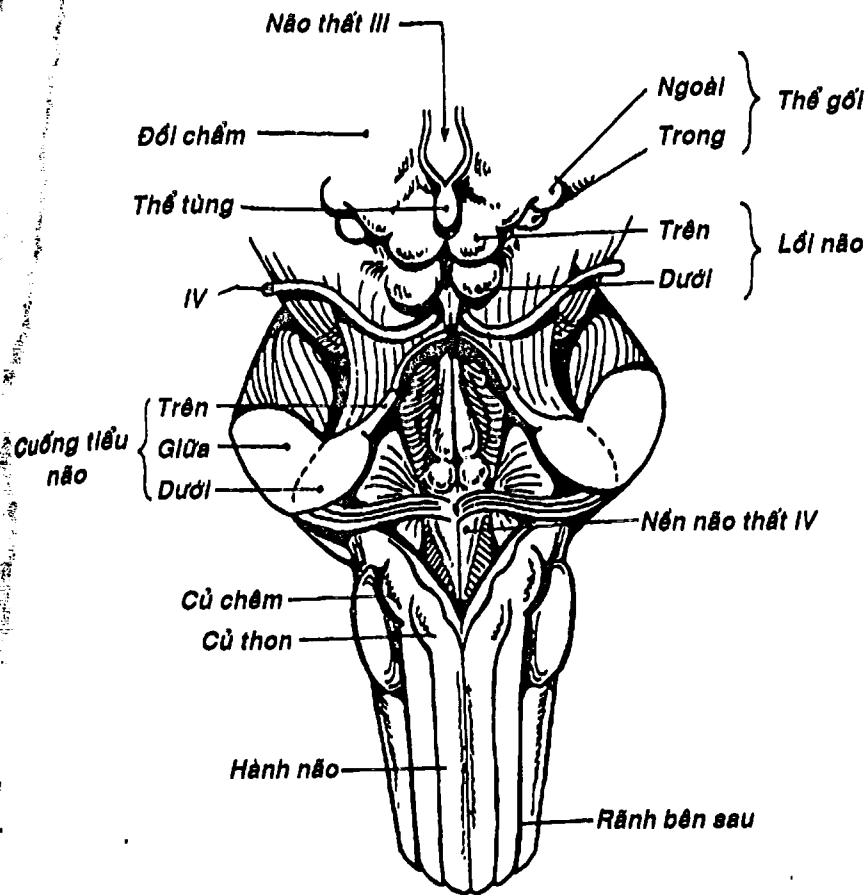
Hình 5.7. Thân não (nhìn trước)



**THƯ VIỆN  
HUBT**

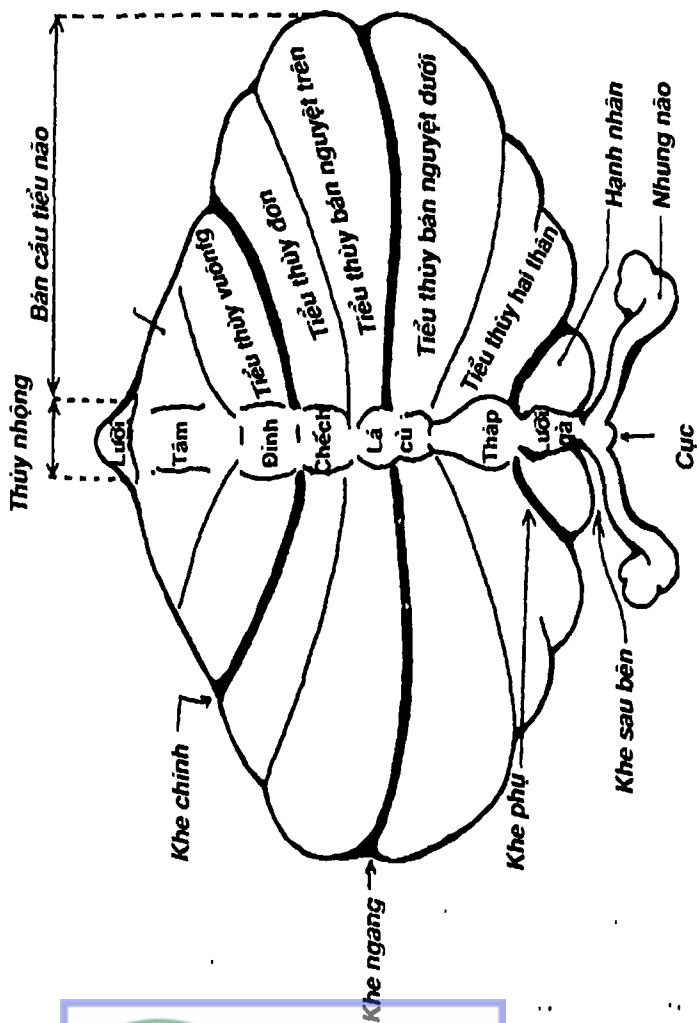
TÀI LIỆU PHỤC VỤ THAM KHẢO NỘI BỘ



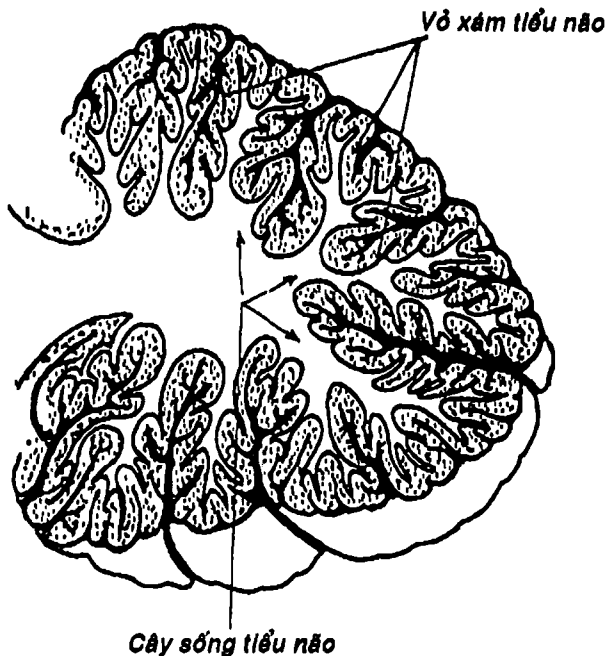


Hình 5.8: Trám não (nhìn sau)

- Về hình thể ngoài, hành não gần giống tủy gai nghĩa là có khe giữa ở trước và rãnh giữa ở sau. Rãnh bên trước là nơi xuất phát dây thần kinh số XII và rãnh bên sau là nơi thoát ra các dây thần kinh số IX, X, XI. Ở hai bên khe giữa là tháp hành, ngoài tháp hành là trám hành (Hình 5.7).



Hình 5.9: Hình thể ngoài của tiểu não

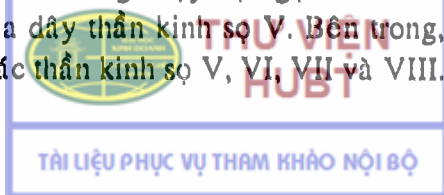


Hình 5.10: Thiết đồ dọc qua tiểu não

Phía sau, hành não toạc rộng để nối với tiểu não tạo thành *cuống tiểu não dưới*.

Về hình thể trong, hành não có các nhân xám của các dây thần kinh số IX, X, XI, XII. Chất trắng là các bó từ tủy gai lên hoặc não bộ xuống.

**2.1.2. Cầu não:** (Hình 5.7) Cầu não lõi, nằm ngay trên và ngăn cách với hành não bởi *rãnh hành cầu* (nơi xuất phát của các dây thần kinh số VI, VII, VIII). Cầu não như một chiếc cầu bắc ngang nối liền hai bán cầu tiểu não bởi hai *cuống tiểu não giữa*. Chặng giữa có một rãnh nông chạy dọc gọi là *rãnh nền*, hai bên có chỗ xuất phát của dây thần kinh số V. Bên trong, cầu não có các nhân xám của các thần kinh số V, VI, VII và VIII.



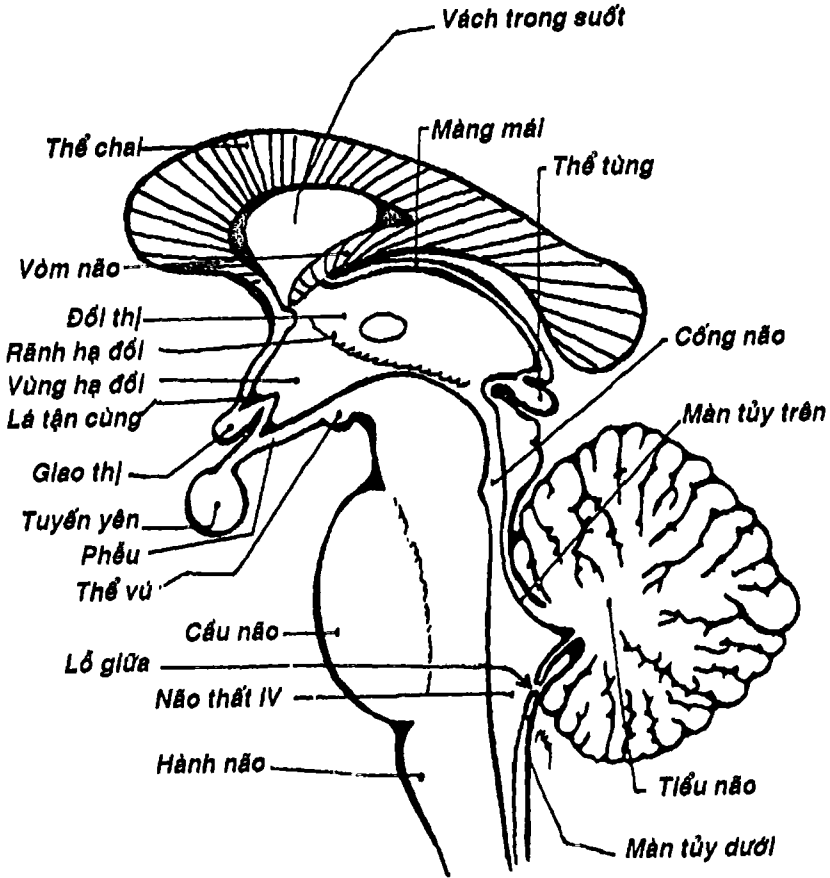
**2.1.3. Tiểu não:** (Hình 5.9, 5.10) nằm sau hành não và cầu não ở hố sọ sau. Ở dọc chính giữa có một thùy hình con giun uốn cong gọi là *thùy nhộng*, hai bên là hai *bán cầu tiểu não* được chia thành nhiều hồi hay tiểu thùy bởi các khe như khe ngang, khe chính, khe phụ, khe sau bên. Hình thể trong của tiểu não có hình ảnh đặc trưng: *cây sống tiểu não* (chất xám bao quanh như tán cây, chất trắng bên trong như thân và cành cây). Tiểu não có chức năng thăng bằng và phối hợp động tác.

**2.1.4. Não thất IV:** (Hình 5.11) nằm giữa trám não. Trên thông với não thất III bởi cống não. Dưới thông với ống trung tâm của tủy gai. Nền hình thoi, là mặt sau của hành và cầu não. Mái được đẩy bởi *màng tủy trên và dưới*. Trên màng tủy dưới có *lỗ giữa* và *hai lỗ bên* thông với khoang dưới nhện.

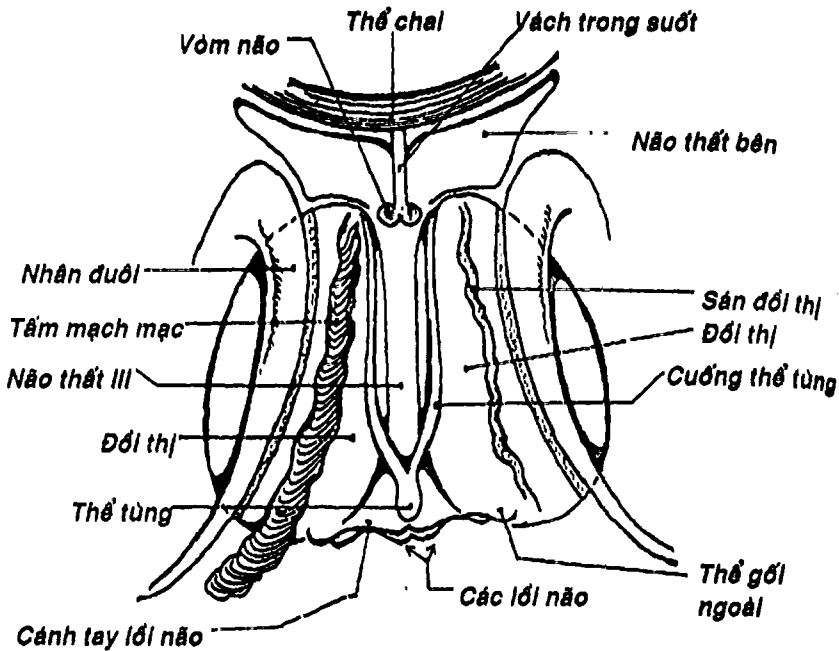
**2.2. Trung não:** (Hình 5.7, Hình 5.11) phát sinh từ bọng não giữa, kém phát triển, nối liền trám não với gian não, gồm phía trước là hai *cuống đại não* ngăn cách nhau bởi *hố gian cuống*, phía sau là 4 *lồi não*: hai *lồi não trên* và hai *lồi não dưới*, ngoài ra còn có hai *cuống tiểu não trên* nối vào tiểu não. Trung não là nơi xuất phát hai dây thần kinh sọ III và IV. Bên trong, trung não có nhân xám của dây III và IV và một ống hẹp là *cống não* nối não thất IV với não thất III.

**2.3. Gian não:** (Hình 5.11) phát sinh từ phần sau bọng não trước, nằm ngay trên trung não và bị vùi lấp phần lớn trong hai bán cầu đại não. Gian não gồm hai *đôi thị* (là hai nhân xám hình trứng chim bồ câu có chức năng là trạm dừng của các đường cảm giác) và các *vùng trên đôi* (có thể từng), *vùng sau đôi* (4 thể gối, là trung khu thị giác và thính giác dưới vỏ não), *vùng dưới đôi* và *vùng hạ đôi* (lấp trung nhiều trung khu cao cấp của hệ thần kinh tự chủ điều hòa các tuyến nội tiết, thân nhiệt, nước và điện giải...).





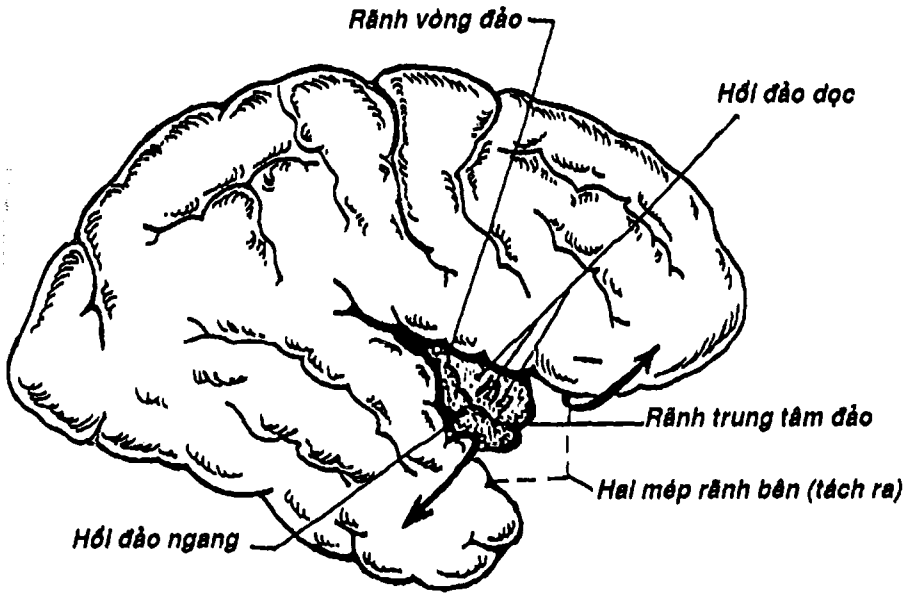
Hình 5.11: Thiết đồ đứng dọc qua gian não



Hình 5.12: Mặt trên gian não

Giữa gian não là một khoang rỗng chứa dịch não tủy gọi là *não thất III*. Não thất III là một khe hẹp có thành trên được dầy bởi màng máu, hai thành bên là đới thị và vùng hạ đới. Ở thành này có *lỗ gian não thất* nối não thất III với hai não thất bên của bán cầu đại não. Giữa đới thị và vùng hạ đới có *rãnh hạ đới*. Thành trước được thấy ở phía dưới não bộ gồm: cột vòm não, mép trước, lá cùng và giao thị. Thành sau - dưới từ trước ra sau gồm: phễu, củ xám, thể vú, chất thủng sau, lỗ trên cống não, mép sau và thể tùng (Hình 5.11, 5.12).

2.4. **Đoan não:** (Hình 5.13) là phần não phát triển mạnh nhất ở người phát sinh từ bọng não trước, gồm hai bán cầu đại não nối với nhau bằng các mép gian bán cầu. Trong mỗi bán cầu có một não thất bên.



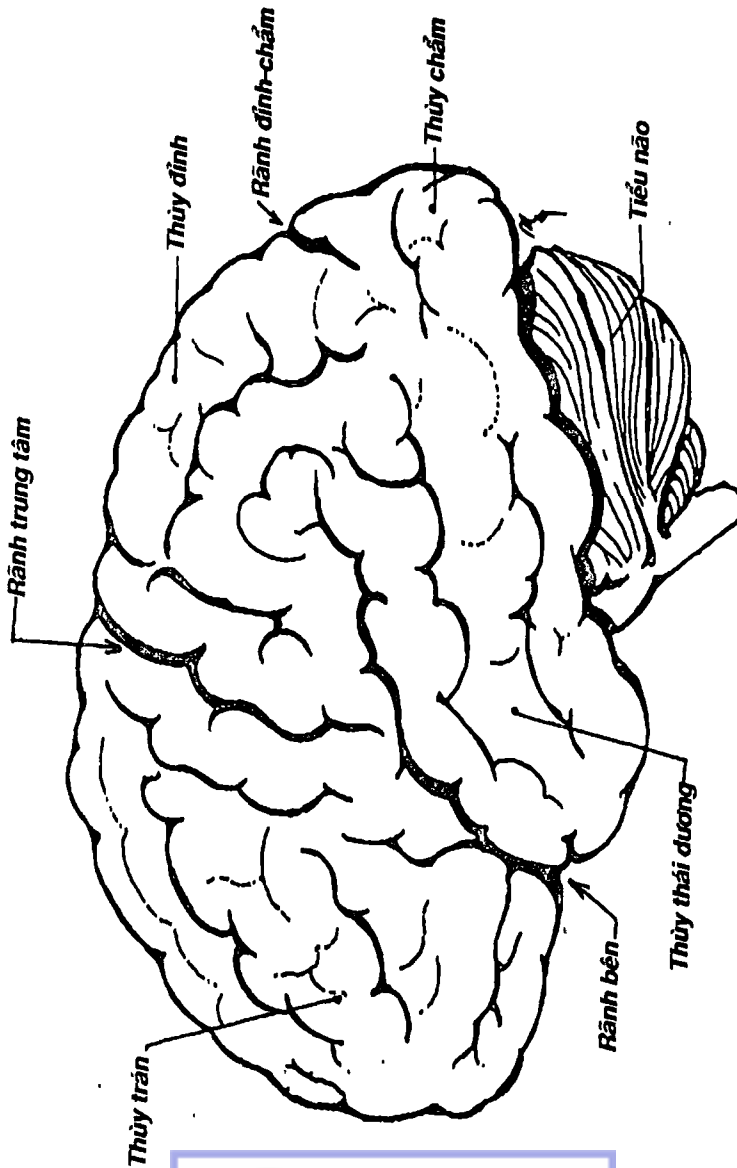
Hình 5.13: Thùy đảo

### 2.4.1. Bán cầu đại não

- *Hình thể ngoài*: hai bán cầu đại não phân cách nhau bởi khe não dọc và với gian não bởi khe não ngang. Mỗi bán cầu có dạng 1/4 khối cầu nên có 3 mặt: mặt trên ngoài, mặt trong và mặt dưới. Trên các mặt có các rãnh chính phân chia bán cầu thành các thùy; trong mỗi thùy lại có những rãnh phụ chia thùy thành các hới hay tiểu thùy.

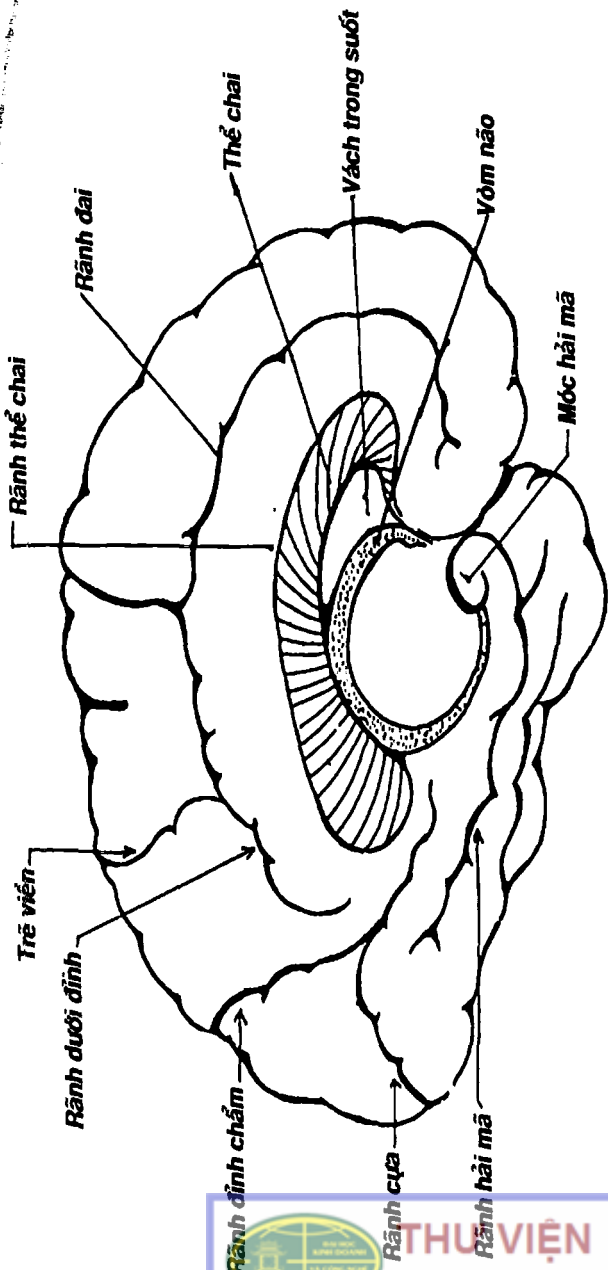
Quan trọng nhất trên mặt trên - ngoài là rãnh bên, rãnh trung tâm và rãnh đỉnh chẩm chia não thành 5 thùy: trán, đỉnh, chẩm, thái dương và đảo (nằm vùi ở đáy rãnh bên) (Hình 5.13, 5.14). Thùy đảo có các rãnh chia thành hới đảo dọc và các hới đảo ngang.



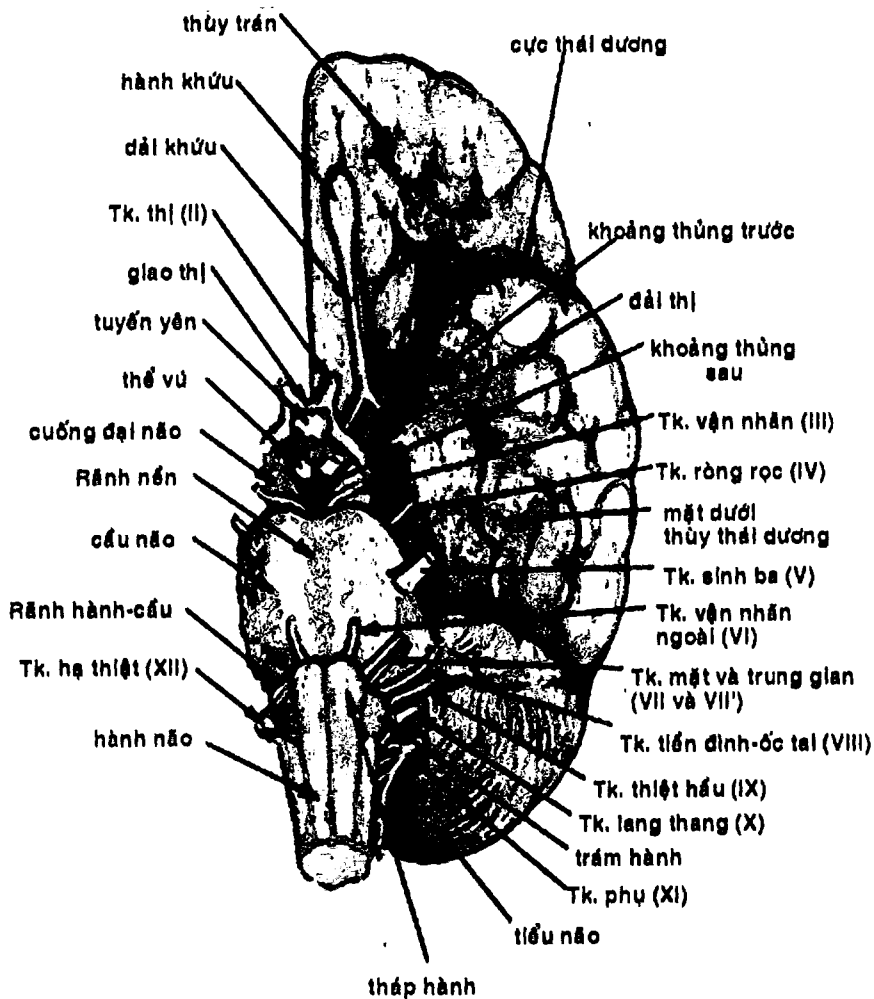


Hình 5.14: Mặt trên ngoài bán cầu đại não

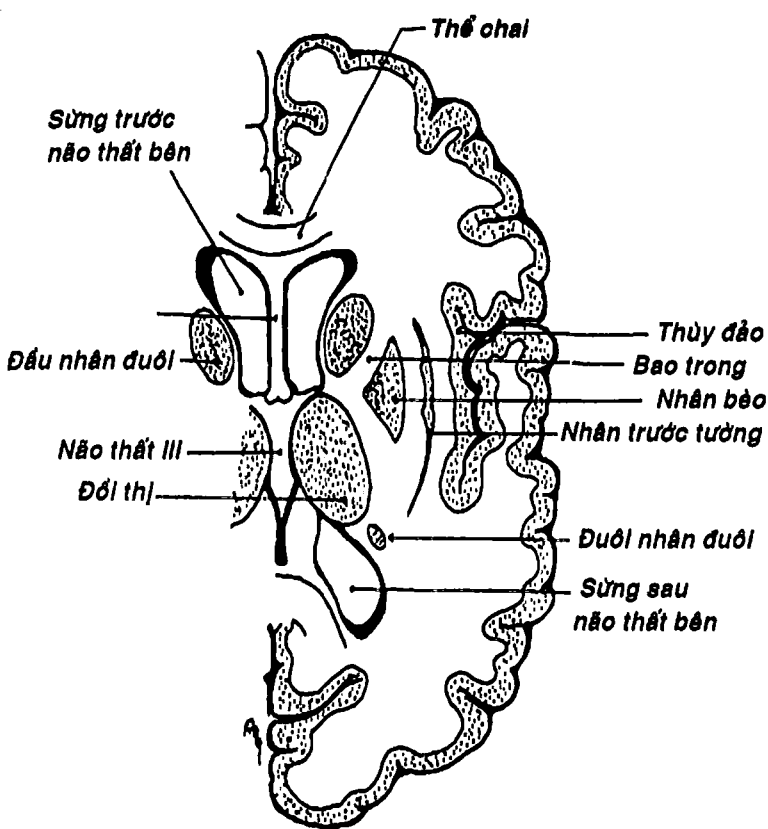




Hình 5.15: Mặt trong bán cầu đại não



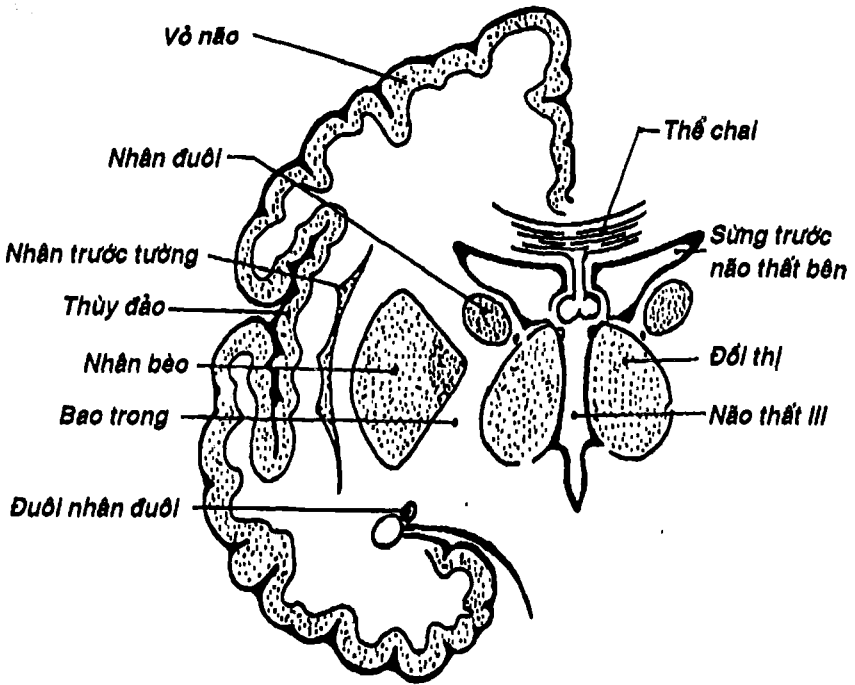
Hình 5.16: Mặt dưới bán cầu đại não và thân não



Hình 5.17: Thiết đồ ngang đoạn não

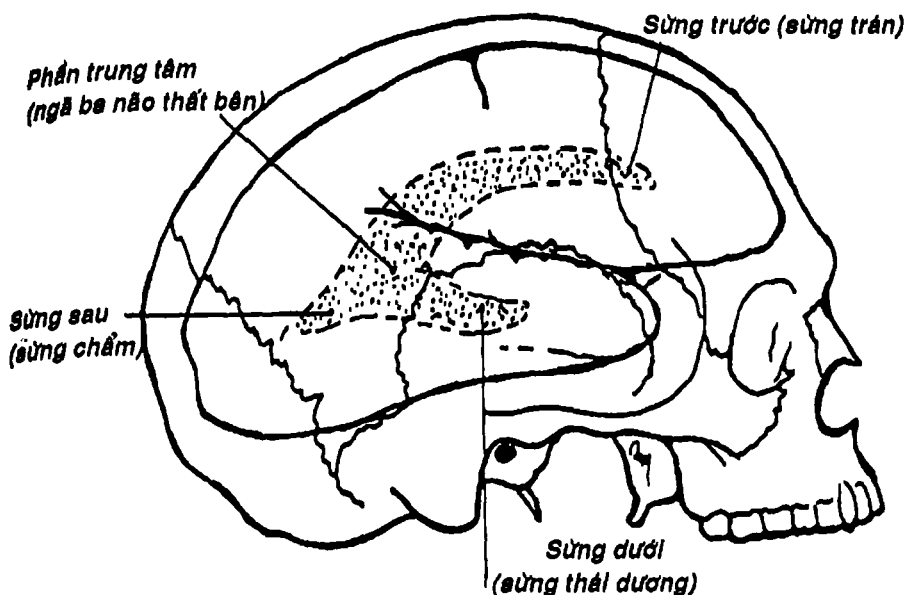
Mặt trong bán cầu đại não có rãnh thể chai, rãnh đai, rãnh dưới đỉnh, rãnh chửa và rãnh đỉnh chằm chia thành nhiều hồi và tiểu thùy (Hình 5.15).

Mặt dưới não gồm hai phần là: a) *phần thái dương* - chằm nằm phía sau rãnh bên, có các rãnh chia thành các hồi, đặc biệt là trong cùng có hồi cạnh hải mã và đầu quạt lại thành móc hải mã; b) *phần ổ mắt* nằm phía trước rãnh bên, có các hồi ổ mắt, đặc biệt ở phần này tồn tại một thùy não căn cổ gọi là khứu não (Hình 5.16).



Hình 5.18: Thiết đồ đứng ngang đoạn não

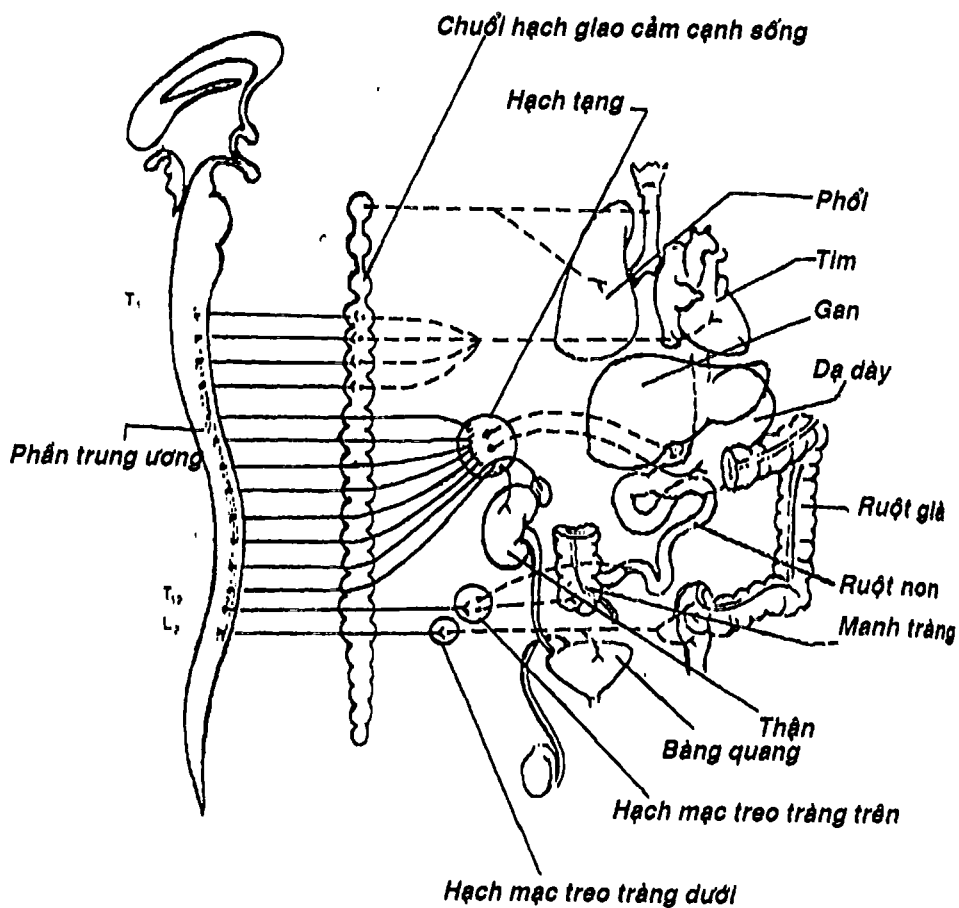
- Hình thể trong của bán cầu đại não có chất xám tập trung ở hai nơi: vỏ não ở bên ngoài và các nhân nền như nhân bèo, nhân đuôi (hợp thành thể vân) và nhân trước tương (Hình 5.17, 5.18). Xen giữa chất xám là chất trắng, là các bó đến hoặc rời khỏi vỏ não và các nhân nền hoặc liên hợp giữa các thùy hay giữa các hồi (đáng chú ý nhất là bao trong, nằm ở giữa nhân bèo, nhân đuôi và đôi thị). Ngoài ra, trong mỗi bán cầu còn có một khoang chứa dịch não tủy gọi là não thất bên, có 3 sừng (trước, sau và dưới). Sừng trước nằm trong thùy trán, sừng sau nằm trong thùy chẩm và sừng dưới nằm trong thùy thái dương. Chỗ 3 sừng gặp nhau gọi là ngã ba hay phần trung tâm của não thất bên. Não thất này thông với não thất III qua lỗ gian não thất (Hình 5.19).



Hình 5.19: Hình chiếu của não thất bên

Vỏ não là trung khu thần kinh cao cấp nhất, phát triển mạnh tạo thành các rãnh, các hồi nên diện tích của vỏ não lên đến  $2.200 \text{ cm}^2$  mà  $2/3$  nằm sâu trong các rãnh. Mỗi vùng trên vỏ não sẽ có một chức năng như vận động (nằm ở thùy trán, ngay trước rãnh trung tâm), cảm giác thân thể (nằm ở thùy đỉnh, ngay sau rãnh trung tâm), các vùng giác quan, trung khu nói và viết (nằm trước rãnh bên và rãnh trung tâm của bán cầu trái) ... Tuy vậy theo quan điểm hiện đại, toàn bộ vỏ đại não là một hệ thống liên hợp thống nhất mà sự phân khu chỉ là tương đối.

**2.4.2. Các mép gian bán cầu:** thường là các bó chất trắng nối kết hai bán cầu đại não như *thể chai*, *vòm não*, *mép trước* có tác dụng liên hợp và phối hợp hoạt động của hai bán cầu một cách linh hoạt.



Hình 5.20: Phần giao cảm của hệ thần kinh tự chủ

## HỆ THẦN KINH TỰ CHỦ

Là hệ thần kinh điều khiển cho tạng, tuyến và mạch máu, bao gồm hai phần hoạt động đối lập nhau: thần kinh giao cảm và đối giao cảm. Hệ thần kinh này có một đặc điểm về cấu tạo là cần một chuỗi gồm hai neuron từ trung ương đến tạng được chi phối. Các thân neuron thứ nhất tạo thành *phần trung ương* là các nhân xám nằm trong thần kinh trung ương. *Phần ngoại biên* gồm: a) sợi trục của neuron thứ nhất gọi là *sợi trước hạch*; b) thân neuron thứ hai tập trung thành *hạch* và c) sợi trục của các neuron này tạo thành *sợi sau hạch*. *Thần kinh giao cảm* (Hình 5.20) có phần trung ương nằm ở chất xám của tủy gai đoạn ngực và thắt lưng và phần ngoại biên có trạm dừng ở các hạch của chuỗi *hạch giao cảm cạnh sống* hoặc trước sống (*hạch tạng, hạch mạc treo tràng trên, mạc treo tràng dưới...*) (Hình 5.21); nó điều khiển các tạng đáp ứng với những hoạt động tích cực và tức thời (làm tim đập nhanh, phế quản giãn, đồng tử giãn...). *Thần kinh đối giao cảm* (Hình 5.22) có phần trung ương nằm ở thân não và đoạn tủy cùng và phần ngoại biên có trạm dừng ở các hạch nằm trước hoặc trong tạng; nó điều khiển các tạng trong tình trạng hồi phục (làm tim đập chậm lại, phế quản co lại, đồng tử co...). Hiện nay, nhiều tác giả gộp cả phần cảm giác tạng vào hệ thần kinh tự chủ.

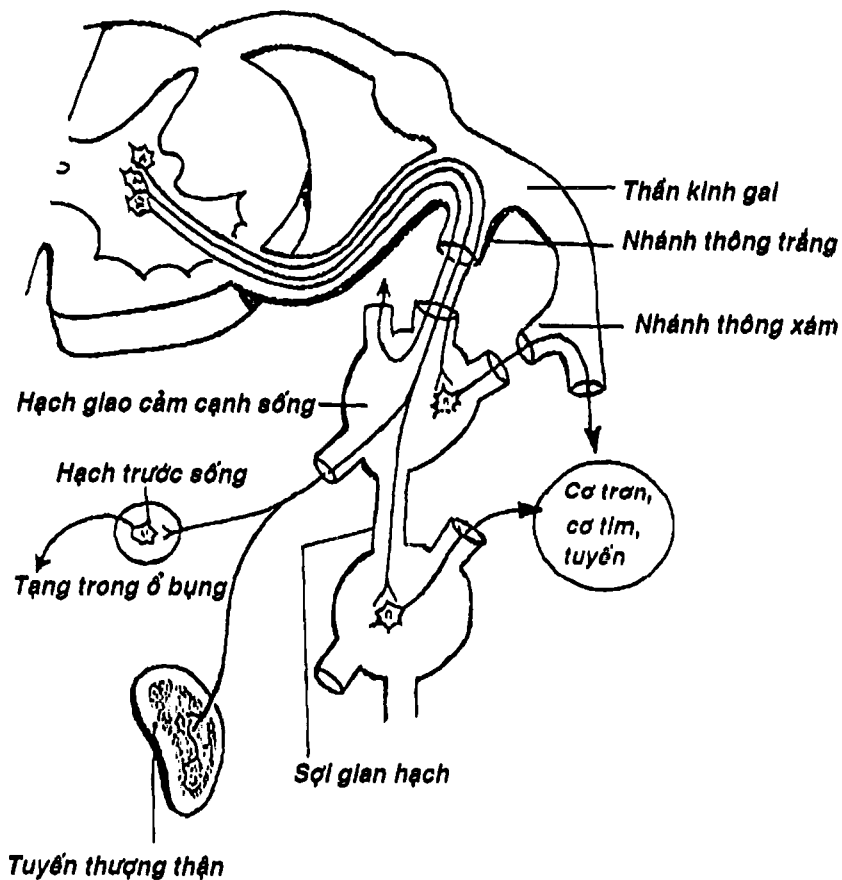
## MÀNG NÃO TỦY VÀ SỰ LƯU THÔNG DỊCH NÃO TỦY

**1. MÀNG NÃO TỦY:** (Hình 5.23) bọc quanh não bộ và tủy gai là ba lớp màng não tủy: a) lớp ngoài cùng sát xương sọ là *màng cứng* có nhiệm vụ bảo vệ. Riêng ở ống sống, ở ngoài màng cứng có khoang chứa mỡ và mạch máu. b) lớp giữa là *màng nhện*; và c) trong cùng, áp sát bề mặt của các phần thần kinh trung ương là *màng mềm* có nhiệm vụ đem mạch máu vào nuôi dưỡng cho não và tủy. Nằm giữa các lớp màng não là các khoang mà quan trọng nhất là *khoang dưới nhện* (nằm giữa màng nhện và màng mềm) chứa dịch não tủy.



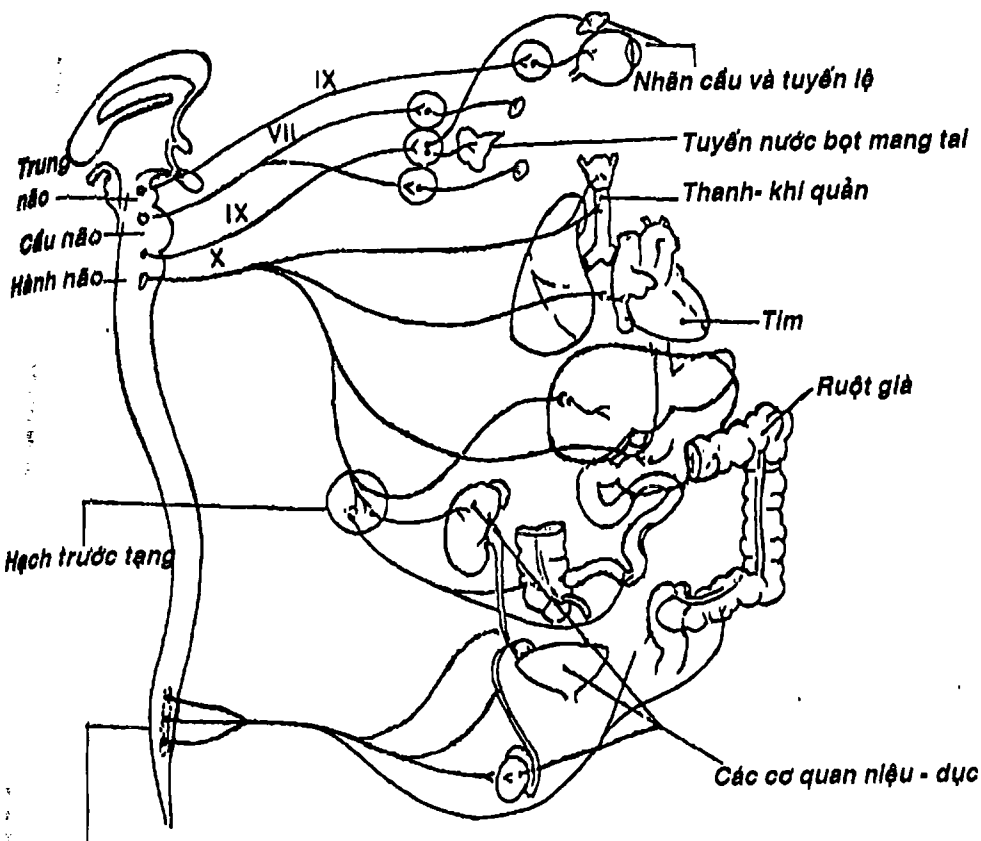
THƯ VIỆN  
HUBT

TÀI LIỆU PHỤC VỤ THAM KHẢO NỘI BỘ



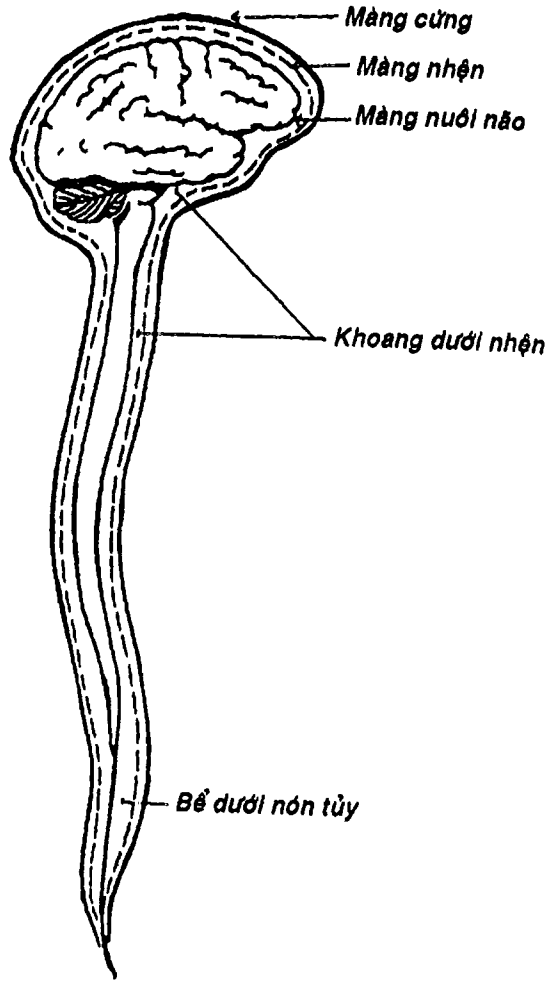
Hình 5.21: Các hạch giao cảm cạnh sống và các nhánh thông





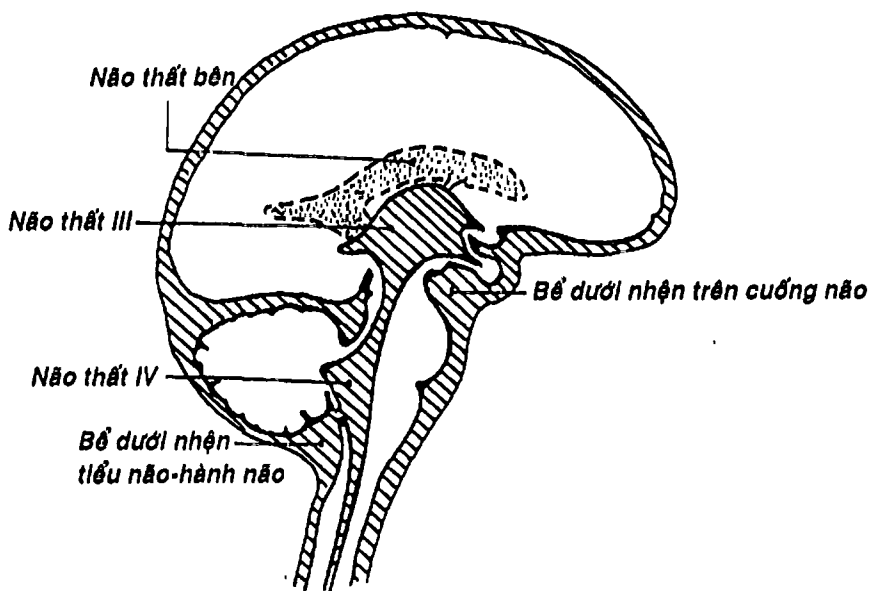
Phần trung ương (đoạn tủy cùng)

Hình 5.22: Phần đối giao cảm của hệ thần kinh tự chủ



Hình 2.23: Các lớp màng não

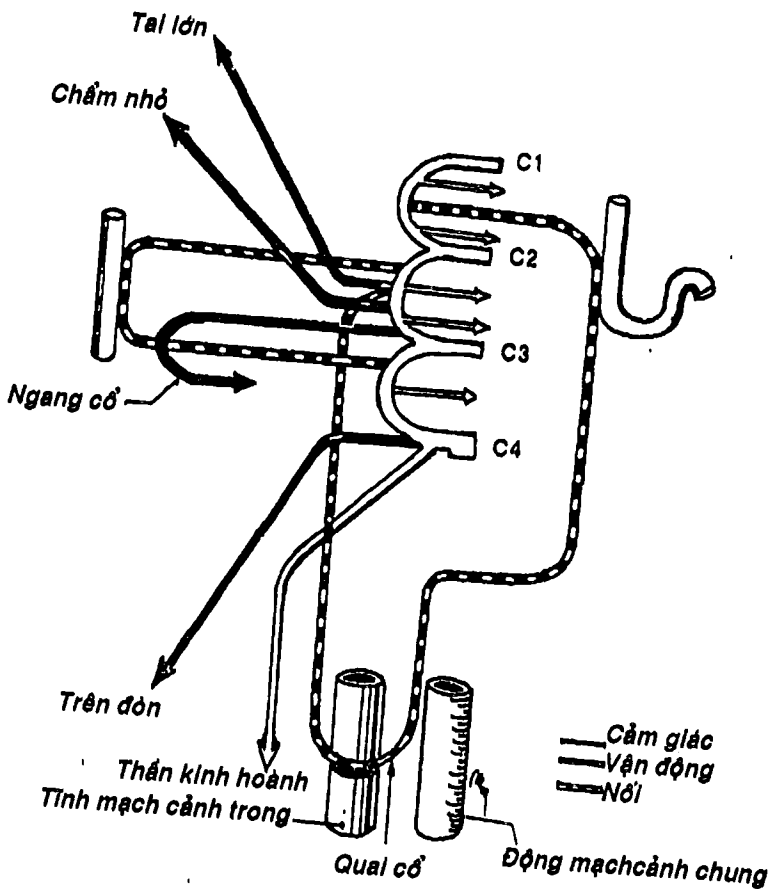
**DỊCH NÃO TỦY:** (Hình 5.24) được tiết ra từ các đám rối mạch mạc của các não thất, di chuyển qua các não thất rồi vào khoang dưới nhện qua các lỗ ở màng tủy dưới của não thất IV. Cuối cùng, được hấp thu qua các hạt màng nhện để đổ vào các xoang tĩnh mạch ở sọ. Nếu vì một lý do nào đó mà sự lưu thông bị tắc nghẽn sẽ sinh ra tật não úng thủy. Khoang dưới nhện có những chỗ rộng chứa dịch não tủy gọi là các bể, trong đó, bể dưới nón tủy là nơi thường được chọc dò để lấy dịch não tủy.



Hình 5.24: Nơi chứa dịch não tủy và các bể.

## HỆ THẦN KINH NGOẠI BIÊN

Hệ thần kinh ngoại biên bao gồm các rễ, các hạch và các dây thần kinh thoát ra từ não và tủy, gồm: 12 đôi dây thần kinh sọ và 32 đôi thần kinh gai, trong đó có phần ngoại biên của thần kinh tự chủ.

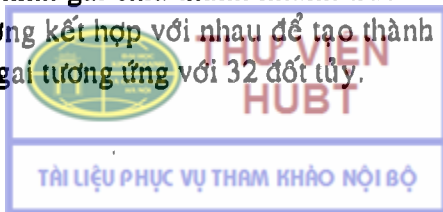


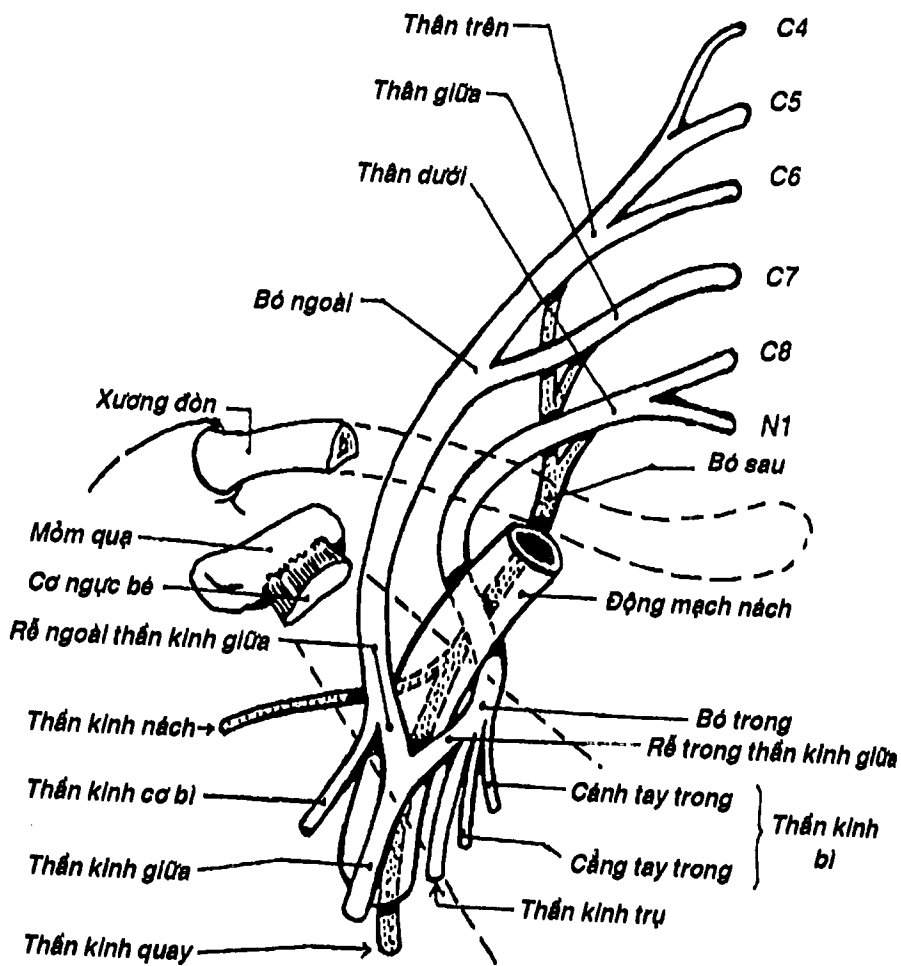
Hình 5.25: Sơ đồ cấu tạo và các ngành của đám rối thần kinh cổ.

**1. CÁC DÂY THẦN KINH SỢ:** có đặc điểm chung là thoát ra từ não và chui qua các lỗ ở nền sọ để chi phối chủ yếu cho các vùng đầu và mặt. Gồm dây I hay *thần kinh khứu giác*, dây II hay *thần kinh thị giác*, dây III hay *thần kinh vận nhãn vận động 5 cơ nhãn cầu*, dây IV hay *thần kinh ròng rọc vận động cơ chéo trên*, dây V hay *thần kinh sinh ba* (gồm 3 nhánh lớn là *thần kinh mắt, thần kinh hàm trên và thần kinh hàm dưới*) vận động cho các cơ nhai và cảm giác cho hầu hết vùng đầu mặt, dây VI hay *thần kinh vận nhãn ngoài vận động cho cơ thẳng ngoài*, dây VII và VII' hay *thần kinh mặt và thần kinh trung gian vận động cho các cơ bám da mặt, cảm giác 2/3 trước lưỡi và tiết tuyến lệ, tuyến dưới hàm và dưới lưỡi*, dây VIII hay *thần kinh tiền đình- ốc tai*, dây IX hay *thần kinh thiệt hầu vận động các cơ hầu, cảm giác 1/3 sau lưỡi và tiết tuyến mang tai*, dây X hay *thần kinh lang thang chi phối cho hầu, thanh quản, các tạng ở cổ, ngực và bụng*, dây XI hay *thần kinh phụ vận động cơ ức đòn chũm và cơ thang*, dây XII hay *thần kinh hạ thiệt vận động cho các cơ lưỡi*.

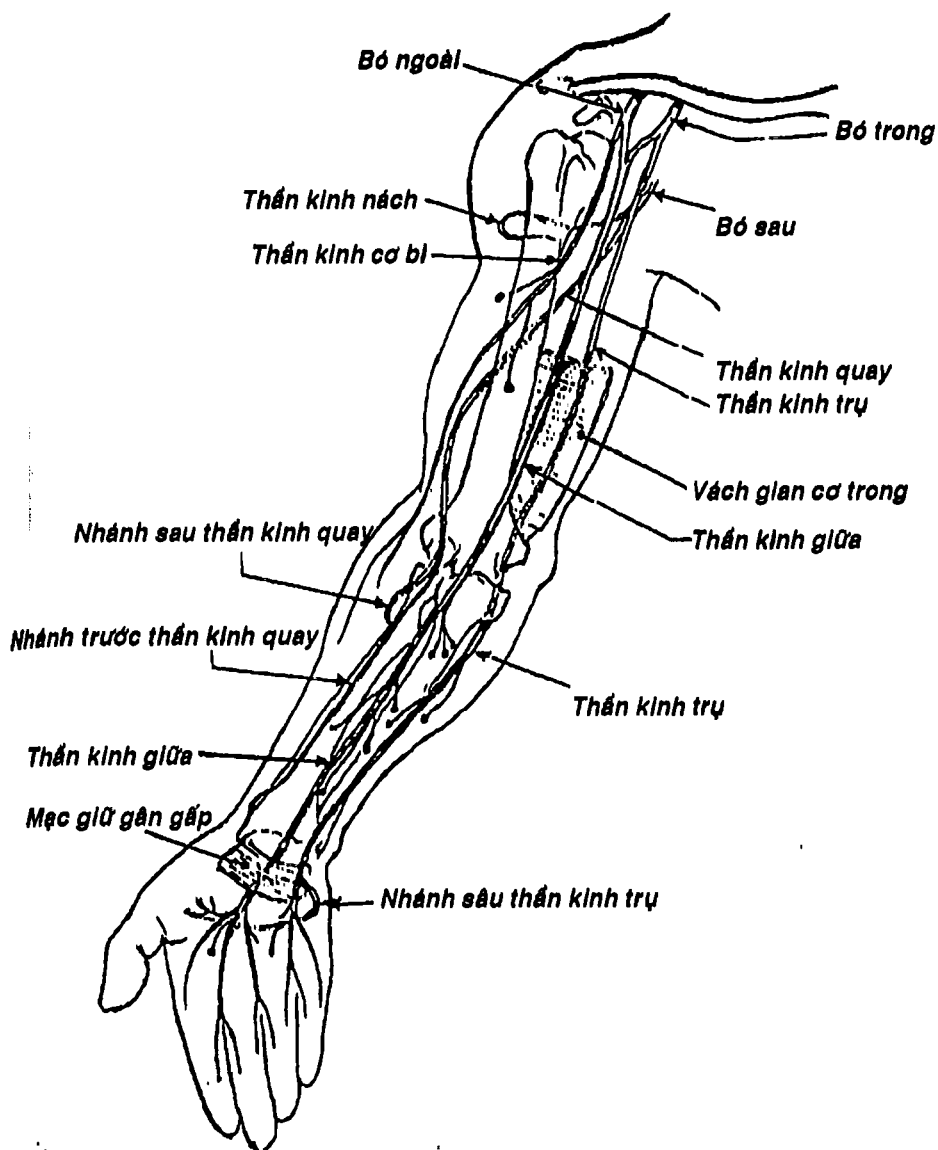
Tóm lại, các dây thần kinh sọ có thể chia làm 3 loại: a) loại cảm giác đơn thuần như các dây thị giác, khứu giác, tiền đình - ốc tai; b) loại vận động đơn thuần như các dây thần kinh vận động nhãn cầu (III, IV, VI), thần kinh phụ và hạ thiệt; c) loại hỗn hợp vừa có thành phần vận động cảm giác và tự chủ (các dây còn lại).

**2. CÁC DÂY THẦN KINH GAI:** Có đặc điểm chung là thoát ra ở tủy gai bằng hai rễ: rễ bụng (vận động) và rễ lưng (cảm giác). Ở rễ cảm giác có chỗ phình gọi là hạch gai là nơi tập trung của những thân neuron cảm giác đầu tiên. Hai rễ tập trung thành thần kinh gai chui qua lỗ gian đốt sống tương ứng để chi phối cho các vùng từ cổ trở xuống. Các thần kinh gai chia thành nhánh trước và nhánh sau, các nhánh trước thường kết hợp với nhau để tạo thành các đám rối. Có 32 đôi thần kinh gai tương ứng với 32 đốt tủy.

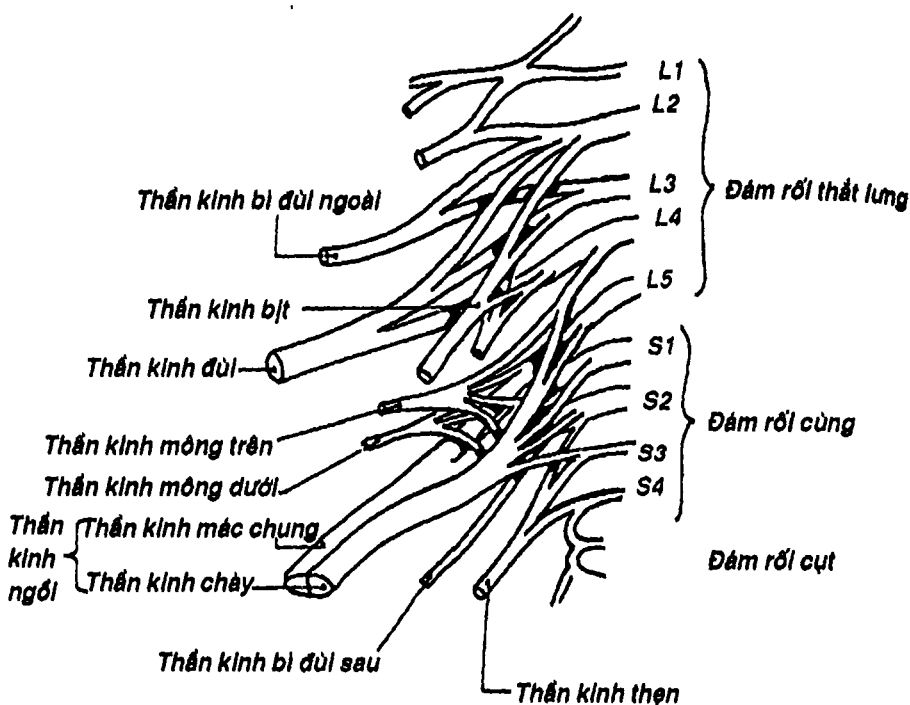




Hình 5.26: Sơ đồ cấu tạo đám rối thần kinh cánh tay.



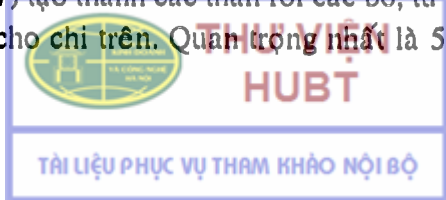
Hình 5.27: Sơ đồ các dây thần kinh chính thuộc đám rối thần kinh cánh tay



Hình 5.28: Đám rối thần kinh thắt lưng và cùng

- Bốn dây cổ đầu ới nhau thành 3 quai tạo thành đám rối cổ (Hình 5.25) và p..... ..ành 3 loại nhánh: a) các nhánh cảm giác chi phối cảm giác vùng cổ (dây tai lớn, chấm nhỏ, ngang cổ và trên đòn); b) các nhánh vận động cho các cơ vùng gáy và cổ, đặc biệt trong nhóm này có thần kinh hoành chi phối cho cơ hoành; và c) các nhánh nối với các thần kinh XII (tạo thành quai cổ chi phối nhóm cơ dưới móng) và với thần kinh XI.


- Bốn dây cổ cuối và dây ngực I tạo thành đám rối cánh tay (Hình 5.26, 5.27) tạo thành các thân rồi các bó, từ đó cho ra 7 ngành cùng chi phối cho chi trên. Quan trọng nhất là 5 dây: a) dây thần

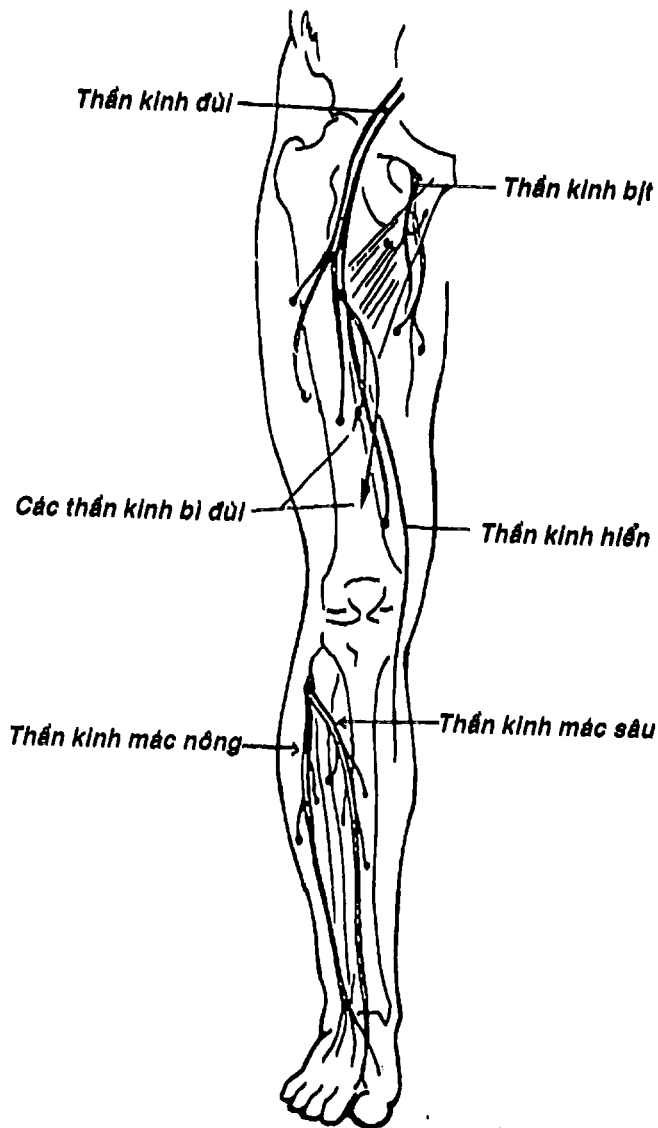




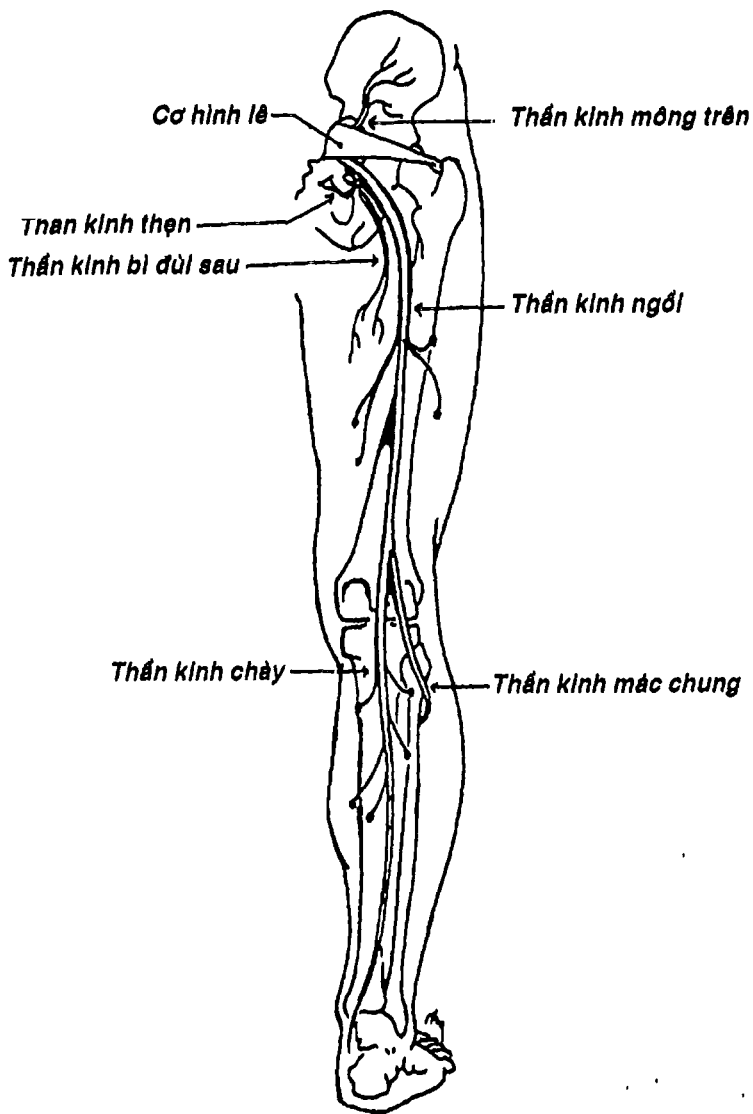
**kinh cơ bì** đi xuyên cơ qua - cánh tay rồi chạy giữa hai lớp của cơ vùng cánh tay trước để chi phối vận động cho các cơ cánh tay trước và cảm giác vùng ngoài cẳng tay; b) **dây thần kinh giữa** chạy phía trong cánh tay qua ống cánh tay, rãnh nhị đầu trong, rồi chạy chính giữa cẳng tay để xuống gan tay trong một cấu trúc gọi là ống cổ tay (sau mạc giữ gân gấp), chi phối vận động cho phần lớn cơ cẳng tay trước (nghĩa là các cơ gấp và sấp), phần lớn mô cái và hai cơ giun ngoài và cảm giác cho ba ngón rưỡi ngoài mặt gan tay. Chính vì vậy khi liệt thần kinh giữa sẽ làm bàn tay ngứa gọi là bàn tay khi; c) **dây thần kinh quay** qua tam giác cánh tay tam đầu rồi chạy áp sát mặt sau xương cánh tay ở vùng cánh tay sau, qua rãnh nhị đầu ngoài rồi chia thành hai nhánh nông và sâu chi phối cảm giác và vận động chủ yếu cho cơ cánh tay sau và cẳng tay sau, vì vậy khi liệt thần kinh quay có dấu bàn tay rơi; d) **dây thần kinh trụ** chạy một đoạn ngắn trong ống cánh tay rồi xuyên qua vách gian cơ trong để ra vùng cánh tay sau, qua rãnh rỗng rọc khuỷu xuống phần trong cẳng tay cùng động mạch trụ và được cơ gấp cổ tay trụ che phủ, chi phối cho cơ gấp cổ tay trụ và hai bó trong cơ gấp các ngón sâu, do đó, khi chạm mặt sau vùng khuỷu vào vật cứng thấy tê dọc theo đường đi của thần kinh. Đây cũng là đoạn thường tổn thương trong bệnh phong. Khi qua cổ tay, nó chạy trong một ngăn riêng nông hơn mạc giữ gân gấp rồi xuống bàn tay để chia hai nhánh tận chi phối cảm giác da gan tay một ngón rưỡi trong và vận động hầu hết các cơ ở bàn tay; e) **dây thần kinh nách** chạy vòng quanh cổ phẫu thuật xương cánh tay, chi phối cảm giác vùng vai và vận động cơ đen-ta. Ngoài ra đám rối cánh tay còn cho các nhánh bên chi phối cho các cơ ở cổ, ngực và vai.

- 12 dây ngực không tạo thành đám rối mà chủ yếu tạo thành các thần kinh gian sườn vận động cho các cơ gian sườn và cảm giác cho thành ngực và thành bụng trước bên.





Hình 5.29: Thần kinh đùi và thần kinh bít, thần kinh mạc nông, mạc sâu.



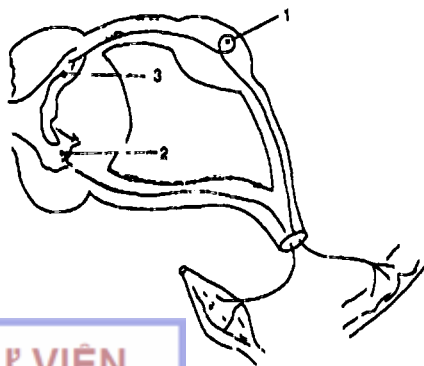
Hình 5.30: Thần kinh gối, thần kinh chày, thần kinh mạc chung

- 5 dây thắt lưng và 5 dây cùng tạo thành đám rối thắt lưng cùng (Hình 5.28) chi phối vận động và cảm giác cho chi dưới. 3 nhánh quan trọng nhất là (Hình 5.29, 5.30): a) *dây thần kinh đùi* ra vùng đùi trước cùng cơ thắt lưng chậu và phân các nhánh cảm giác cho vùng này cùng các nhánh vận động chi phối cho các cơ đùi trước, đặc biệt có nhánh hiển chạy cùng tĩnh mạch hiển lớn; b) *dây thần kinh bịt* là một nhánh của đám rối thần kinh thắt lưng chui qua rãnh bịt, sau đó chia thành hai nhánh chạy trước và sau cơ khép ngắn nên nó còn được gọi là thần kinh ký sĩ. Thần kinh bịt vận động cho hầu hết các cơ khu cơ đùi trong và cảm giác mặt trong đùi; c) *dây thần kinh ngồi* là thần kinh lớn nhất cơ thể, qua khuyết ngồi lớn dưới cơ hình lê để ra vùng mông, rồi chạy giữa ụ ngồi và mấu chuyển lớn để xuống dọc chính giữa đùi khu đùi sau. Cuối cùng phân hai nhánh chính ở khoảng 1/3 dưới đùi là *thần kinh mác chung* (vòng quanh cổ xương mác rồi chia hai nhánh tận là *thần kinh mác sâu* vận động cho các cơ vùng cẳng chân trước và *thần kinh mác nông* chi phối vận động nhóm cẳng chân ngoài và cảm giác cho phần lớn mu chân) và *thần kinh chày* (đi chính giữa vùng cẳng chân sau và chi phối cho các cơ ở vùng này). Để xuống gan chân nó đi sau mắt cá trong và chia hai nhánh tận là *thần kinh gan chân ngoài* và *thần kinh gan chân trong* (để chi phối cho tất cả các cơ ở gan chân).

## CÂU HỎI TRẮC NGHIỆM

Dùng hình vẽ bên để trả lời các câu hỏi 1, 2, 3. Cho:

- neuron cảm giác.
- neuron liên hợp.
- neuron vận động.
- tế bào thần kinh đệm.
- tế bào thần kinh tự chủ.



1/ Chi tiết số 1 trên hình vẽ là: .....

2/ Chi tiết số 2 trên hình vẽ là: .....

3/ Chi tiết số 3 trên hình vẽ là: .....

2 câu 4 và 5 là câu nhân quả, chọn:

- a) Nếu A đúng, B đúng và có liên quan nhân quả.
- b) Nếu A đúng, B đúng nhưng không liên quan nhân quả.
- c) Nếu A đúng, B sai.
- d) Nếu A sai, B đúng.
- e) Nếu A sai, B sai.

4/

A. Người ta thường chọc dò lấy dịch não tủy ở khoảng gian đốt sống thắt lưng IV và V. Vì:

B. Ở đó không còn tủy gai và dịch não tủy được chứa đầy trong bể dưới nhện dưới nón tủy.

5/

A. Tủy gai có chất xám hình chữ H được bao quanh bởi chất trắng. Vì:

B. Tủy gai không có vỏ xám bao bọc bên ngoài.

6/ Trám não là phần não:

- a) phát sinh từ bọng não sau.
- b) bao gồm hành, cầu, tiểu não và não thất IV.
- c) là phần não phát triển mạnh nhất.
- d) a và b.
- e) a, b và c.

7/ Trong hành não, nhân nào sau đây của các thần kinh sọ KHÔNG hiện diện:

- a) nhân vận động dây sinh ba.
- b) các nhân của dây lang thang
- c) nhân hạ thiệt.
- d) nhân của dây thiệt hầu.



e) nhân của dây phụ.

8/ Thần kinh sọ thoát ra ở giới hạn giữa mặt trước và hai mặt bên cầu não là:

- a) thần kinh rỗng rọc.
- b) thần kinh sinh ba.
- c) thần kinh vận nhãn ngoài.
- d) thần kinh mặt.
- e) thần kinh trung gian.

9/ Nói về tiểu não, thông tin nào sau đây SAI:

- a) tiểu não được bao bọc bởi chất xám là vỏ tiểu não.
- b) hình thể trong của tiểu não có hình ảnh đặc trưng là cây sừng tiểu não.
- c) tiểu não có thùy nhộng ở giữa và hai bán cầu tiểu não ở hai bên.
- d) tiểu não nằm trong hố sọ giữa.
- e) tiểu não có tham gia chức năng thăng bằng và phối hợp động tác.

10/ Nói về trung não, thông tin nào sau đây KHÔNG đúng:

- a) phát sinh từ bọng não giữa.
- b) phía trước có hai cuống đại não.
- c) phía sau có hai lỗ não.
- d) là nơi xuất phát của các dây thần kinh sọ III và IV.
- e) bên trong có một ống hẹp gọi là cống não.

11/ Gian não:

- a) bị vùi lấp phần lớn trong hai bán cầu đại não.
- b) có hai *đôi thị* là hai nhân xám hình trứng chim bồ câu.
- c) có vùng sau đồi là các thể gối ngoài và trong.
- d) có vùng dưới đồi và vùng hạ đồi tập trung nhiều trung khu cao cấp của hệ thần kinh tự chủ.
- e) a, b, c và d.

12/ Nói về não thất ba, câu nào sau đây SAI:

- a) là một khoang rỗng chứa dịch não tủy.
- b) nằm chen giữa gian não và đoạn não.
- c) có thành trên được đẩy bởi màng mái.
- d) có hai thành bên là đôi thị và vùng hạ đồi.
- e) thông nối với các não thất bên qua lỗ gian não thất.

13/ Vùng trên đồi gồm:

- a) thể tùng.
- b) hai cuống thể tùng.
- c) máu não thất ba.
- d) a và b.
- e) a, b và c.

14/ Vùng quanh đồi bao gồm:

- a) vùng trên đồi, vùng sau đồi, vùng dưới đồi.
- b) vùng trên đồi, vùng sau đồi, vùng hạ đồi.
- c) vùng sau đồi, vùng dưới đồi, vùng hạ đồi.
- d) vùng trên đồi, vùng dưới đồi.
- e) vùng trên đồi, vùng sau đồi.

15/ Câu nhân quả, chọn:

- a) Nếu A đúng, B đúng và có liên quan nhân quả.
- b) Nếu A đúng, B đúng nhưng không liên quan nhân quả.
- c) Nếu A đúng, B sai.
- d) Nếu A sai, B đúng.
- e) Nếu A sai, B sai.

A. Vùng hạ đồi là một vùng tuy nhỏ nhưng đóng vai trò quan trọng trong việc điều hòa các tuyến nội tiết, thân nhiệt, nước và điện giải, vì:

B. Vùng hạ đồi thuộc gian não.



16/ Thành sau - dưới não thất III có:

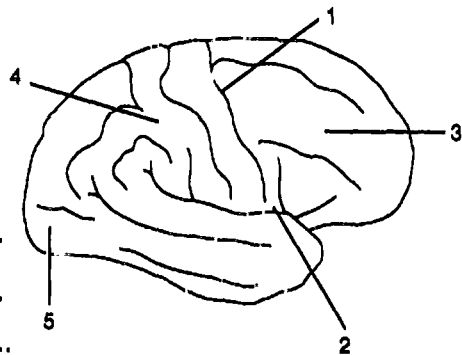
- a) chất trắng sau.
- b) thể vú.
- c) mép trước.
- d) a và b.
- e) a và c.

17/ Cấu trúc nào sau đây KHÔNG thuộc thành bên của não thất III:

- a) đồi thị.
- b) vùng hạ đồi.
- c) rãnh hạ đồi.
- d) lỗ gian não thất.
- e) thể tùng.

Dùng hình vẽ bên để trả lời 4 câu hỏi tiếp theo đây, Cho:

- a) Rãnh bên.
- b) Thùy trán.
- c) Rãnh trung tâm.
- d) Hồi sau trung tâm.
- e) Thùy đỉnh.



18/ Chi tiết số 1 là:.....

19/ Chi tiết số 2 là:.....

20/ Chi tiết số 3 là:.....

21/ Chi tiết số 4 là:.....

22/ Nói về hình thể ngoài bán cầu đại não, câu nào sau đây SAI:

- a) hai bán cầu đại não phân cách nhau bởi rãnh trung tâm.
- b) mỗi bán cầu có dạng 1/4 khối cầu.
- c) mỗi bán cầu có 3 mặt: mặt trên ngoài, mặt trong và mặt dưới.
- d) trên các mặt có các rãnh chính phân chia bán cầu thành các thùy.



- e) mặt trên - ngoài chia thành 5 thùy: *trán, đỉnh, chẩm, thái dương và đảo.*

**23/** Nhân nào sau đây KHÔNG phải là nhân nền của bán cầu đại não:

- a) nhân đuôi.
- b) nhân bèo.
- c) đồi thị.
- d) nhân trước thừng.
- e) thể vân.

**24/** Cấu trúc nào sau đây là mép gian bán cầu của đoạn não:

- a) thể chai.
- b) mép sau.
- c) mép trước.
- d) a và b.
- e) a và c.

**25/** Nói về não thất bên, thông tin nào sau đây SAI:

- a) có sừng trước nằm trong thùy trán.
- b) có sừng sau nằm trong thùy chẩm.
- c) thông với não thất III qua lỗ gian não thất.
- d) thông với não thất IV qua cống não.
- e) có chỗ 3 sừng hợp lại gọi là phần trung tâm.

**26/** Trung khu của thần kinh giao cảm nằm ở:

- a) trung não.
- b) cầu não.
- c) hành não.
- d) tiểu não.
- e) tủy gai.

27/ Nói về thần kinh tự chủ, thông tin nào sau đây SAI:

- a) là hệ thần kinh điều khiển cho tạng, tuyến và mạch máu.
- b) bao gồm hai phần hoạt động đối lập nhau: thần kinh giao cảm và đối giao cảm.
- c) có đặc điểm cấu tạo là cần một chuỗi gồm hai neuron từ trung ương đến tạng được chi phối.
- d) phần giao cảm có hạch là hạch cạnh sống hoặc hạch trước sống.
- e) phần đối giao cảm có hạch là hạch tạng.

28/ Màng mềm:

- a) là màng nằm ngoài cùng.
- b) có nhiệm vụ đệm mạch máu đến nuôi não và tủy.
- c) gồm hai lớp.
- d) b và c.
- e) a, b và c.

29/ Dịch não tủy:

- a) tiết ra từ các đám rối mạch mạc của các não thất.
- b) được chứa trong hệ thống não thất.
- c) đi từ não thất ra khoang dưới nhện qua các lỗ trên màn tủy dưới của não thất IV.
- d) được hấp thu vào các xoang tĩnh mạch màng cứng qua các hạt màng nhện.
- e) a, b, c và d.

30/ Đặc điểm nào sau đây KHÔNG thuộc các dây thần kinh sọ:

- a) có nguyên ủy thật là các nhân xám trong não.
- b) thoát ra hoặc đi vào ở các phần não.
- c) chui vào hoặc ra khỏi sọ qua các lỗ ở nền sọ.
- d) có các loại: vận động, cảm giác đơn thuần và hỗn hợp.
- e) chi phối chủ yếu cho vùng đầu mặt cổ.



31/ Các dây thần kinh vận động nhãn cầu là:

- a) dây III.
- b) dây IV.
- c) dây V.
- d) a và b.
- e) b và c.

32/ Đám rối thần kinh cổ được cấu tạo bởi:

- a) bốn dây thần kinh gai sống cổ đầu tiên.
- b) bốn dây thần kinh gai sống cổ cuối cùng.
- c) sáu dây thần kinh gai sống cổ đầu tiên.
- d) ba dây thần kinh gai sống cổ đầu tiên.
- e) bốn dây thần kinh gai sống cổ cuối và dây ngực I.

33/ Chọn câu SAI về đám rối cổ:

- a) cho 3 loại nhánh là cảm giác, vận động và nhánh nối.
- b) cho dây hoành thuộc nhóm các nhánh vận động.
- c) cho 4 nhánh cảm giác: chẩm nhỏ, tai lớn, ngang cổ và trên đòn.
- d) cho nhánh nối với thần kinh XII.
- e) chỉ chi phối vận động và cảm giác cho vùng cổ.

34/ Ngành nào sau đây KHÔNG phải là ngành cùng của đám rối thần kinh cánh tay:

- a) thần kinh trụ.
- b) thần kinh nách.
- c) thần kinh cơ bì.
- d) thần kinh cho cơ dưới vai.
- e) thần kinh giữa.

Hai câu tiếp theo là câu nhân quả, chọn:

- a) Nếu A đúng, B đúng và có liên quan nhân quả.
- b) Nếu A đúng, B đúng nhưng không liên quan nhân quả.



- c) Nếu A đúng, B sai.
- d) Nếu A sai, B đúng.
- e) Nếu A sai, B sai.

35/

A. Liệt dây thần kinh giữa sẽ làm bàn tay ngứa và duỗi (bàn tay khỉ), vì:

B. Dây thần kinh giữa vận động hầu hết các cơ ở vùng cẳng tay trước nghĩa là các cơ gấp và sấp bàn tay.

36/

A. Dây thần kinh ngồi là dây lớn nhất cơ thể, vì:

B. Nó chi phối cho toàn bộ các cơ chi dưới.

37/ Dây thần kinh đùi:

- a) đi ra vùng đùi trước cùng cơ thắt lưng chậu.
- b) phân các nhánh cảm giác cho vùng đùi trước cùng các nhánh vận động chi phối cho các cơ vùng này.
- c) cho một nhánh đặc biệt là thần kinh hiển chạy cùng tĩnh mạch hiển lớn.
- d) a và b.
- e) a, b và c.

38/ Dây thần kinh ngồi:

- a) qua khuyết ngồi lớn dưới cơ hình lê để ra vùng mông.
- b) chạy giữa ụ ngồi và mấu chuyển lớn để xuống dọc chính giữa đùi khu đùi sau.
- c) chia thành hai nhánh tận phần trên cẳng chân.
- d) a và b.
- e) a, b và c.



## TRẮC NGHIỆM

2/ c

3/ b

4/ a

5/ b

7/ a

8/ b

9/ d

10/ c

12/ b

13/ a

14/ a

15/ b

17/ e

18/ a

19/ c

20/ b

22/ a

23/ c

24/ e

25/ d

27/ e

28/ b

29/ e

30/ a

32/ a

33/ e

34/ d

35/ a

37/ e

38/ d



# CHƯƠNG VI

## HỆ GIÁC QUAN

BS. Phạm Đăng Diệu

### MỤC TIÊU LÝ THUYẾT

- 1) Kể tên đầy đủ các thành phần của hệ giác quan.
- 2) Mô tả các lớp vỏ nhãn cầu cùng các cấu trúc quan trọng của chúng (giác mạc, mống mắt, thể mi, vết võng mạc, đĩa thần kinh thị).
- 3) Mô tả các môi trường trong suốt của nhãn cầu và sự lưu thông của thủy dịch.
- 4) Kể tên và chức năng của các cơ quan mắt phụ.
- 5) Kể tên các thành phần của tai ngoài, tai giữa và tai trong.
- 6) Nêu đặc điểm cấu tạo của loa tai và ống tai ngoài.
- 7) Mô tả sơ lược các thành của hòm nhĩ và nêu ý nghĩa sinh bệnh lý và ứng dụng của chúng.
- 8) Mô tả sơ lược mê đạo màng và mê đạo xương.
- 9) Giải thích cơ chế nghe dựa trên các cấu trúc giải phẫu của tai.
- 10) Mô tả cấu tạo của thượng bì, bì, hạ bì, lông, móng của da.
- 11) Chú thích sơ đồ cấu tạo da.

### MỤC TIÊU THỰC TẬP

- 1) Chỉ được trên xương sọ các thành của ổ mắt.
- 2) Chỉ được trên các tiêu bản, mô hình, tranh vẽ các lớp vỏ và các cấu trúc quan trọng của nhãn cầu.
- 3) Xác định được trên mô hình, tranh vẽ các môi trường trong suốt của nhãn cầu.
- 4) Nhận biết trên mô hình, tranh vẽ các thành phần của các cơ quan mắt phụ.



- 5) Chỉ được giới hạn của tai ngoài, tai giữa và tai trong trên mô hình và tranh vẽ.
- 6) Xác định trên mô hình, tranh vẽ các cấu trúc quan trọng của tai ngoài, tai giữa và tai trong.
- 7) Xác định trên mô hình, tranh vẽ các thành phần của da, lông và móng.

## ĐẠI CƯƠNG

Hệ giác quan gồm các cơ quan cảm ứng đóng vai trò quan trọng trong sự giao tiếp của cơ thể với môi trường. Qua các giác quan cơ thể nhận được những kích thích của ngoại môi trường, chuyển đến hệ thần kinh trung ương, từ đó cơ thể có những đáp ứng thích đáng.

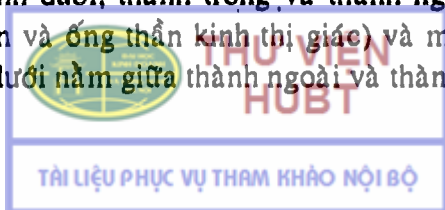
Có 5 loại giác quan là: cơ quan xúc giác (da), cơ quan khứu giác (mũi), cơ quan thị giác (mắt), cơ quan thính giác và thăng bằng (tiền đình - ốc tai) và cơ quan vị giác (lưỡi). Cơ quan khứu giác được khảo sát cùng với hệ hô hấp và cơ quan vị giác được đề cập với hệ tiêu hóa. Trong chương này, chúng ta chỉ chủ yếu khảo sát cơ quan thị giác, tiền đình - ốc tai và xúc giác.

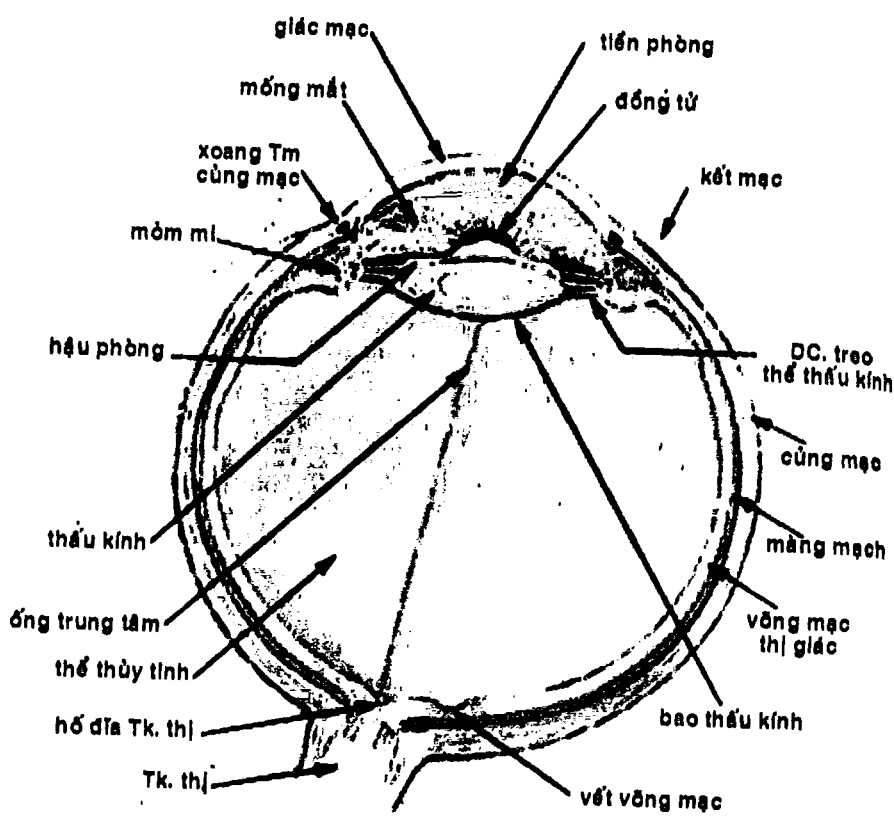
## CƠ QUAN THỊ GIÁC

Gồm *nhãn cầu* và *các cơ quan mắt phụ* (gồm mạc ổ mắt, các cơ nhãn cầu, lông mày, mí mắt, kết mạc và bộ lệ). Cơ quan thị giác phần lớn được chứa trong một ổ xương của khối sọ mặt gọi là ổ mắt.

### 1. Ổ MẮT

Là một ổ xương rỗng có dạng hình tháp, giới hạn bởi các xương trán, gò má, hàm trên, lệ, sàng, khẩu cái, bướm. Có 4 thành là thành trên, thành dưới, thành trong và thành ngoài, một đỉnh (có khe ổ mắt trên và ống thần kinh thị giác) và một nền mở ra trước. Khe ổ mắt dưới nằm giữa thành ngoài và thành dưới.





Hình 6.1 : Thiết đồ ngang nhãn cầu

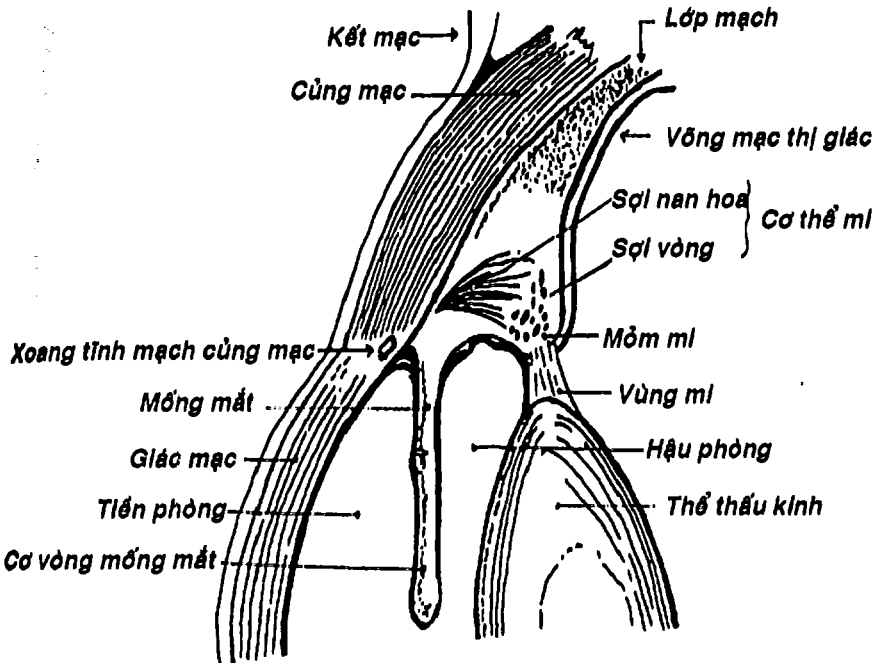


## NHÃN CẦU

Có hình khối cầu mà trục trước sau lớn hơn trục ngang và trên dưới. Gồm:

2.1. Các lớp vỏ nhãn cầu: gồm 3 lớp từ nông vào sâu là:

- **Lớp xơ:** (Hình 6.1) có chức năng bảo vệ nhãn cầu. Gồm hai phần là: a) *giác mạc* hình tròn, vô mạch, chiếm khoảng 1/6 trước nhãn cầu. Giác mạc gồm nhiều lớp trong suốt cho phép ánh sáng đi xuyên qua; và b) *cứng mạc* chiếm 5/6 còn lại, là một lớp mô liên kết dày và chắc màu trắng sáng, làm nhiệm vụ tạo hình và bảo vệ cho nhãn cầu.



Hình 6.2: Thể mi và mống mắt

- **Lớp mạch:** (Hình 6.2) còn gọi là lớp hắc mạc, gồm: a) **màng mạch** là một lớp màng mỏng, chứa nhiều mạch máu nên là lớp dinh dưỡng của nhãn cầu, đồng thời do có chứa nhiều hắc tố, nên nó cũng tạo nên lớp cản quang không cho ánh sáng xuyên qua củng mạc để vào nhãn cầu; b) **thể mi** là một cấu trúc gồm khoảng 70 gờ lồi vào lòng nhãn cầu xếp thành vòng tròn gọi là các mỏm mi, bên trong có các cơ thể mi. Từ đỉnh của các mỏm mi có các dây chằng treo thể thấu kính giúp thay đổi bề dày của thấu kính trong khi điều tiết; c) **mống mắt** là một tấm sắc tố hình vành khăn nằm trước thể thấu kính, ở chính giữa có một lỗ trống tròn gọi là con ngươi (hay đồng tử). Nó phân chia khoang giữa giác mạc và thấu kính thành **tiền phòng** và **hậu phòng** chứa thủy dịch. Mống mắt có chứa nhiều sắc tố và các sợi cơ trơn (các cơ hình nan hoa để làm giãn và cơ vòng để co hẹp đồng tử), nên nó có chức năng như một tấm chắn sáng để điều chỉnh lượng ánh sáng lọt vào nhãn cầu.

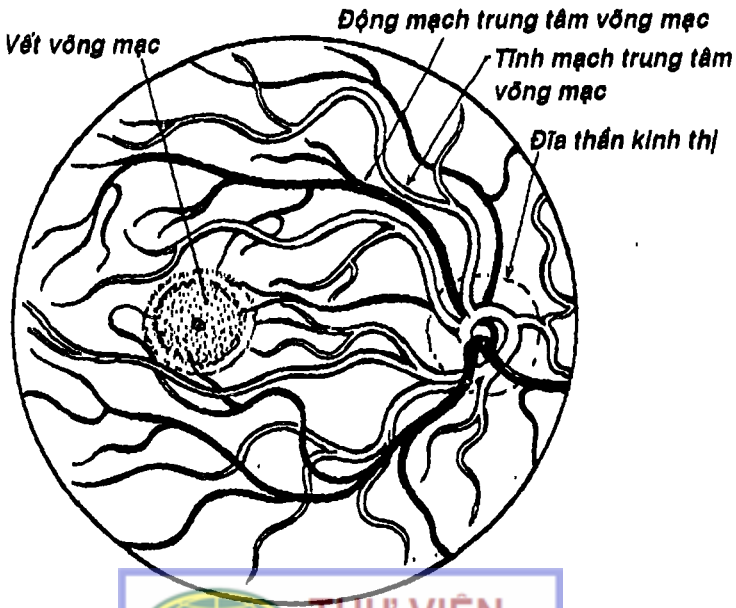
- **Lớp võng mạc:** (Hình 6.1) nằm trong cùng, là một màng thần kinh, gồm 3 phần: a) **võng mạc thị giác** lót phần sau nhãn cầu, có nhiều lớp tế bào (trong đó có các tế bào cảm thụ thị giác hình nón và hình que). Trên võng mạc thị giác, ở cực sau nhãn cầu, có vết võng mạc (điểm vàng) là nơi ảnh của vật được tiếp nhận tốt nhất (nhìn rõ nhất). Chính giữa vết võng mạc có lõm trung tâm. Lềch phía trong và dưới so với vết võng mạc có đĩa thần kinh thị (điểm mù) tạo nên bởi sự tập trung của các sợi trục tế bào thần kinh thị và không có các tế bào cảm thụ thị giác. Chính giữa đĩa là hố đĩa, nơi có các mạch máu trung tâm võng mạc đi qua; b) **võng mạc thể mi** lót lên trên thể mi; c) **võng mạc mống mắt** lót mặt sau mống mắt.

## 2.2. Các môi trường trong suốt của nhãn cầu

- **Thủy dịch:** là một chất lỏng gần giống huyết tương, nhưng không có protein, được sản xuất từ các mống mi, lưu thông từ hậu phòng, qua đồng tử để ra tiền phòng và cuối cùng được hấp thu vào xoang tĩnh mạch củng mạc (nằm ở góc củng - giác mạc). Chính vì vậy mà áp lực của thủy dịch là hằng định.

- **Thể thủy tinh:** là một cấu trúc hình thấu kính hai mặt lồi, trong suốt. Bên ngoài là một bao thủy kính, bên trong là chất thủy kính gồm phần vỏ bên ngoài và nhân thể thủy kính ở trung tâm. Nhờ các cơ thể mi mà thể thủy tinh có thể thay đổi được độ dày trong hoạt động điều tiết của mắt.

- **Thể thủy tinh:** là một khối chất trong suốt (dịch thủy tinh) như lòng trắng trứng, nằm trong một bao và chiếm 4/5 sau của nhãn cầu (Hình 6.1).

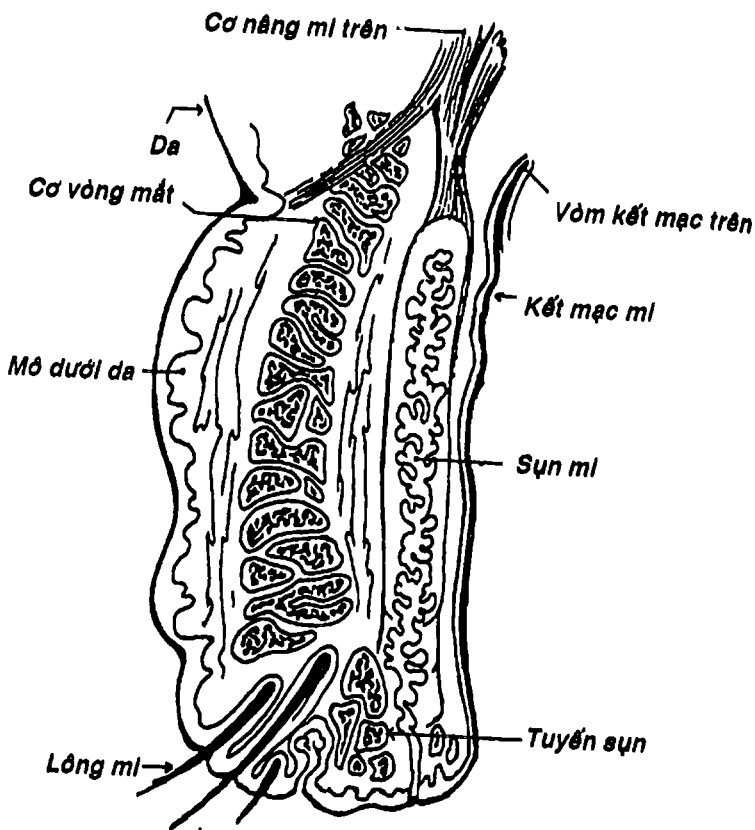


Hình 6.3: Hình soi đáy mắt

### 3. CÁC CƠ QUAN MẮT PHỤ

3.1. Mạc ổ mắt: là những mô xơ bao bọc và che chở cho các thành phần trong ổ mắt.

3.2. Các cơ nhãn cầu: gồm 4 cơ thẳng (thẳng trên, dưới, trong và ngoài) hai cơ chéo (chéo trên và chéo dưới) và cơ nâng mi trên. Các cơ này làm nhiệm vụ vận động nhãn cầu, trừ cơ nâng mi trên.

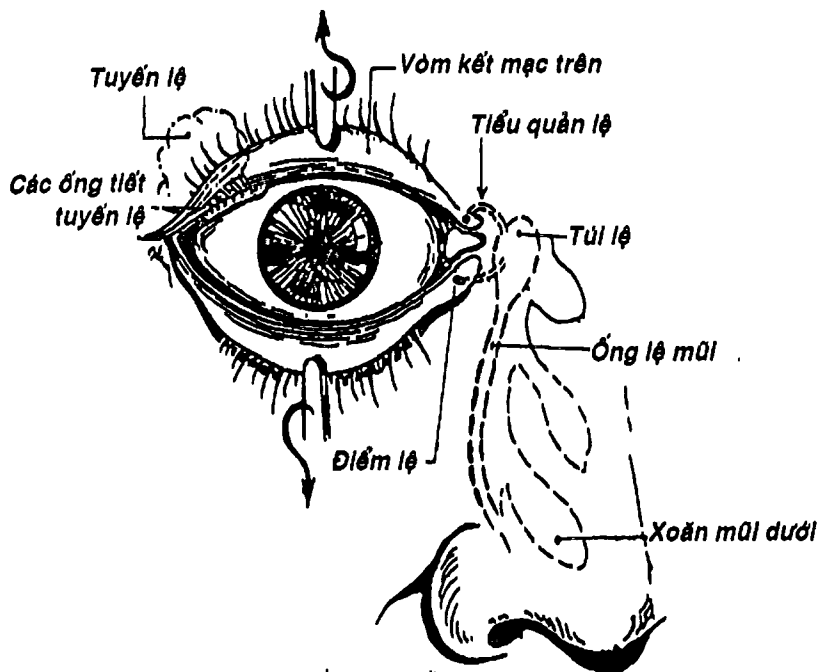


Hình 6.4: Mi mắt

**3.3. Lông mày:** là một cặp da lồi hình cung, có lông ngắn, nằm trên bờ ổ mắt có tác dụng ngăn cản dị vật rơi xuống mắt.

**3.4. Mí mắt:** gồm mí trên và mí dưới, là hai cấu trúc da – cơ – màng di động trước ổ mắt để bảo vệ nhãn cầu. Từ nông vào sâu, mí mắt có các lớp sau: da, mô dưới da, cơ (vòng mắt), lớp xơ (gồm sụn mí, mô liên kết và vách ổ mắt, cuối cùng là kết mạc). Bờ tự do của mí có lông mi.

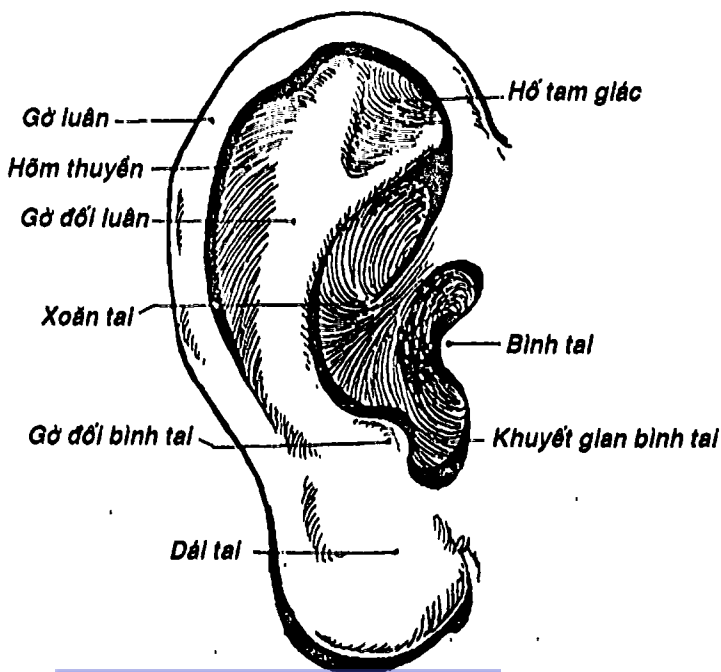
**3.5. Kết mạc:** là một lớp niêm mạc mỏng, khi lót ở mặt sâu của mí mắt thì gọi là kết mạc mí, khi lót lên mặt trước của nhãn cầu thì gọi là kết mạc nhãn cầu. Hai kết mạc này liên tục với nhau tạo thành các vòm kết mạc trên và dưới.



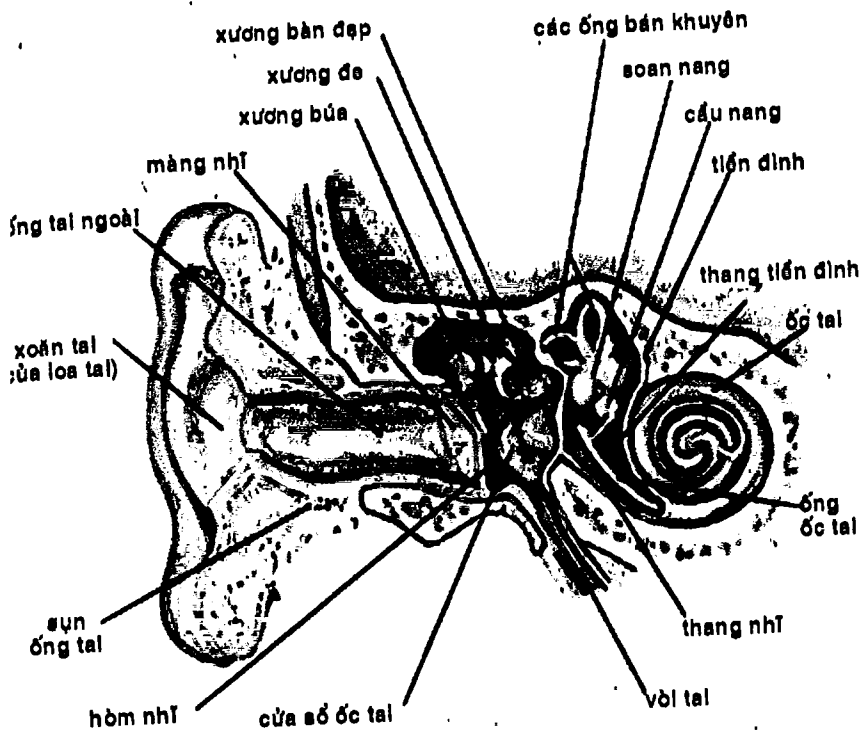
**3.6. Bộ lệ:** gồm: a) *tuyến lệ* nằm góc trước ngoài của thành trên ổ mắt, tiết nước mắt qua các ống tiết vào vòm kết mạc trên; b) hai *điểm lệ* nằm ở phía trong hai bờ mí; c) hai *tiểu quản lệ* nối từ điểm lệ đến túi lệ; d) *túi lệ* phình to; e) *ống lệ* mũi đi từ túi lệ đến ngách mũi dưới. Các cấu trúc trừ tuyến lệ có chức năng dẫn lưu nước mắt thừa.

## CƠ QUAN TIỀN ĐÌNH - ỐC TAI

Cơ quan tiền đình - ốc tai đảm nhận hai chức năng là nhận cảm về cảm giác nghe và thăng bằng. Cơ quan này gồm 3 phần: tai ngoài (loa tai + ống tai ngoài), tai giữa (hòm nhĩ + chuỗi xương con + vòi nhĩ) và tai trong (mê đạo màng + mê đạo xương).



Hình 6.6: Loa tai  
**HUBT**

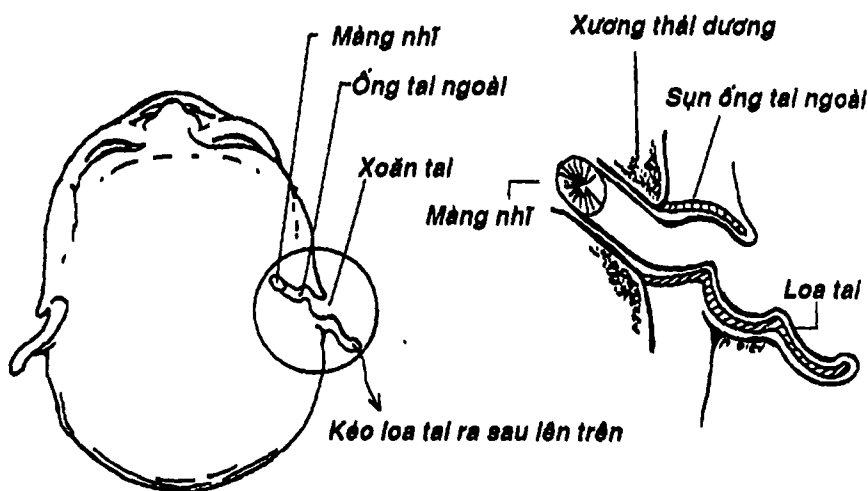


Hình 6.6B : Cơ quan tiền đình – ốc tai

## 1. TAI NGOÀI: gồm loa tai và ống tai ngoài.

1.1. **Loa tai:** là một tấm sụn uốn lồi lõm thành nhiều gờ và nhiều rãnh, được da bao phủ cả hai mặt, nên có thể tiếp nhận âm thanh từ mọi phía. Đáy của loa tai thu hẹp thành một chỗ lõm như cái phễu gọi là *xoăn tai*. Quay quanh xoăn tai là *gờ luân*, *gờ đối luân* (ở trên ngoài), *binh tai* (ở trước) và *gờ đối binh tai* (ở dưới). Bên dưới loa tai có một túi chứa mỡ gọi là *dái tai* (Hình 6.6).

1.2. **Ống tai ngoài:** là một ống xương – sụn được lót bởi da, dài khoảng 3 cm, nối từ loa tai đến màng nhĩ. Ống tai ngoài có hướng đi hướng xuống dưới, ra trước và vào trong, đồng thời hơi uốn cong hình chữ S (chủ yếu ở đoạn sụn phía ngoài nên muốn soi màng nhĩ người ta phải kéo loa tai lên trên và ra sau để làm thẳng ống tai ngoài).




Hình 6.7: Ống tai ngoài

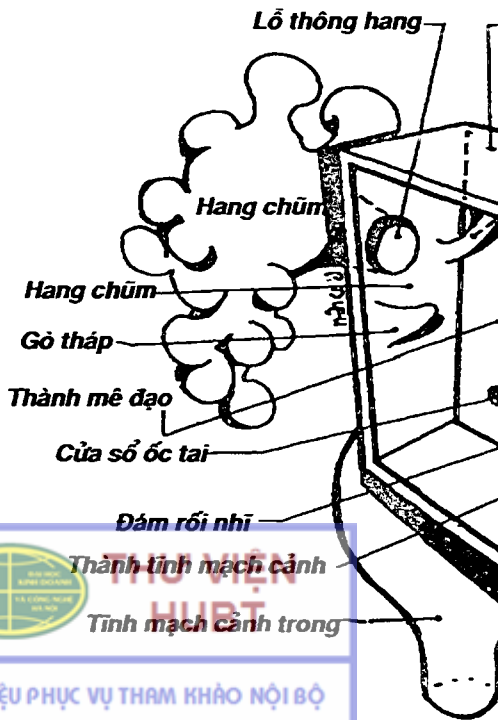

## 2. TAI GIỮA: gồm hòm nhĩ, chuỗi xương con và vòi nhĩ

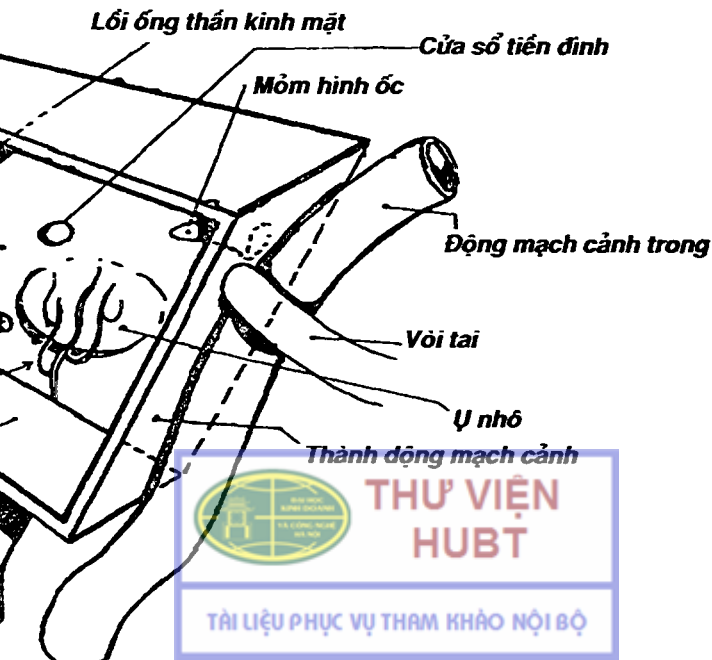
**2.1. Hòm nhĩ:** (Hình 6.8) là một khoang rỗng hình cái trống con đục rỗng trong xương thái dương. Hòm nhĩ ở trên thông với ngách thượng nhĩ. Có thể mô tả hòm nhĩ có 6 thành: a) *thành động mạch cảnh* (ở trước) áp sát động mạch cảnh trong và có lỗ nhĩ cửa vòi tai mở vào, chính vì vậy, một nhiễm khuẩn của hầu họng có thể lan theo đường tự nhiên này vào tai giữa; b) *thành chũm* (ở sau) có lỗ thông với hang chũm từ đó thông với các xoang chũm (là các hốc xương nhỏ nằm trong phần đá xương thái dương) nên viêm tai giữa có biến chứng là viêm xoang chũm, từ đây có thể mở ra ngoài hay vào trong hộp sọ; c) *thành trần* (ở trên) là một tấm xương mỏng manh liên quan chặt chẽ với hố sọ giữa; d) *thành tinh mạch cảnh* (ở dưới) liên quan với tĩnh mạch cảnh trong; e) *thành mê đạo* (ở trong), liên quan với các mê đạo của tai trong, có cửa sổ tiền đình (hình bầu dục và có nền xương bàn đạp đẩy lên) và cửa sổ ốc tai (có màng nhĩ phụ đẩy kín); f) *thành màng* tức màng nhĩ (ở ngoài), là một màng xơ mỏng được phủ da ở phía ngoài và niêm mạc ở phía trong. Màng nhĩ có màu xám sáng lóng lánh, nằm nghiêng xuống dưới vào trong. Người ta có thể chia nó thành 4 khu bằng hai đường thẳng góc vẽ qua bóng cán xương búa và rốn màng nhĩ. Hai khu dưới nhất là khu dưới sau không liên quan với các cấu trúc quan trọng trong hòm nhĩ nên người ta có thể chích rạch mũ tai giữa ở đây (Hình 6.9).

**2.2. Chuỗi xương con:** (Hình 6.10) Gồm 3 xương nhỏ là búa, đe và bàn đạp, tiếp khớp với nhau theo dạng thức đòn bẩy để tạo thành một chuỗi truyền và khuếch đại xung động âm từ màng nhĩ vào tai trong. *Xương búa* có cán dính vào mặt trong màng nhĩ, chỏm tiếp khớp với *xương đe*. *Xương đe* khớp tiếp với *xương bàn đạp*. *Xương bàn đạp* có nền đẩy lên cửa sổ ốc tai.





- Thành trần

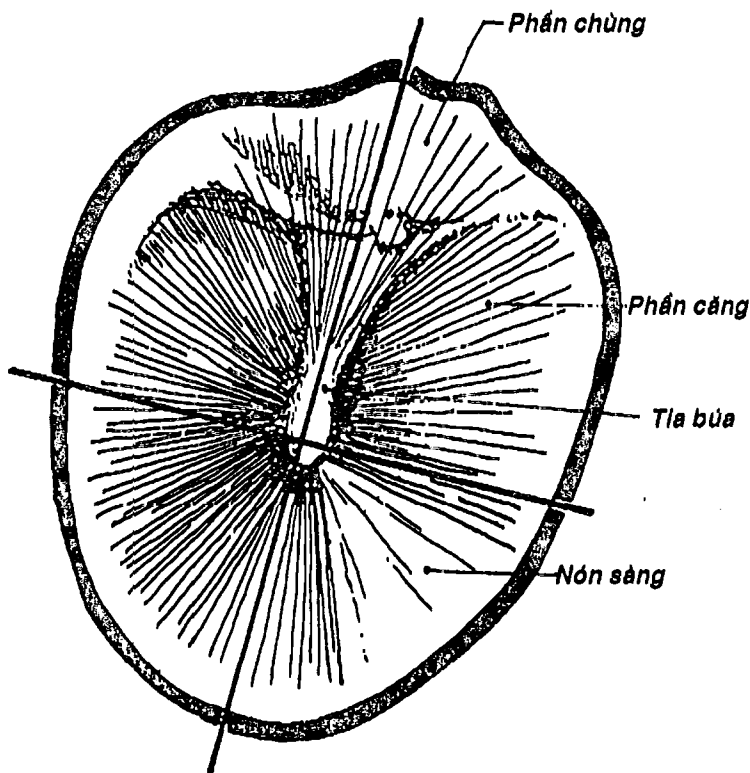


**THƯ VIỆN  
HUBT**

TÀI LIỆU PHỤC VỤ THAM KHẢO NỘI BỘ

**2.3. Vòi nhĩ:** (Hình 6.6B) là một ống xương - sụn, một đầu mở vào hòm nhĩ qua *lỗ nhĩ cửa vòi nhĩ* và một đầu thông vào hầu mũi qua *lỗ hầu cửa vòi nhĩ*. Vòi nhĩ có tác dụng cân bằng áp lực của hòm nhĩ với khí quyển nhưng cũng là một đường lan truyền tự nhiên của nhiễm trùng vào tai giữa.

Ngoài ra, trong tai giữa còn có các dây chằng và các cơ xương tai (cơ bàn đập và cơ căng màng nhĩ).



Hình 6.9: Hình soi màng nhĩ



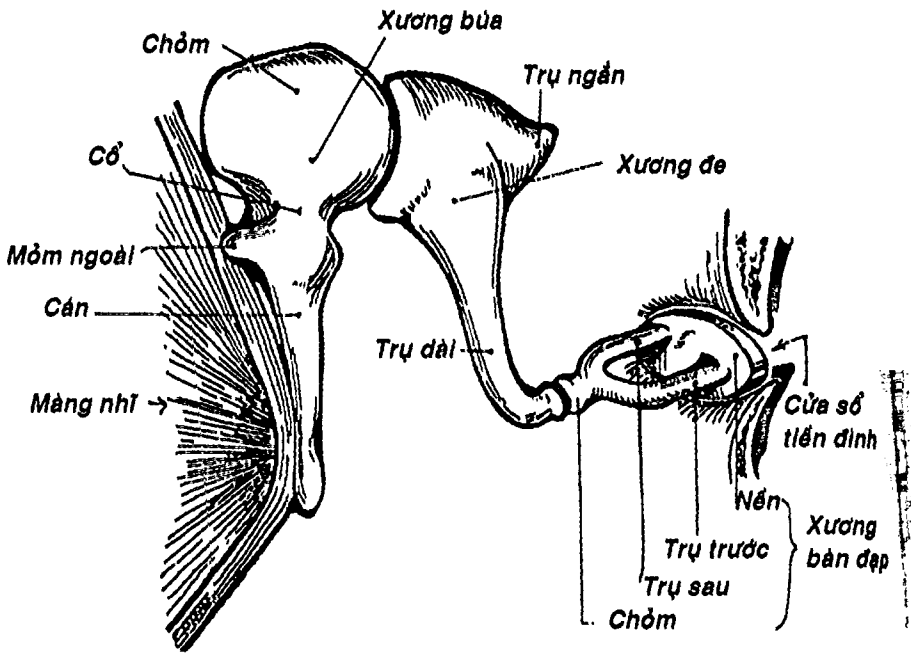
THƯ VIỆN  
HUBT

TÀI LIỆU PHỤC VỤ THAM KHẢO NỘI BỘ

Gồm hai thành phần: mê đạo màng và mê đạo xương.

**3.1. Mê đạo màng:** (Hình 6.11) gồm một hệ thống ống và túi kín chứa nội dịch và một khoang chứa ngoại dịch. Mê đạo màng gồm những thành phần sau:

- **3 ống bán khuyên** (trước, sau, ngoài) bố trí theo 3 chiều không gian và hai đầu đều cắm vào xoan nang. Một trong hai đầu ống phình to thành **bóng màng**, bên trong có **mào bóng** là thụ thể cảm giác về thăng bằng.



Hình 6.10: Chuỗi xương con

- **Xoan nang và cầu nang** là hai túi hình xoan và hình cầu nối liền bởi ống xoan - cầu. Bên trong vết xoan nang và vết cầu nang cũng là các thụ thể thăng bằng.

- **Ống ốc tai** hình lăng trụ tam giác, xoắn hai vòng rưỡi. Suốt dọc chiều dài thành dưới của ống có các cơ quan xoắn là thụ thể cảm nhận thính giác.

- **Khoang ngoại dịch** nằm đệm giữa các thành phần vừa kể với mê đạo xương.

**3.2. Mê đạo xương:** (Hình 6.12) là một hộp xương đục rỗng trong phần đá xương thái dương để chứa mê đạo màng nhưng có kích thước lớn hơn so với mê đạo màng chính thức, vì vậy tồn tại một khoang rỗng chứa ngoại dịch chêm giữa mê đạo màng chính thức và mê đạo xương. Gồm các thành phần chính sau:

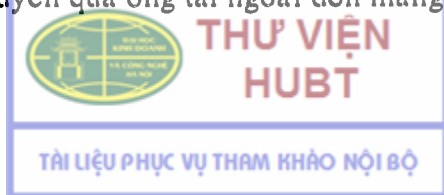- **3 ống bán khuyên xương** chứa bên trong chúng các ống bán khuyên màng.

- **Tiền đình** là phần hộp xương chứa xoan nang và cầu nang. Thành ngoài có cửa sổ tiền đình, bên dưới xuất phát một mảnh xương chạy vào ốc tai xương gọi là mảnh xoắn. Ngoại dịch trong tiền đình thông với ngoại dịch thang tiền đình của ốc tai.

- **Ốc tai (xương)** là ống xương xoắn hai vòng rưỡi chứa ống ốc tai, nhưng lớn hơn nhiều so với ống ốc tai. Mảnh xoắn và ống tai phân chia lòng ốc tai xương thành hai khoang ngoại dịch là thang tiền đình và thang nhĩ, thông nhau bởi khe xoắn ở cuối ốc tai. Cuối thang nhĩ, thành ốc tai có cửa sổ ốc tai được đẩy bằng màng nhĩ phụ.

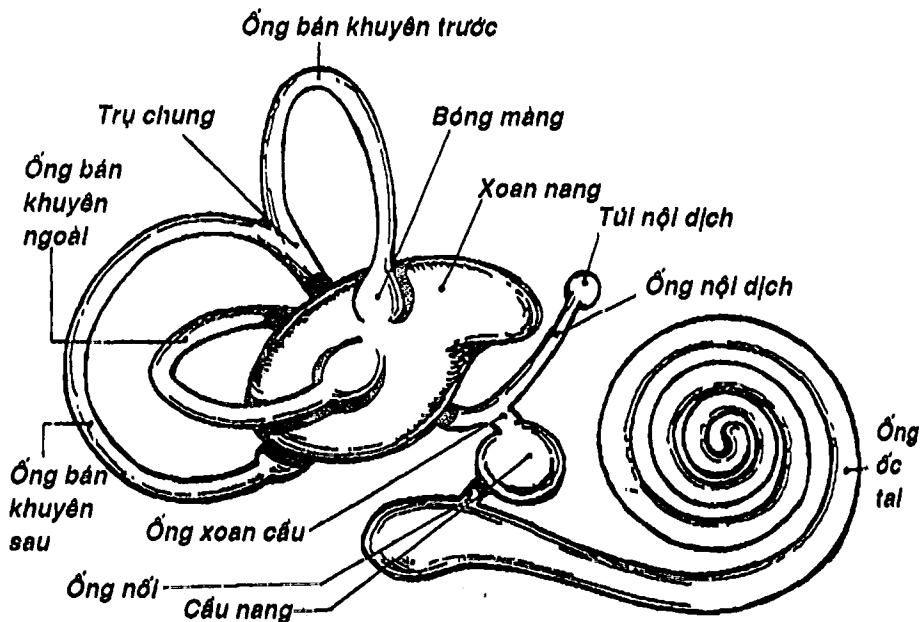
## 4. LIÊN HỆ CHỨC NĂNG

**4.1. Chức năng nghe:** Âm thanh được loa tai tiếp nhận, tập trung về xoắn tai rồi truyền qua ống tai ngoài đến màng nhĩ. Màng nhĩ

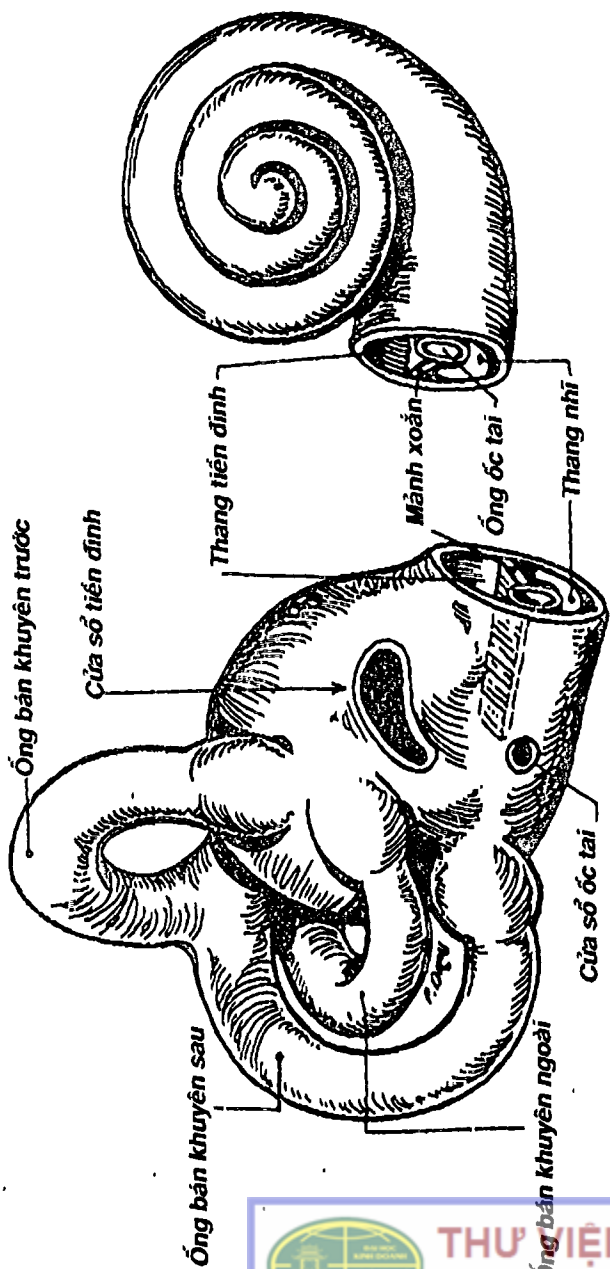


rung làm rung cán xương búa rồi xương đe và cuối cùng là xương bàn đạp. Nền của xương bàn đạp đập vào cửa sổ tiền đình làm rung ngoại dịch trong tiền đình. Lúc này, chúng tác động vào nội dịch và cơ quan xoắn trên thành dưới ống ốc tai làm phát sinh xung động thần kinh thính giác. Xung động từ tiền đình truyền tiếp vào thang tiền đình, qua khe xoắn rồi rung tiếp vào ngoại dịch của thang nhĩ. Những xung động nào truyền được đến cuối thang nhĩ sẽ được hấp thu bởi màng nhĩ phụ.

**4.2. Chức năng thăng bằng:** Khi thay đổi tư thế của đầu, các thụ thể thăng bằng trong các ống bán khuyên, xoan nang và cầu nang bị tác động để tạo nên những xung động thần kinh hướng tâm theo dây thần kinh tiền đình đến thân não cho cảm giác vị thế của đầu trong không gian.



Hình 6.11: Mê đạo màng



Hình 6.13: Ốc tai xương

Hình 6.12: Tiền đình xương



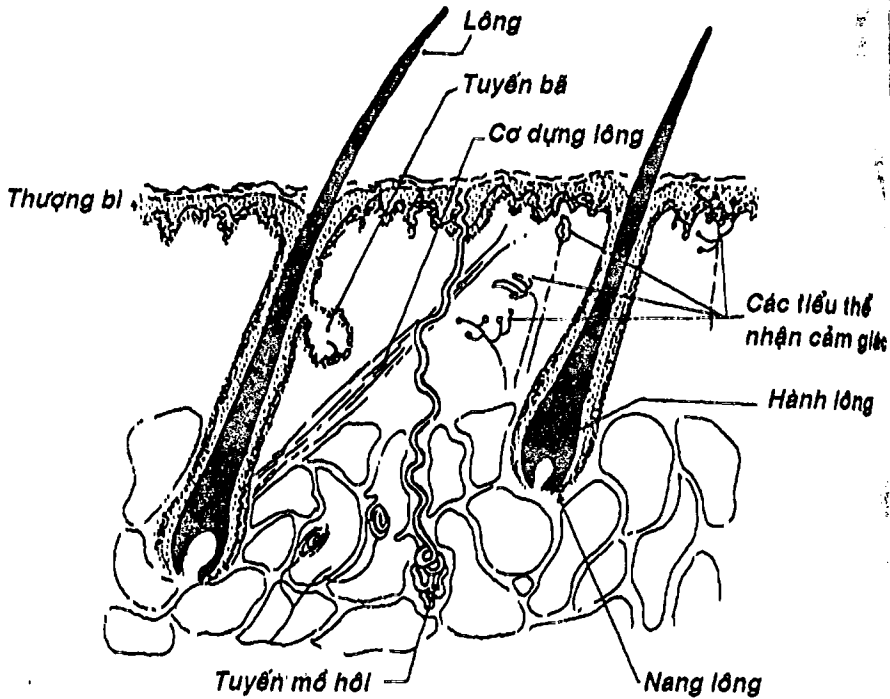
# DA

## 1. ĐẠI CƯƠNG

Vỏ bọc của cơ thể gồm da, tổ chức dưới da, lông, tóc, móng và vú. Vú đã được mô tả trong các cơ quan sinh dục nữ.

Da có nhiều chức năng như bảo vệ, bài tiết mồ hôi-điều hòa thân nhiệt, chuyển hóa vitamin D ... và đặc biệt là chức năng xúc giác.

Diện tích da khoảng  $2\text{ m}^2$ , bề dày khoảng 0,5 - 3 mm, dày hơn ở phần lưng và mặt lưng của cơ thể. Đặc biệt ở gan tay và gan chân, da tạo thành những nếp vân có tính chất đặc trưng cho cá thể và quần thể.



Hình 6.14: Sơ đồ cấu tạo da



HUBT

TÀI LIỆU PHỤC VỤ THAM KHẢO NỘI BỘ

## 2. DA

Gồm hai lớp từ nông vàq sâu (Hình 6.14):

**2.1. Thượng bì:** là lớp thượng mô lát tầng sừng hóa, dày từ 200 - 1.400 micromét, không có mạch máu. Thượng bì có 4 hay 5 tầng từ sâu ra nông là: a) *tầng đáy* là tầng sinh sản, gồm những tế bào hình trụ và một ít tế bào tạo sắc tố nằm trên một màng đáy, ở tầng này có sắc tố melanin đọng lại ngăn cản các tia cực tím xuyên qua để bảo vệ các cấu trúc sâu hơn. Số lượng và mức độ phân bố của sắc tố này quyết định màu da khác nhau; b) *tầng gai* gồm nhiều lớp tế bào có chứa sợi keratin và có các mối liên kết chặt chẽ giữa các tế bào; c) *tầng hạt* gồm khoảng 3 - 5 tầng tế bào, từ tầng này bắt đầu có sự sừng hóa biểu hiện bằng sự xuất hiện các hạt keratohyalin trong các tế bào; d) *tầng trong* (có thể có hoặc không) gồm một số lớp tế bào sừng dẹt đã mất nhân; e) *tầng sừng* là tầng ngoài cùng, chiếm khoảng 3/4 bề dày thượng mô, gồm nhiều lớp tế bào sừng chết chứa đầy sợi keratin, nên đóng vai trò như một lớp tơ bảo vệ không cho các yếu tố ngoại môi xâm nhập cũng như không cho các thành phần của nội môi thoát ra ngoại môi.

Trong lớp thượng bì có một số *đầu mút thần kinh tự do* làm nhiệm vụ *nhận cảm đau, nhiệt và áp lực*.

**2.2. Lớp bì:** Nằm ngay dưới lớp thượng bì, là một lớp mô liên kết chắc và đàn hồi. Lớp bì rất phong phú các sợi thần kinh, *hầu hết các thụ thể cảm giác (đau, nhiệt, áp lực nhẹ, xúc giác phân biệt, áp lực sâu, căng, rung tần số cao, thấp...)* và rất phong phú về mao mạch cũng như bạch huyết. Bì gồm hai tầng: a) *tầng nhú*, nằm nông, gồm các nhú xâm lấn vào thượng bì; b) *tầng lưới* có nhiều sợi keo ăn sâu xuống lớp hạ bì.



THƯ VIỆN  
HUBT

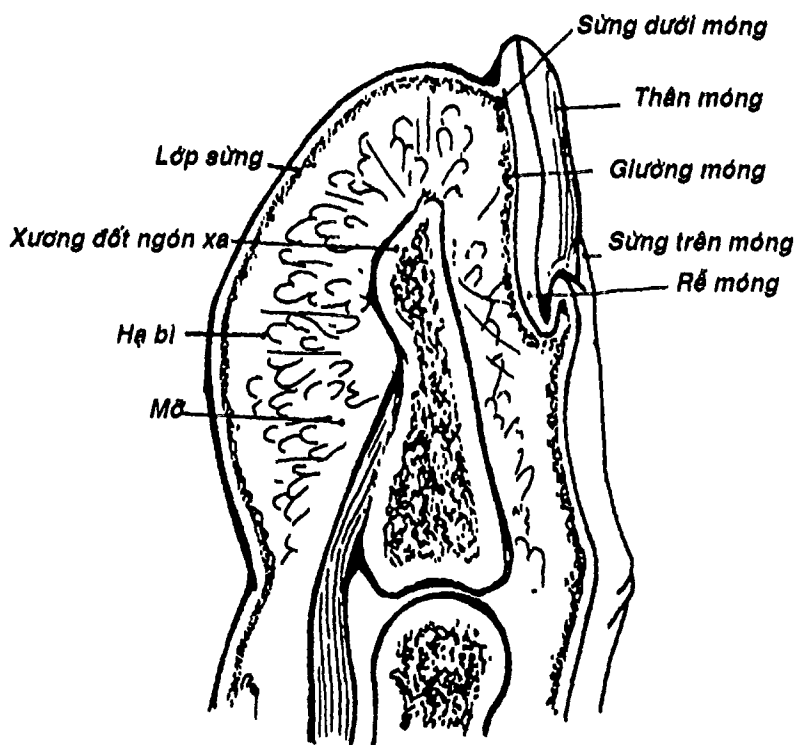
TÀI LIỆU PHỤC VỤ THAM KHẢO NỘI BỘ

### 3. HẠ BÌ

Còn gọi là mô liên kết dưới da, nằm giữa lớp bì và mạc, được cấu tạo bởi mô liên kết, có nhiều mỡ. Trong lớp này chỉ còn các *tiểu thể nhận cảm về áp lực, lực căng và rung*.

### 4. LÔNG (Hình 6.14)

Có tác dụng bảo vệ, điều hòa thân nhiệt và cũng có tác dụng như một cơ quan cảm nhận xúc giác. Tùy vị trí mà lông mang những tên như: tóc, lông mày, lông mi, râu ....



Hình 6.15: Sơ đồ cấu tạo móng



Lông gồm một *thân lông* mọc trên bề mặt da, một *rễ* cắm sâu vào da. Rễ nằm trong một ống gọi là *nang lông*, ở dưới rễ lông phình to thành *hành lông*. Có một bó cơ trơn bám từ lớp bì đến nang lông gọi là *cơ dựng lông*, có tác dụng dựng lông lên khi lạnh hoặc sợ (nổi da gà).

## 5. MÓNG (Hình 6.15)

Là lớp sừng hóa của thượng bì ở mặt mu các đầu ngón tay và chân, có tác dụng để bảo vệ đầu ngón, gãi, cào.... Móng gồm một phần lộ tự do gọi là *thân móng*, một phần giấu vào da gọi là *rễ móng*. Các rìa chung quanh của móng liên tục với lớp sừng của da bởi *sừng trên móng* (ở rễ), hoặc *sừng quanh móng* (hai bên thân) hoặc *sừng dưới móng* (ở bờ tự do). Lớp sinh sản của thượng bì nằm bên dưới móng là *giường móng*. Phần trên của giường móng dày lên gọi là *mảnh móng* làm móng tay dài ra.

## 6. CÁC TUYẾN DA

Gồm *tuyến bã* đổ vào nang lông, *tuyến mồ hôi* đổ ra da. Ngoài ra còn một số tuyến da đặc biệt ở các lỗ tự nhiên như tuyến quanh hậu môn, tuyến ráy tai ....

## CÂU HỎI TRẮC NGHIỆM

1/ Cảm giác nào sau đây KHÔNG phải là cảm giác của các cơ quan thuộc hệ giác quan:

- cảm giác thị giác.
- cảm giác thăng bằng.
- cảm giác tạng.
- cảm giác thính giác.
- cảm giác xúc giác.



2/ Vỏ nhãn cầu gồm 3 lớp là:

- a) lớp củng mạc, lớp mạch và lớp võng mạc.
- b) lớp giác mạc, màng mạch và võng mạc.
- c) lớp xơ, màng mạch và võng mạc.
- d) lớp xơ, lớp mạch và lớp võng mạc.
- e) lớp xơ, lớp mạch và võng mạc thị giác.

3/ Câu nhân quả, chọn:

- a) Nếu A đúng, B đúng và có liên quan nhân quả.
- b) Nếu A đúng, B đúng nhưng không liên quan nhân quả.
- c) Nếu A đúng, B sai.
- d) Nếu A sai, B đúng.
- e) Nếu A sai, B sai.

A. Khi ảnh của vật rơi đúng vào lõm trung tâm của võng mạc thị vật đó không được nhìn thấy. Vì:

B. Lõm trung tâm được cấu tạo bởi các sợi thần kinh thị và không có các tế bào cảm thụ thị giác.

4/ Chọn câu ĐÚNG nhất: Các môi trường trong suốt của nhãn cầu gồm:

- a) thủy dịch, chất thấu kính, dịch thủy tinh.
- b) thủy dịch, nhân thể thấu kính, thể thủy tinh.
- c) dịch thủy tinh, thể thấu kính, thể thủy tinh.
- d) thủy dịch, thể thấu kính, thể thủy tinh.
- e) a, b, c và d đều sai.

5/ Câu nhân quả, chọn:

- a) Nếu A đúng, B đúng và có liên quan nhân quả.
- b) Nếu A đúng, B đúng nhưng không liên quan nhân quả.
- c) Nếu A đúng, B sai.
- d) Nếu A sai, B đúng.
- e) Nếu A sai, B sai.



A. Khi thể thấu kính thay đổi độ dày thích hợp nhờ các cơ thể mi thì ta có thể nhìn thấy rõ được vật. Vì:

B. Khi thể thấu kính thay đổi độ dày thích hợp thì lượng ánh sáng lọt vào nhãn cầu vừa phải nhất.

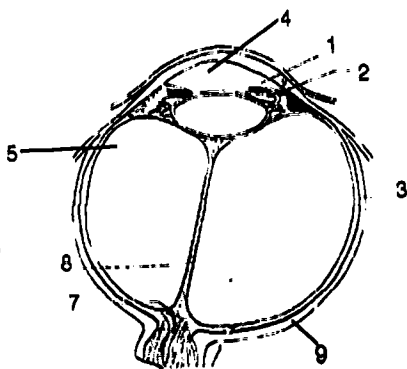
6/ Mống mắt có chức năng nào sau đây:

- a) làm phòng tối cho nhãn cầu.
- b) điều chỉnh lượng ánh sáng lọt vào nhãn cầu.
- c) điều tiết.
- d) bảo vệ cho hậu phòng.
- e) tiết thủy dịch.

Dùng hình vẽ thiết đồ ngang nhãn cầu sau đây để trả lời các câu tiếp theo (câu 7 và 8):

7/ Trên thiết đồ ngang nhãn cầu, các thành phần thuộc lớp mạch là:

- a) 1, 6, 9.
- b) 1, 2, 7.
- c) 1, 2, 3.
- d) 1, 3, 4.
- e) 2, 3, 4.



8/ Trên thiết đồ ngang nhãn cầu, chi tiết số 7 là:

- a) màng mạch của lớp mạch.
- b) đĩa thần kinh thị.
- c) vết võng mạc.
- d) võng mạc thị giác.
- e) một chi tiết khác.

9/ Thành phần nào sau đây KHÔNG thuộc các cơ quan mắt phụ:

- a) ổ mắt.
- b) các cơ vận động nhãn cầu.
- c) lông mày.



THƯ VIỆN  
HUBT

TÀI LIỆU PHỤC VỤ THAM KHẢO NỘI BỘ

d) kết mạc.

e) túi lệ.

10/ Nước mắt thừa được dẫn lưu xuống mũi lần lượt qua các thành phần sau đây thuộc bộ lệ:

a) túi lệ, tiểu quản lệ.

b) tiểu quản lệ, ống lệ mũi.

c) tuyến lệ, ống lệ mũi.

d) tiểu quản lệ, tuyến lệ, ống lệ mũi.

e) tiểu quản lệ, túi lệ, ống lệ mũi.

11/ Thành phần nào sau đây KHÔNG thuộc tai giữa:

a) hòm nhĩ.

b) chuỗi xương con (búa, đe, bần đập).

c) màng nhĩ.

d) xoang chũm.

e) vòi nhĩ.

12/ Tai trong gồm:

a) ống ốc tai, xoan nang, cầu nang và ốc tai xương.

b) ốc tai xương, tiền đình và mê đạo xương.

c) mê đạo màng và mê đạo xương.

d) các ống bán khuyên màng, các ống bán khuyên xương, tiền đình, ống ốc tai và ốc tai xương.

e) hệ thống nội dịch, tiền đình và ốc tai xương.

Các câu 13, 14, 15 và 16 là các câu nhân quả, chọn:

a) Nếu A đúng, B đúng và có liên quan nhân quả.

b) Nếu A đúng, B đúng nhưng không liên quan nhân quả.

c) Nếu A đúng, B sai.

d) Nếu A sai, B đúng.

e) Nếu A sai, B sai.

13/ A. Khi bị viêm tai giữa, nhiễm trùng có thể lan đến các xoang hàm. Vì:

3. Có một đường thông từ thành sau của hòm nhĩ đến hang chũm.

4/ A. Nhiễm khuẩn vùng hầu họng có thể gây viêm tai giữa. Vì:  
B. Nhiễm khuẩn vùng hầu họng có thể lan theo đường bạch huyết đến tai giữa.

15/ A. Vòi nhĩ nối thông giữa hòm nhĩ và hầu. Nên:  
B. Vòi nhĩ giúp cân bằng áp lực của hòm nhĩ với môi trường ngoài.

16/ A. Ống tai ngoài hướng xuống dưới, ra ngoài và uốn cong hình chữ S. Nên:  
B. Khi soi màng nhĩ, người ta kéo loa tai lên trên và ra sau.

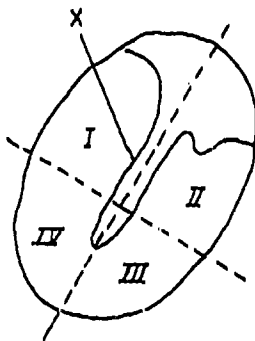
Dùng hình soi màng nhĩ để trả lời các câu hỏi 17 và 18

17/ Người ta có thể chích rạch màng nhĩ ở vùng:

- a) I và II.
- b) II và III.
- c) III và IV.
- d) I và IV.
- e) II và IV.

18/ Chi tiết X trên hình soi màng nhĩ là:

- a) tia búa.
- b) phần chũng.
- c) phần căng.
- d) nón sáng.
- e) một chi tiết khác.





19/ Thành phần nào sau đây KHÔNG thuộc mê đạo màng:

- a) tiền đình.
- b) các ống bán khuyên màng.
- c) cầu nang.
- d) ống xoan cầu.
- e) ống ốc tai.

20/ Các ống bán khuyên màng là các ống:

- a) trước, sau và trong.
- b) trước, sau và ngoài.
- c) sau, trong và ngoài.
- d) trước, trong và ngoài.
- e) trước, trên và ngoài.

21/ Cửa sổ tiền đình nằm ở:

- a) thành trên của tiền đình.
- b) thành ngoài của tiền đình.
- c) thành trong của tiền đình.
- d) thành dưới của tiền đình.
- e) thành trước của tiền đình.

22/ Âm thanh được dẫn truyền trong tai giữa nhờ các cấu trúc sau đây theo thứ tự từ ngoài vào trong:

- a) loa tai, màng nhĩ, xương búa.
- b) loa tai, ống tai ngoài, màng nhĩ.
- c) màng nhĩ, xương búa, xương đe, xương bàn đạp.
- d) màng nhĩ, xương đe, xương bàn đạp.
- e) loa tai, ống tai ngoài, màng nhĩ phụ và chuỗi xương con.

23/ Ở tai trong, xung động rung của âm thanh qua cửa sổ tiền đình truyền ngay vào:

- a) ngoại dịch của tiền đình.
- b) ngoại dịch của thang tiền đình.
- c) ngoại dịch của thang nhĩ.

- d) nội dịch trong ống ốc tai.
- e) màng nhĩ phụ.

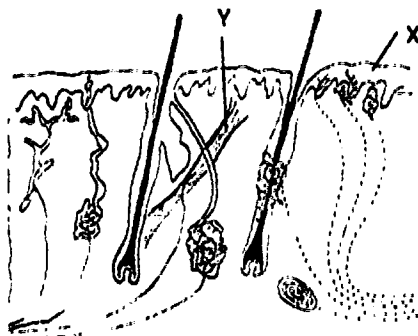
24/ Thành phần nào sau đây KHÔNG thuộc lớp thượng bì của da:

- a) tầng trong.
- b) tầng nhú.
- c) tầng gai.
- d) tầng hạt.
- e) tầng đáy.

Dùng các hình vẽ sơ đồ cấu tạo da để trả lời các câu 25 và 26

25/ Chi tiết X trên hình vẽ là:

- a) lớp bì.
- b) lớp thượng bì.
- c) lớp hạ bì.
- d) tầng nhú.
- e) tầng lưới.

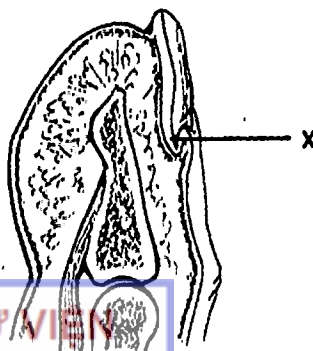


26/ Chi tiết Y trên hình là:

- a) lông.
- b) tuyến bã.
- c) tuyến mồ hôi.
- d) cơ dựng lông.
- e) nang lông

27/ Chi tiết X trên hình vẽ cấu tạo móng là:

- a) rễ móng.
- b) sừng trên móng.
- c) thân móng.
- d) sừng quanh móng.
- e) sừng dưới móng.



THƯ VIỆN  
HUBT

TÀI LIỆU PHỤC VỤ THAM KHẢO NỘI BỘ

## ĐÁP ÁN CÂU HỎI TRẮC NGHIỆM

1/ c	2/ d	3/ e	4/ d	5/ c
6/ b	7/ c	8/ b	9/ a	10/ e
11/ d	12/ c	13/ a	14/ c	15/ a
16/ d	17/ c	18/ a	19/ a	20/ b
21/ b	22/ c	23/ a	24/ b	25/ b
26/ d	27/ b			

# CHƯƠNG VII

## HỆ TIÊU HÓA

BS. Phạm Đăng Diệu - BS. Nguyễn Văn Cường

### MỤC TIÊU LÝ THUYẾT

- 1) Mô tả giới hạn và các phần của ổ miệng.
- 2) Nêu vị trí và lỗ đổ vào ổ miệng của các tuyến nước bọt mang tai, dưới hàm và dưới lưỡi.
- 3) Vẽ sơ đồ cấu tạo răng.
- 4) Viết công thức răng sữa và răng vĩnh viễn.
- 5) Mô tả hình thể ngoài của lưỡi.
- 6) Kể tên các thành phần của khung lưỡi và cơ lưỡi.
- 7) Mô tả đường đi và các chỗ hẹp của thực quản.
- 8) Mô tả hình thể ngoài và các phần của dạ dày.
- 9) Mô tả liên quan của dạ dày.
- 10) Kể tên các động mạch cấp máu cho dạ dày.
- 11) Nêu vị trí, hình thể ngoài và phân đoạn tá tràng.
- 12) Mô tả vị trí và hình thể ngoài của tụy.
- 13) Mô tả các ống tiết của tụy.
- 14) Mô tả liên quan của tá tràng và tụy.
- 15) Mô tả giới hạn, vị trí và cách sắp xếp của ruột non.
- 16) Nêu những khác biệt của hỗng tràng và hồi tràng.
- 17) Mô tả vị trí, các phần và hình thể ngoài của ruột già.
- 18) Mô tả vị trí, hình thể ngoài, đặc điểm cấu tạo và hình chiếu của ruột thừa lên thành bụng.
- 19) Mô tả động mạch mạc treo tràng trên và mạc treo tràng dưới.



THƯ VIỆN  
HUBT

TÀI LIỆU PHỤC VỤ THAM KHẢO NỘI BỘ

- 20) Mô tả hình thể ngoài và liên quan của gan.
- 21) Kể tên các phương tiện cố định gan.
- 22) Nêu tên và giới hạn của các đoạn ống dẫn mật ngoài gan.
- 23) Nêu hình tượng phúc mạc.
- 24) Nêu các khái niệm liên quan của phúc mạc: lá thành, lá tạng, mạc treo, mạc nối, mạc dính, mạc chằng, các loại tạng, các cấu trúc của phúc mạc.

## MỤC TIÊU THỰC TẬP

- 1) Chỉ được trên mô hình, tranh vẽ và trên người sống các thành phần ổ miệng và vị trí, các lỗ đổ của các tuyến nước bọt.
- 2) Chỉ được trên mô hình, tranh vẽ các phần và các chi tiết quan trọng trên hình thể ngoài của lưỡi.
- 3) Xác định trên mô hình, xác và các phương tiện thực tập khác các phần của dạ dày và các động mạch của dạ dày.
- 4) Xác định trên mô hình, xác và các phương tiện thực tập khác vị trí, hình thể ngoài và mạch máu của tá tràng và tụy.
- 5) Chỉ được trên mô hình, xác và các phương tiện thực tập khác giới hạn, các phần và mạch máu của ruột non.
- 6) Xác định các phần của ruột già trên mô hình và tranh vẽ.
- 7) Đối chiếu vị trí của ruột thừa lên thành bụng của người sống.
- 8) Xác định trên mô hình, xác và các phương tiện thực tập khác các chi tiết giải phẫu quan trọng, các phương tiện cố định gan và các thành phần của đường mật ngoài gan.
- 9) Đối chiếu vị trí gan, túi mật lên thành ngực và thành bụng người sống.
- 10) Phân biệt được các cấu trúc và thành phần của phúc mạc trên xác, trên mô hình và tranh vẽ.



## ĐẠI CƯƠNG

Hệ tiêu hóa là hệ thống làm nhiệm vụ xử lý (bằng phương tiện hóa học và cơ học), hấp thu thức ăn và bài tiết chất bã khỏi cơ thể.

Hệ tiêu hóa gồm: a) ống tiêu hóa bao gồm: miệng và các cấu trúc phụ thuộc, hầu, thực quản, dạ dày, tá tràng, ruột non, ruột già; và b) các tuyến phụ thuộc tiêu hóa như tuyến nước bọt, tuyến dạ dày, gan, tụy, các tuyến ruột.

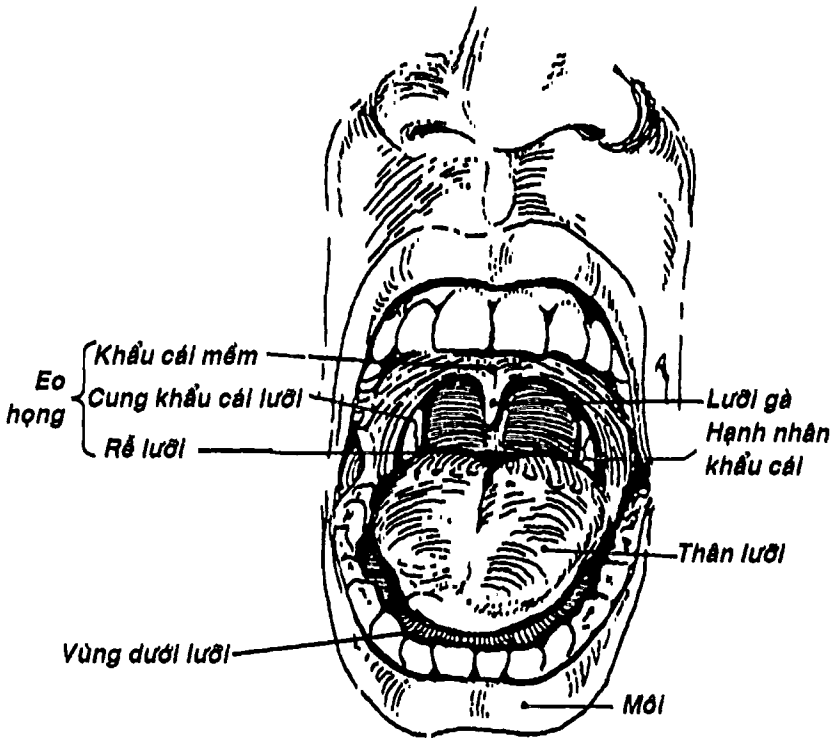
Thức ăn đưa vào miệng được nhai và nhào trộn với nước bọt thành viên thức ăn, nhờ động tác nuốt thức ăn lại được đưa qua hầu xuống thực quản rồi đến dạ dày. Tại đây, thức ăn được lưu lại và xử lý bằng cách nghiền (cơ học) và nhào trộn với dịch vị (hóa học). Thức ăn được đưa từng đợt xuống tá tràng, nơi nó tiếp tục được xử lý bằng dịch mật, dịch tụy rồi xuống ruột non. Ruột non là đoạn ống tiêu hóa đảm nhận chức năng chính là hấp thu. Khi đến ruột già, chất còn trong lòng ruột chủ yếu là chất bã và nước. Chính vì vậy, khi di chuyển dần qua đoạn này của ống tiêu hóa, nước được hấp thu và phân được hình thành. Phân được tích trữ một thời gian ở trực tràng đến khi đủ lượng thì được thải qua ống hậu môn và hậu môn ra ngoài.

Chương này không đề cập đến hầu vì đã được mô tả ở chương IX (hệ hô hấp). Ngoài ra, một số cơ quan có liên quan chặt chẽ sẽ được mô tả chung.

## MIỆNG

Bao gồm ổ miệng, răng, lưỡi và các tuyến phụ thuộc đổ vào ổ miệng là các tuyến nước bọt.





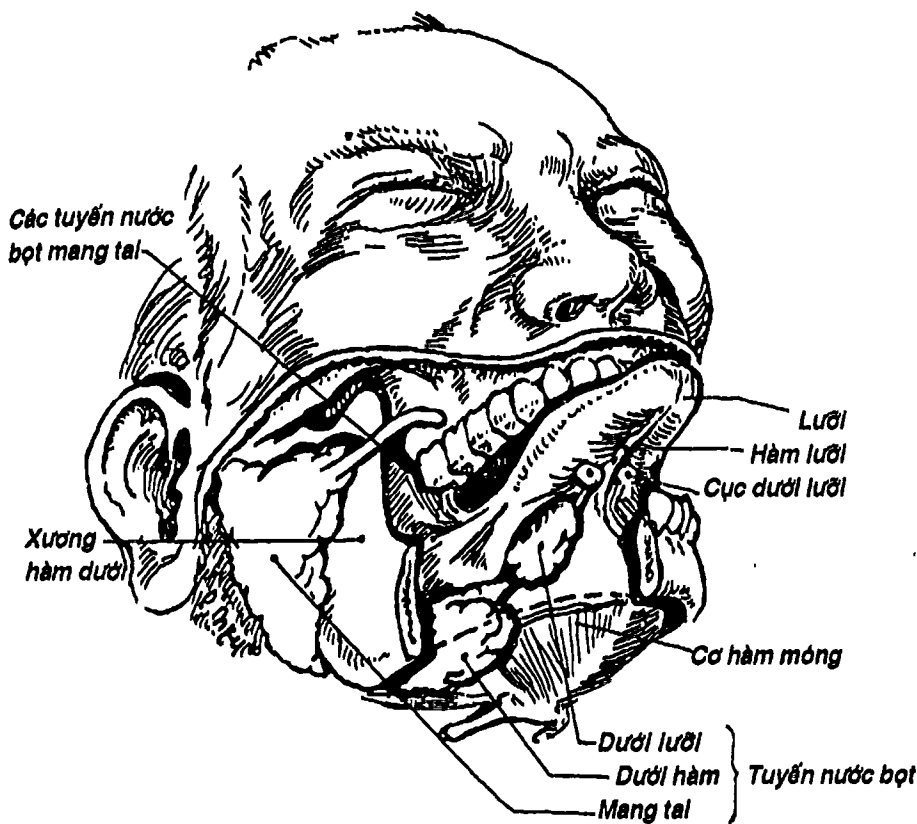
Hình 7.1: Ổ miệng

## 1. Ổ MIỆNG

### 1.1. Giới hạn và các phần của ổ miệng (Hình 7.1)

Ổ miệng là phần đầu tiên của hệ tiêu hóa, nằm dưới ổ mũi. Ổ miệng được giới hạn như sau: a) phía trước thông ra ngoài qua khe miệng, được bao quanh bởi môi; b) hai bên là môi và má; c) phía sau thông với phần miệng của hầu qua eo họng (xem thêm bài hầu chương IX); d) phía trên ngăn cách với ổ mũi bởi khẩu cái cứng và mềm; e) phía dưới là nền miệng có xương hàm dưới, lưỡi và vùng dưới lưỡi.

Ổ miệng được chia thành hai phần bởi cung răng lợi: a) ổ miệng chính nằm phía sau và trong cung răng lợi. Ở dưới lưỡi có các lỗ đổ của tuyến nước bọt dưới hàm và dưới lưỡi; b) tiền đình miệng được giới hạn bởi môi, má và cung răng lợi, là một khoang hình móng ngựa. Tiền đình miệng nhận lỗ đổ của tuyến nước bọt nang tai ở chỗ đối diện với răng cối trên thứ hai (Hình 7.2).



Hình 7.2: Sơ đồ vị trí các tuyến nước bọt mang tai,

dưới hàm và dưới lưỡi





## 1.2. Môi

Là thành trước di động của miệng, nằm chung quanh khe miệng, gồm môi trên và môi dưới được phủ niêm mạc. Mặt trong có hãm môi trên và hãm môi dưới.

## 1.3. Má

Là thành bên của miệng, có cấu tạo từ ngoài vào trong là da, cơ bám da và niêm mạc miệng.

## 1.4. Khẩu cái cứng (Hình 3.13)

Là phần xương ngăn cách giữa ổ mũi và ổ miệng, được phủ bởi niêm mạc. Khẩu cái cứng được tạo thành bởi *mỏm khẩu cái xương hàm trên* và *mảnh ngang xương khẩu cái*.

## 1.5. Khẩu cái mềm (Hình 7.1)

Phía trước dính vào bờ sau khẩu cái cứng, hai bên liên tục với thành bên khẩu hầu, từ đây chạy xuống có hai gờ lồi là *cung khẩu cái lưỡi* và *cung khẩu cái hầu* giới hạn hố hạnh nhân khẩu cái (xem thêm bài Hầu, chương IX). Bờ sau tự do, mà chính giữa là *lưỡi gà*, tham gia tạo nên eo họng. Khẩu cái mềm được cấu tạo bởi màng hầu và các cơ màng hầu, phủ bên ngoài là niêm mạc. Khẩu cái mềm đóng kín ty hầu khi nuốt và tham gia vào sự phát âm.

## 2. CÁC TUYẾN NƯỚC BỌT

Có 3 cặp tuyến nước bọt là tuyến mang tai, tuyến dưới hàm và tuyến dưới lưỡi.

### 2.1. Tuyến nước bọt mang tai (Hình 7.2)

Là tuyến nước bọt lớn nhất, nằm ở dưới cung gò má và ống tai ngoài, sau ngành hàm, trước bờ trước cơ ức đòn chũm, mặt nông được phủ bởi da, cơ bám da cổ và mạc mang tai. Tuyến có hình dáng thay đổi và một phần của tuyến có thể phủ lên cơ cắn và mặt ngoài

ngành hàm rồi nhú thành móm, từ đây có ống tuyến mang tai chạy ra trước rồi chui sâu đổ đổ vào tiền đình miệng ở vị trí đối diện với răng cối trên thứ hai. Nhu mô tuyến được chia thành hai phần nông và sâu bởi dây thần kinh mặt và các nhánh tận của nó. Động mạch cảnh ngoài chạy ở phần sâu của tuyến.

## 2.2. Tuyến nước bọt dưới hàm (Hình 7.2)

Là tuyến nằm kề cận bờ dưới và mặt trong xương hàm dưới. Tuyến được cơ hàm móng chia thành hai phần: a) phần nông nằm trong tam giác dưới hàm được giới hạn bởi hai bụng trước và sau của cơ nhị thân và bờ dưới xương hàm dưới, được phủ bởi da, tấm dưới da và cơ bám da cổ; b) móm sâu nằm trên cơ hàm móng, từ đây có ống tuyến dưới hàm chạy ra trước đổ vào cục dưới lưỡi ở hai bên hãm lưỡi.

## 2.3. Tuyến nước bọt dưới lưỡi (Hình 7.2)

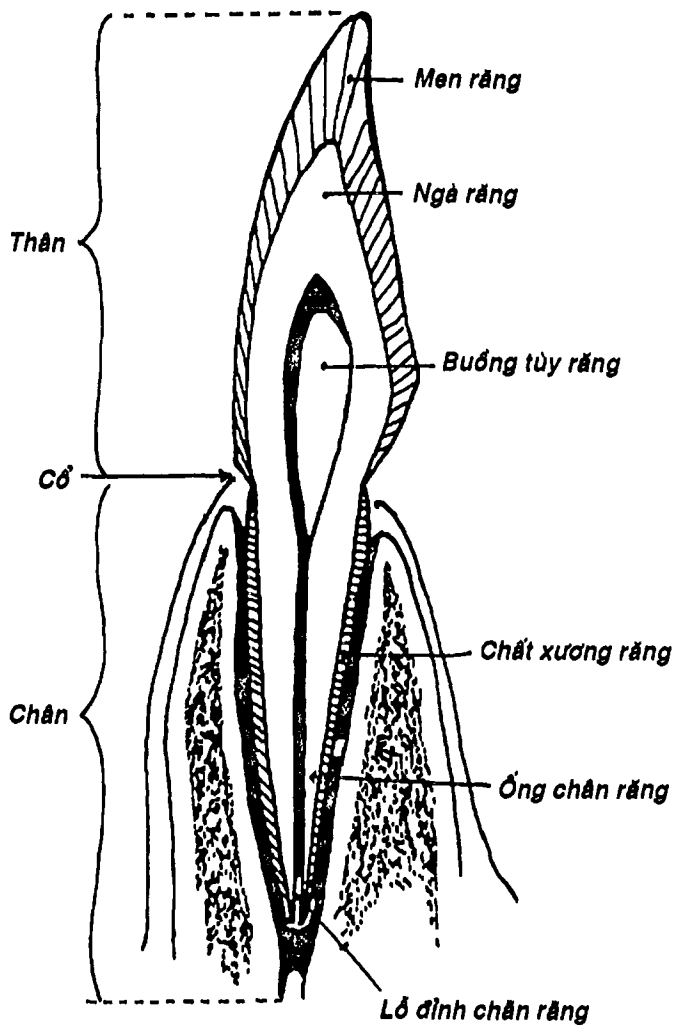
Là cặp tuyến nhỏ nhất, nằm ở hai bên nền miệng ngay dưới lưỡi, có nhiều ống tiết nhỏ đổ vào ổ miệng chính ở quanh cục dưới lưỡi.

# 3. RĂNG - LỢI

3.1. Lợi (Hình 7.3) là mô liên kết, phủ niêm mạc, che phủ móm huyết răng và một phần cổ răng của hàm trên và hàm dưới.

3.2. Răng (Hình 7.3) là cấu trúc siêu cứng có nhiệm vụ cắt, xé, nghiền thức ăn. Về mặt mô tả, răng gồm 3 phần là thân răng (nằm lộ trên lợi), cổ răng và chân răng (cắm vào các lỗ huyết răng). Về mặt cấu tạo, bên trong có một khoang rỗng gọi là buồng tủy răng chứa tủy răng. Buồng này liên tiếp với ống chân răng mở ra ngoài bằng lỗ đỉnh chân răng để thần kinh, mạch máu và bạch mạch chui vào buồng tủy. Buồng tủy được bao bọc bởi ngà răng và bên ngoài nhất là men răng. Ở chân răng không có men răng mà chỉ có chất xương răng. Khi bị sâu răng, lớp men bị hủy





Hình 7.3: Sơ đồ cấu tạo răng

hoại đầu tiên, rồi đến lớp ngà và cuối cùng mới xâm phạm vào tủy răng. Có hai loại răng là:

- **Răng sữa** (răng tạm thời): mọc từ 6 đến 30 tháng tuổi. Răng cửa mọc đầu tiên. Có tất cả 20 răng sữa theo công thức như sau:

$$\frac{2}{2} \text{ cửa} + \frac{1}{1} \text{ nanh} + \frac{2}{2} \text{ cối}$$

- **Răng vĩnh viễn**: dần dần thay thế răng sữa từ lúc 6 đến 12 tuổi. Sau đó tiếp tục mọc thêm một số răng cho đến khoảng 25 tuổi. Có 32 răng vĩnh viễn theo công thức như sau:


$$\frac{2}{2} \text{ cửa} + \frac{1}{1} \text{ nanh} + \frac{2}{2} \text{ tiền cối} + \frac{2}{2} \text{ cối}$$

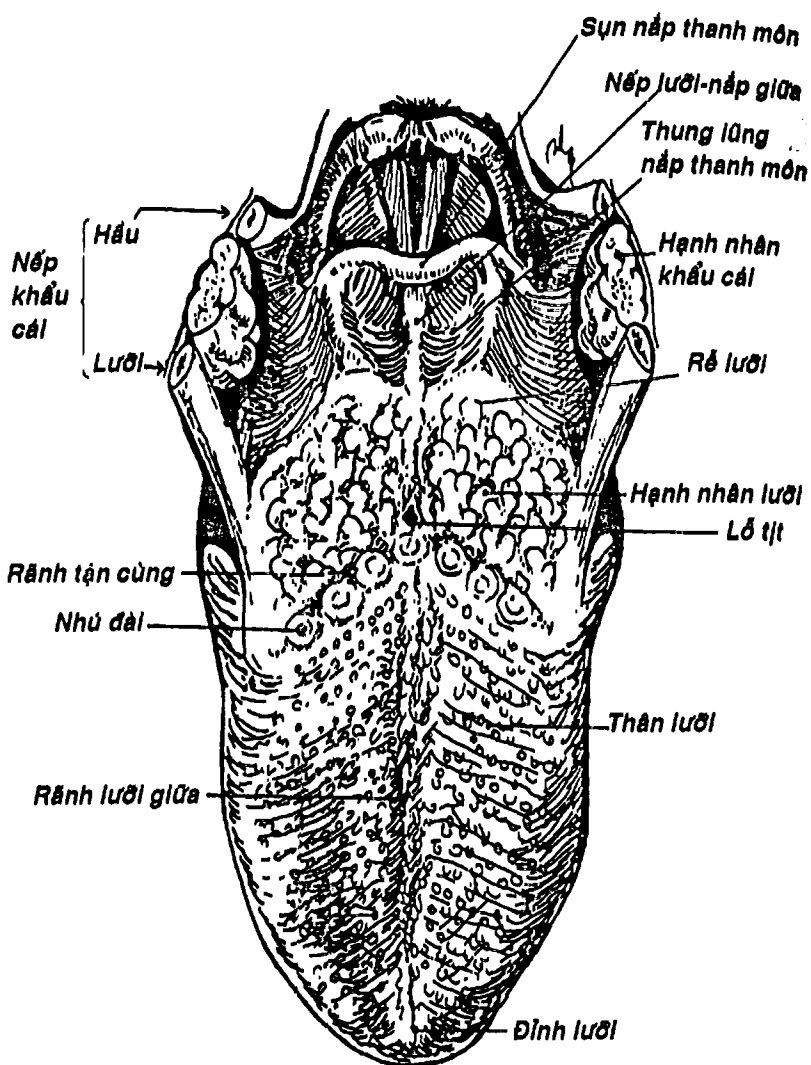
#### 4. LƯỠI

Lưỡi là một cơ quan nằm ở nền miệng, có chức năng quan trọng tham gia vào chức năng nhai, nuốt, nếm và nói. Lưỡi gồm một *thân lưỡi* di động nằm phía trước và một *rễ lưỡi* dính vào xương móng ở phía sau. Để dễ hình dung, người ta mô tả lưỡi nhìn từ mặt lưng lưỡi và mặt dưới lưỡi.

**4.1. Mặt lưng lưỡi:** (Hình 7.4) khoảng 1/3 sau lưỡi có một cấu trúc hình chữ V đỉnh là *lỗ tịt* quay ra sau, được tạo thành bởi bờ sau các nhú dài gọi là *rãnh tận cùng*. Phía trước rãnh này là *thân lưỡi*, thường được chia dọc bởi *rãnh lưỡi giữa*, có niêm mạc lõm chồm vì có nhiều nhú làm nhiệm vụ vị giác. Phía sau rãnh là *rễ lưỡi*, có nhiều tổ chức bạch huyết gọi là *hạch nhân lưỡi*. Từ phần rễ lưỡi có 3 nếp niêm mạc nối với nắp thanh môn gọi là *nếp lưỡi - nếp giữa* và *lưỡi - nếp bên* giới hạn hai chỗ trũng gọi là *thung lũng lưỡi - nếp thanh môn*.

**4.2. Mặt dưới lưỡi:** có niêm mạc mỏng, không có nhú, ở giữa có hãm lưỡi và hai bên có cục dưới lưỡi.





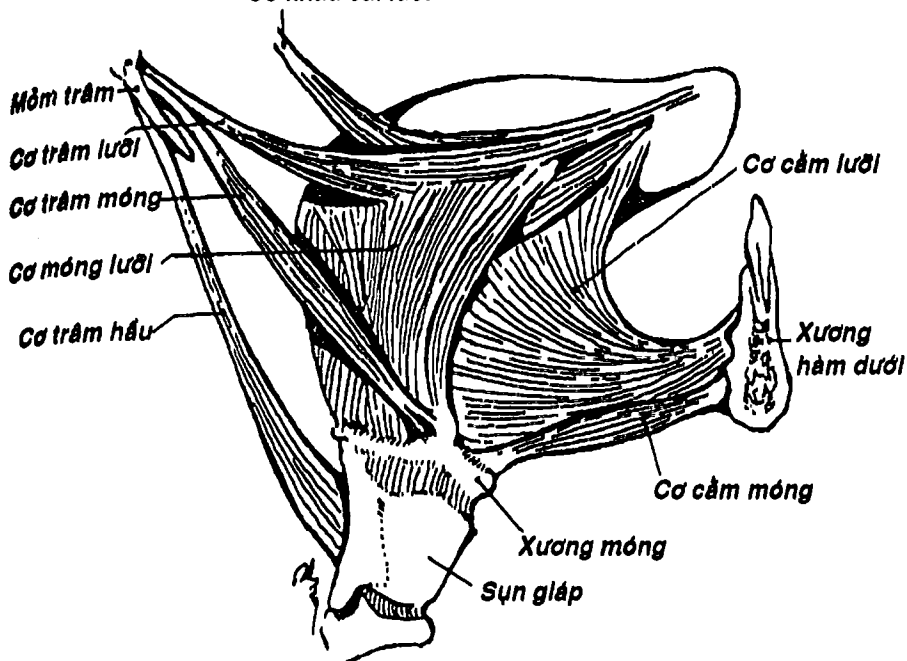
Hình 7.4: Mặt lưng của lược



THƯ VIỆN  
HUBT

TÀI LIỆU PHỤC VỤ THAM KHẢO NỘI BỘ

**Cơ khẩu cái lưỡi**



**Hình 7.5: Sơ đồ các cơ lưỡi**

**4.3. Cấu tạo của lưỡi: gồm khung lưỡi và các cơ lưỡi.**

- **Khung lưỡi:** gồm *xương móng*, *cân lưỡi* (nằm đứng ngang, bám vào bờ trên xương móng) và *vách lưỡi* (hình liềm, nằm đứng dọc đi từ giữa mặt trước cân lưỡi đến đỉnh lưỡi).

- **Các cơ lưỡi:** (Hình 7.5) gồm 15 cơ chia thành hai loại; **a) các cơ nội tại** - bám từ khung lưỡi và tận hết ở lưỡi - gồm *cơ dọc lưỡi trên*, *dọc lưỡi dưới*, *ngang lưỡi* và *thẳng lưỡi*; **b) các cơ ngoại lai** - đi từ các cấu trúc lân cận đến lưỡi - gồm các *cơ cầm lưỡi*, *móng lưỡi*, *sụn lưỡi* và *trâm lưỡi*.

#### 4.4. Mạch máu và thần kinh

- Động mạch lười là nhánh của động mạch cánh ngoài.
- 2/3 trước lười do *thần kinh V* (*thần kinh lười* thuộc V3) nhận cảm giác thân thể và *thần kinh VII* (*thường nhĩ* thuộc thần kinh trung gian) nhận cảm vị giác.
- 1/3 sau lười do *thần kinh IX* nhận cảm giác thân thể và vị giác, *dây X* và *dây VII* (có thể có hoặc không) nhận cảm giác thân thể ở một số vùng.
- Các cơ lười do *thần kinh XII* vận động.

### THỰC QUẢN

*Thực quản* (Hình 7.6) nối tiếp vào hầu ở ngang mức bờ dưới sụn nhẫn (C6), chạy sau khí quản (lệch dần sang trái), vào trung thất sau (ở dưới chỗ chia đôi của khí quản (T4) liên quan trực tiếp với tâm nhĩ trái) rồi chui qua lỗ thực quản của cơ hoành xuống bụng, sau một đoạn ngắn thì nối vào với tâm vị của dạ dày (T10).

Thực quản là một ống cơ dài khoảng 25cm, dẹp do các thành trước và sau áp vào nhau. Chỉ khi đang nuốt thì thực quản mới được viên thức ăn nong rộng thành dạng ống.

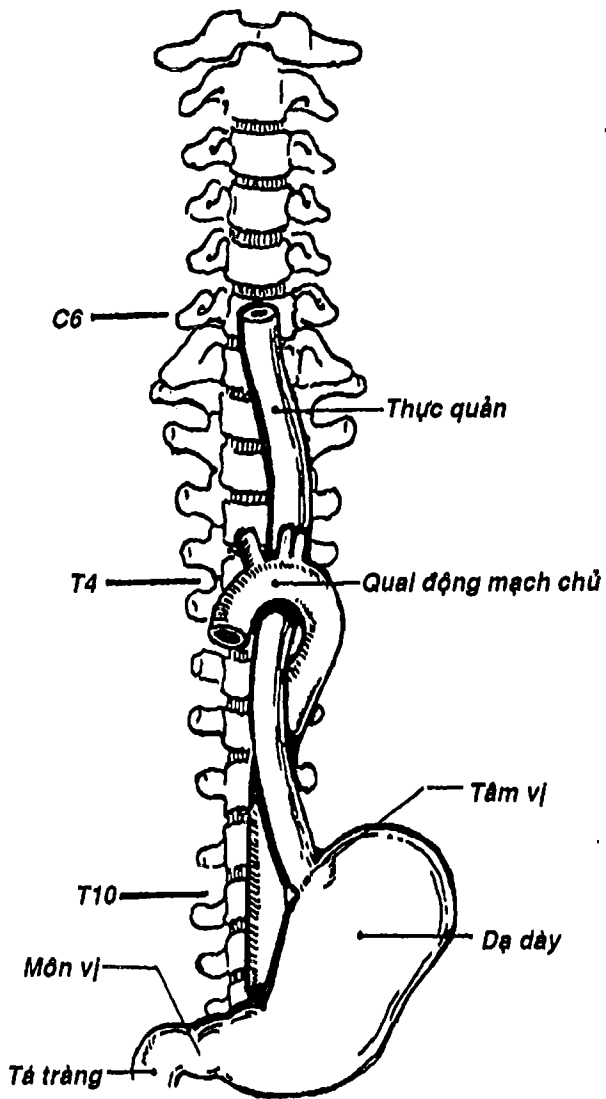
Thực quản có 3 chỗ hẹp nơi mà các dị vật thường kẹt lại lần lượt ở đầu trên (tương ứng với sụn nhẫn), ở nơi ngang mức cung động mạch chủ và phế quản chính trái (T4) và ở đầu dưới khi nối với tâm vị.

Thực quản có cấu tạo gồm 3 lớp từ ngoài vào trong: lớp cơ, tấm dưới niêm mạc và niêm mạc. 1/3 trên thực quản được chi phối bởi các sợi vận động chủ ý của dây X, còn 2/3 dưới lại được chi phối bởi thần kinh tự chủ nên động tác nuốt không hoàn toàn theo ý muốn.



THƯ VIỆN  
HUBT

TÀI LIỆU PHỤC VỤ THAM KHẢO NỘI BỘ



Hình 7.6: Sơ đồ vị trí của thực quản



# DẠ DÀY

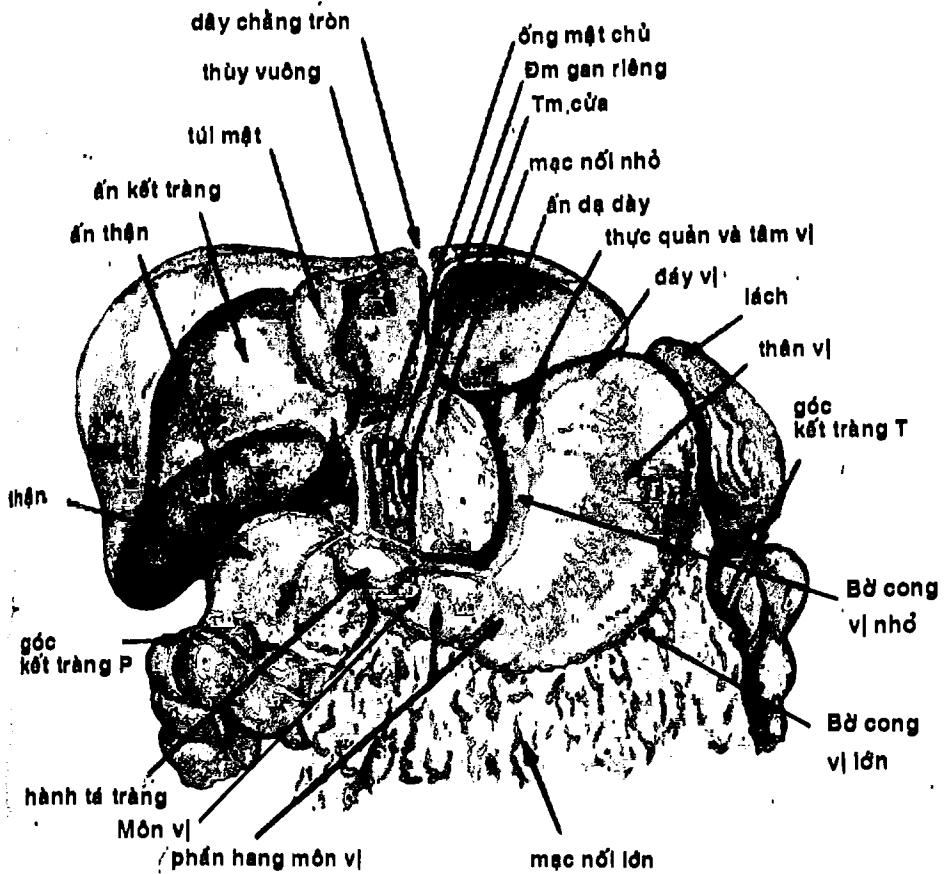
Dạ dày (Hình 7.7) là chỗ phình hình chiếc tù và, có nhiệm vụ co bóp và nhào trộn thức ăn với dịch vị rồi tống từng đợt xuống tá tràng. Dạ dày ở trên nối với thực quản bởi tâm vị và nối phía dưới với tá tràng ở môn vị. Dạ dày nằm ngay dưới vòm hoành trái và nắp một phần sau mạn sườn trái. Chỉ có một phần dưới nằm ở vùng thượng vị.

## 1. HÌNH THỂ NGOÀI

Dạ dày có dạng hình chữ J hay chiếc tù và, có hai đầu: đầu trên là *tâm vị* và đầu dưới là *môn vị*, có hai thành là *thành trước* và *thành sau*, hai bờ là *bờ cong vị lớn* (bên trái) và *bờ cong vị nhỏ* (bên phải). Người ta thường chia dạ dày thành các vùng liên quan đến chức năng và bệnh lý: a) *vùng tâm vị* kế cận nơi nối với thực quản; b) *đáy vị* là phần phình to hình chòm cầu nắp dưới vòm hoành, nằm bên trái và phân cách với tâm vị bởi khuyết tâm vị, nơi đây thường chứa hơi; c) *thân vị* là phần lớn nhất, có giới hạn trên là mặt phẳng đi qua lỗ tâm vị và giới hạn dưới là mặt phẳng qua khuyết góc của bờ cong vị nhỏ, đây là phần chính tiết dịch vị; d) *phần môn vị* nối tiếp với thân vị, hướng sang phải, thu hẹp dần, gồm hang môn vị và ống môn vị. *Môn vị* là chỗ nối với tá tràng, ở đây có cơ vòng môn vị dày lên và giới hạn bên trong một lỗ nhỏ gọi là *lỗ môn vị*.

## 2. LIÊN QUAN

**2.1. Thành trước:** (Hình 7.8) được bờ dưới sườn trái chia thành hai phần: a) *phần thành ngực* ở trên liên quan với gan và qua cơ hoành với phổi, màng phổi trái, tim; và b) *phần thành bụng* ở dưới, được gan che phủ một phần, phần còn lại áp sát mặt sau thành bụng trước ở vùng thượng vị.



Hình 7.7 : Vị trí và các phần của dạ dày

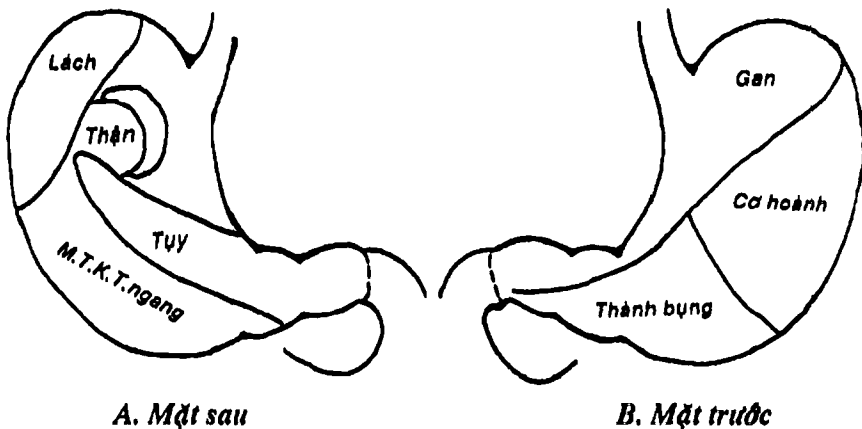
**2.2. Thành sau:** (Hình 7.8) liên quan với tụy, lách và cuống lách, thận và thượng thận trái qua trung gian túi mạc nối. Ngoài ra, dạ dày còn liên quan với góc tá-hỗng tràng, các quai ruột non qua trung gian mạc treo kết tràng ngang.

**2.3. Bờ cong vị nhỏ:** (Hình 7.7) có mạc nối nhỏ bám vào và liên quan chặt chẽ với vòng động mạch bờ cong nhỏ.

**2.4. Bờ cong vị lớn:** (Hình 7.7) đoạn đáy vị liên quan với cơ hoành và lách. Đoạn tiếp theo liên quan với dây chằng vị lách và đoạn cuối cùng liên quan với mạc nối lớn và vòng động mạch bờ cong lớn.

### 3. CẤU TẠO

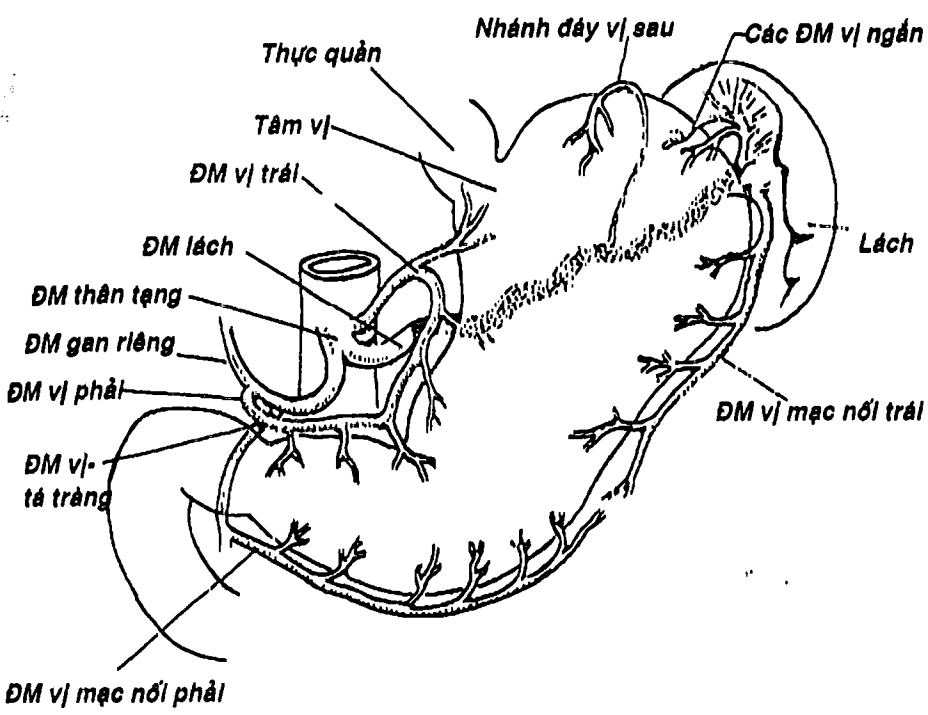
Từ ngoài vào trong, dạ dày có 5 lớp: a) *lớp thanh mạc* chính là phúc mạc của dạ dày; b) *tấm dưới thanh mạc* kém phát triển; c) *lớp cơ* có 3 lớp dọc, vòng và chéo để dạ dày có thể co bóp, nhào



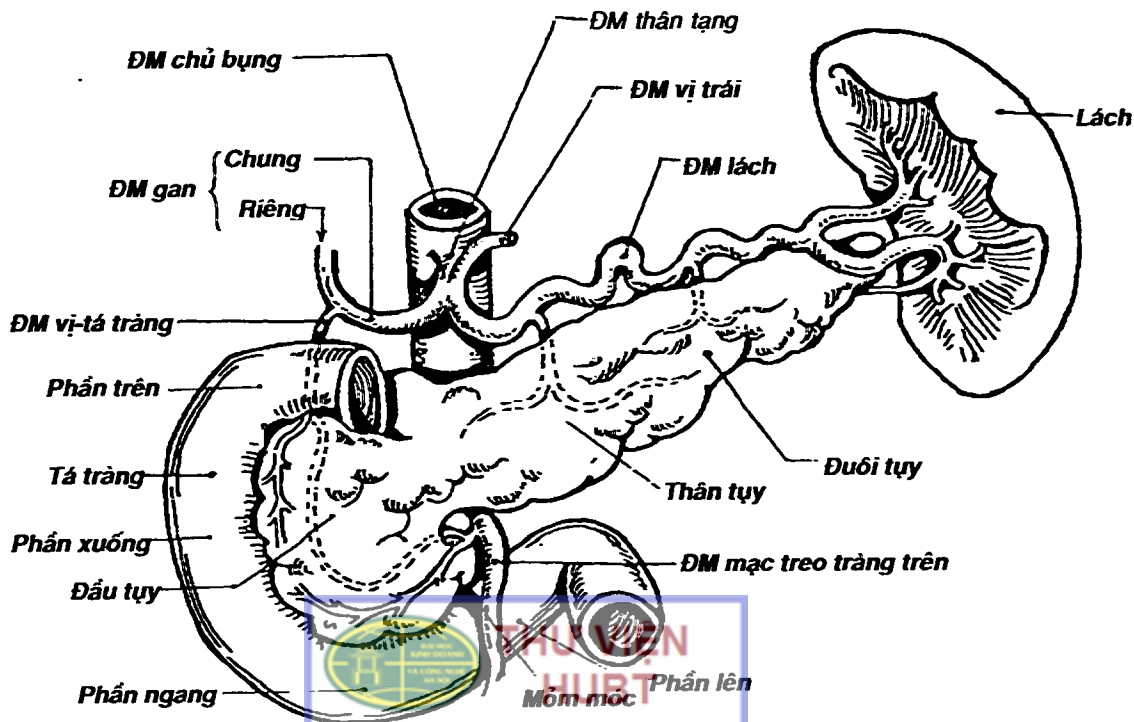
Hình 7.8: Liên quan của dạ dày



trộn chất chứa bên trong với dịch vị theo mọi hướng; d) *tấm dưới niêm mạc* rất lỏng lẻo cho phép niêm mạc thay đổi hình dáng; e) *lớp niêm mạc* xếp nếp không cố định để có thể giãn rộng khi chứa thức ăn. Trong lớp niêm mạc có nhiều tuyến tiết các thành phần dịch vị để tham gia vào quá trình tiêu hóa và các mô bạch huyết rải rác hay tập trung thành nang.



Hình 7.9: Sơ đồ mạch máu dạ dày



TÀI LIỆU PHỤC VỤ THAM KHẢO NỘI BỘ  
 Hình 7.10: Sơ đồ hình thể và mạch máu

## MẠCH MÁU VÀ THÂN KINH

Động mạch dạ dày (Hình 7.9) xuất phát từ động mạch thân tạng, gồm: a) *cung động mạch bờ cong nhỏ* được tạo thành bởi *động mạch vị trái* (của động mạch thân tạng) và *động mạch vị phải* (của động mạch gan riêng); b) *cung động mạch bờ cong lớn* gồm *động mạch vị mạc nối trái* (từ động mạch lách) và *động mạch vị mạc nối phải* (nhánh của động mạch vị tá tràng); c) ngoài ra có một số mạch phụ cung cấp cho dạ dày như: *nhánh tâm vị* (của động mạch vị trái), *nhánh đáy vị* và *vị ngấn* (của động mạch lách), *động mạch hoành dưới*.

Tĩnh mạch đi kèm và cùng tên với động mạch, đổ vào *hệ tĩnh mạch cửa*.

Thần kinh chi phối chủ yếu từ *thần kinh lung thung* (đối giao cảm) và các sợi giao cảm từ *đám rối tạng*.


## TÁ TRÀNG VÀ TỤY

Tá tràng và tụy là hai tạng có liên hệ chặt chẽ về mặt giải phẫu, sinh lý và bệnh lý nên thường được mô tả chung.

### 1. TÁ TRÀNG

Tá tràng là đoạn đầu, cố định của ruột non, bắt đầu từ môn vị và tận cùng ở góc tá-hỗng tràng. Tá tràng dài khoảng 25cm, áp sát thành bụng sau và trước cột sống.

1.1. Hình thể ngoài: (Hình 7.10) tá tràng là một quai ruột hình chữ C, được chia làm 4 phần: a) *phần trên* tiếp nối với môn vị, 2/3 đầu phình to và là đoạn duy nhất của tá tràng có thể di động được gọi là *hành tá tràng*; b) *phần xuống* chạy dọc bờ phải cột sống thắt lưng từ LI đến LIII, giữa phần trên và phần xuống là *góc tá tràng trên*; c) *phần ngang* vắt ngang cột sống thắt lưng



ngang mức đĩa gian đốt sống thất lưng III và IV, chính vì vậy đây là phần dễ tổn thương khi bị chạm thương ở bụng. Giữa phần xuống và phần ngang là *góc tá tràng dưới*; d) *phần lên* chạy chéo lên trên, sang trái để đến *góc tá hồng tràng* nằm ở bên trái đốt sống thất lưng II.

**1.2. Cấu tạo và hình thể trong:** tương tự như dạ dày, tá tràng có cấu tạo 5 lớp từ ngoài vào trong là: thanh mạc, tấm dưới thanh mạc, lớp cơ (chỉ có hai lớp dọc và vòng), tấm dưới niêm mạc và lớp niêm mạc. Lớp niêm mạc tá tràng bắt đầu mang hình ảnh hấp thu của ruột non: tồn tại các van tràng và mao tràng. Van tràng tạo thành các nếp vòng, ngoài ra trên niêm mạc còn có một số nếp dọc. Ở thành trong phần xuống có *nhú tá bé* (có ống tụy phụ đổ vào) và *nhú tá lớn* dưới đó khoảng 3cm (có ống tụy chính và ống mật chủ đổ vào, nếu đổ chung thì tạo thành một cấu trúc gọi là *ống gan tụy*).

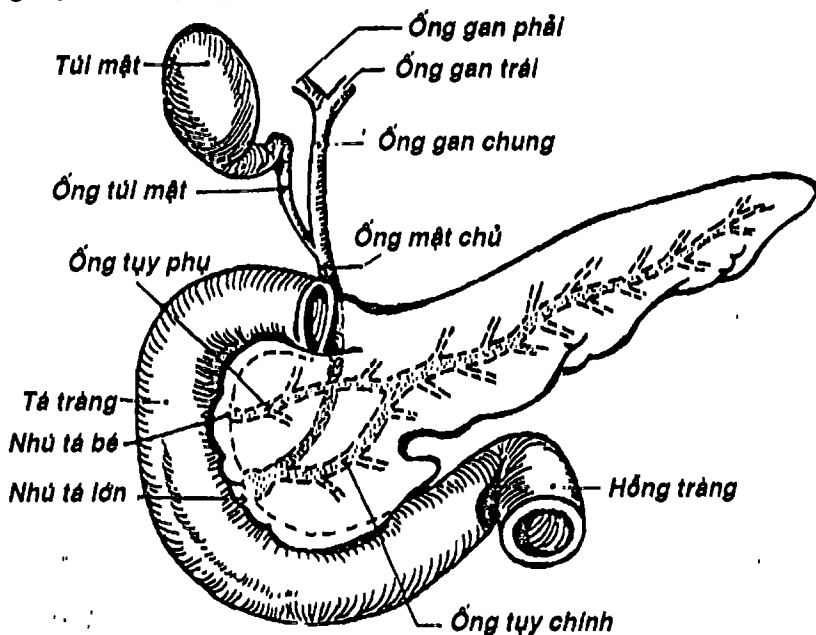
## 2. TỤY

Tụy là một tuyến phụ thuộc tiêu hóa, ngoài chức năng ngoại tiết là tiết ra dịch tụy giúp tiêu hóa glucid và protid, còn có chức năng nội tiết là tiết insulin. Kích thước tụy khá thay đổi, trung bình dài khoảng 15cm, cao 6cm, dày 3cm và nặng khoảng 80gr.

**2.1. Vị trí và hình thể ngoài:** (Hình 7.10, 7.11) tụy bắt đầu từ phần xuống tá tràng, chạy chéo lên trên, sang trái, băng qua phía trước cột sống thất lưng để đến rốn lách. Tụy có hình dáng một chiếc búa chiến của người da đỏ, gồm 3 phần: a) *đầu tụy* nằm bên phải, có hình gần như vuông, được đóng khung bởi 3 phần đầu của tá tràng. Phía dưới đầu tụy có một mấu lồi sang trái gọi là *mỏm móc*, giữa mỏm này và thân tụy có khuyết tụy để các mạch máu mạc treo tràng trên đi qua.; b) *thân tụy* nối tiếp đầu tụy bởi cổ tụy ở ngang mức khuyết tụy, chạy chéo lên trên và

ngang trái. Thân tụy có 3 mặt là trước, sau, dưới; 3 bờ là bờ trên, dưới và trước. Thân và đầu tụy cố định vào phúc mạc thành sau bởi *mạc dính tá tụy*; c) *đuôi tụy* là phần tụy có hình như cái lưỡi, nối tiếp với thân tụy và đặc biệt là di động giữa hai lá của *mạc nối tụy - lách*. Đuôi tụy có thể ngắn hoặc dài đến tận rốn lách.

**2.2. Cấu tạo và các ống tiết của tụy:** (Hình 7.11) Phần nhu mô ngoại tiết của tụy chiếm ưu thế, còn phần nội tiết chỉ tập trung thành từng cụm nhỏ nên gọi là các *đảo tụy*. Chất tiết ngoại tiết đổ vào các ống liên tiểu thùy rồi đổ vào các ống tiết lớn của tụy gồm: a) *ống tụy chính* bắt đầu từ đuôi tụy, chạy qua thân tụy theo trục của tụy, đến khuyết tụy thì bẻ cong xuống dưới qua đầu tụy, cùng ống mật chủ đổ vào nhú tá lớn; b) *ống tụy phụ* tách từ ống tụy chính, qua phần trên đầu tụy để đổ vào nhú tá bé.



Hình 7.11: Sơ đồ các ống tiết của gan và tụy



### 3. LIÊN QUAN CỦA TÁ TRÀNG VÀ TỤY

#### 3.1. Liên quan giữa tá tràng và tụy

Chỉ có đầu tụy là liên quan chặt chẽ với phần trên, phần xuống và phần ngang của tá tràng tạo nên một khối chung gọi là khối tá tràng - đầu tụy, còn thân tụy và đuôi tụy chạy sang trái và tách xa phần lên của tá tràng.

#### 3.2. Liên quan của khối tá tràng - đầu tụy

Khối tá tràng - đầu tụy được bọc trong hai lá của mạc dính tá tụy. Mặt sau liên quan với tuyến thượng thận, thận và cuống thận phải, tĩnh mạch chủ dưới, tĩnh mạch cửa và ống mật chủ. Mặt trước có rễ mạc treo kết tràng ngang bám bằng ngang phần xuống tá tràng và đầu tụy rồi chạy chéo lên trên dọc theo bờ trước thân tụy. Phần trên mạc treo kết tràng ngang liên quan với gan, môn vị dạ dày, còn phần dưới liên quan với các quai hồng tràng. Các mạch máu mạc treo tràng trên chui qua khuyết tụy rồi đi lên mặt trước mồm móc và phần ngang tá tràng.

#### 3.3. Liên quan của cổ tụy, thân và đuôi tụy

- Cổ tụy được vây quanh bởi 3 động mạch: trên là động mạch thân tạng, sau là động mạch chủ bụng và dưới là động mạch mạc treo tràng trên.

- Thân tụy và đuôi tụy liên quan phía trước với dạ dày, phía sau với thận và tuyến thượng thận trái, phía trên với động mạch lách và phía dưới với mạc treo kết tràng ngang. Riêng đuôi tụy liên quan mật thiết với mạch lách giữa hai lá mạc nối tụy - lách.

### 4. MẠCH MÁU VÀ THẦN KINH CỦA TÁ TRÀNG VÀ TỤY

4.1. Mạch máu: động mạch cấp máu cho tá tràng và tụy xuất phát từ hai nguồn:

- *Động mạch thân tạng*: qua các nhánh vị tá tràng và lách cho các nhánh đến tá-tụy.
- *Động mạch mạc treo tràng trên*: qua các nhánh tá tụy dưới.
- Tĩnh mạch đổ về hệ thống tĩnh mạch cửa.

**4.2. Thần kinh:** là các nhánh tự chủ xuất phát từ đám rối tạng và đám rối mạc treo tràng trên.

## RUỘT NON

Ruột non bắt đầu từ môn vị và chấm dứt ở góc hồi manh tràng, gồm tá tràng, hỗng tràng và hồi tràng, trong đó chỉ có tá tràng là cố định, hai đoạn còn lại di động. Trong phần này chỉ đề cập đến hỗng và hồi tràng.

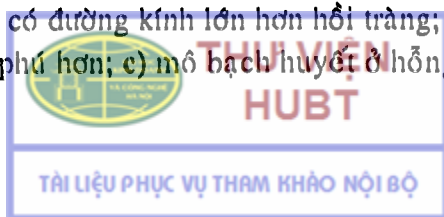
Ruột non là đoạn ống tiêu hóa có chức năng chính là hấp thu. Ruột non dài 5,5 - 9m, trong đó tá tràng dài khoảng 25cm, hỗng tràng chiếm 4/5 và hồi tràng 1/5 còn lại.

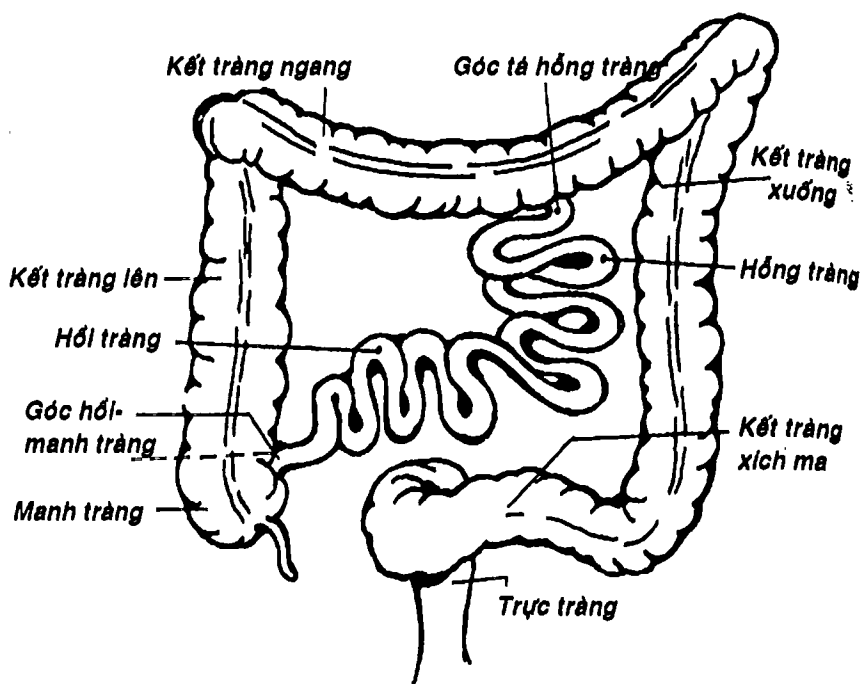
### 1. VỊ TRÍ VÀ CÁCH SẮP XẾP

Các đoạn di động của ruột non nằm dưới mạc treo kết tràng ngang, trên chậu hông bé, gồm khoảng 14 - 15 quai ruột hình chữ U sắp xếp thành hai nhóm: nhóm có trục nằm ngang chiếm phần trên, bên trái ổ bụng, nhóm có trục dọc nằm bên phải (Hình 7.12).

### 2. NHỮNG ĐIỂM KHÁC BIỆT GIỮA HỖNG TRÀNG VÀ HỒI TRÀNG

Trừ những trường hợp còn tồn tại túi thừa hồi tràng (khoảng 1-3%) hoặc di tích ống rốn ruột, giới hạn giữa hỗng và hồi tràng không rõ ràng. Có một số điểm khác biệt giữa hỗng và hồi tràng như: a) hỗng tràng có đường kính lớn hơn hồi tràng; b) mạch máu hỗng tràng phong phú hơn; c) mô bạch huyết ở hỗng tràng là các





Hình 7.12: Sơ đồ vị trí sắp xếp ruột non

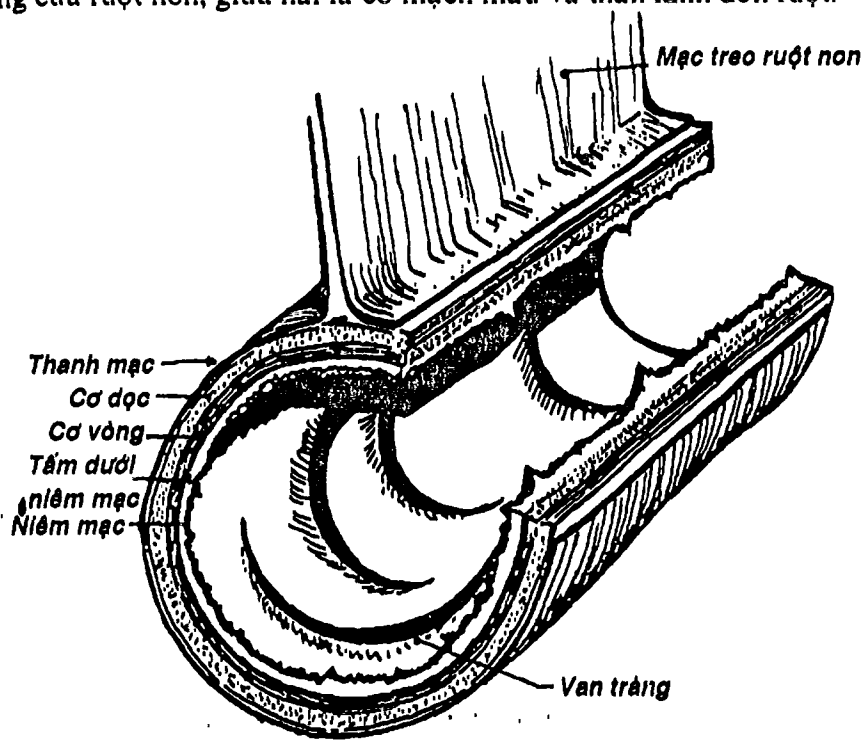
nang đơn độc còn ở hồi tràng thì tập trung thành mảng bạch huyết; d) thành hỗng tràng dày và có nhiều nếp vòng cao hơn hồi tràng....

### 3. CẤU TẠO

Những nét chính về cấu tạo của ruột non (Hình 7.13) đã được mô tả ở tá tràng: gồm 5 lớp từ ngoài vào trong là thanh mạc, tấn dưới thanh mạc, lớp cơ, lớp dưới niêm mạc và lớp niêm mạc. Cần lưu ý thêm mấy điểm sau: a) *lớp thanh mạc* là phúc mạc tạng bao bọc phần lớn khẩu kính trừ ở bờ mạc treo; b) *lớp niêm mạc* thể hiện rõ chức năng hấp thu: bề mặt có nhiều *van tràng* tạo thành các nếp vòng chiếm 1/3 đến 2/3 chu vi ruột, tập trung nhiều ở

hồng tràng, càng về cuối, số lượng càng ít và kích thước càng giảm. Mao tràng là các nấp nhỏ trên bề mặt niêm mạc, có cấu tạo bên ngoài là lớp thượng mô ruột, bên trong là mô liên kết có chứa nhiều mạch máu và mạch bạch huyết. Trong lớp niêm mạc còn có các nang bạch huyết đơn độc (hồng tràng) hay nang bạch huyết chùm (hồi tràng).

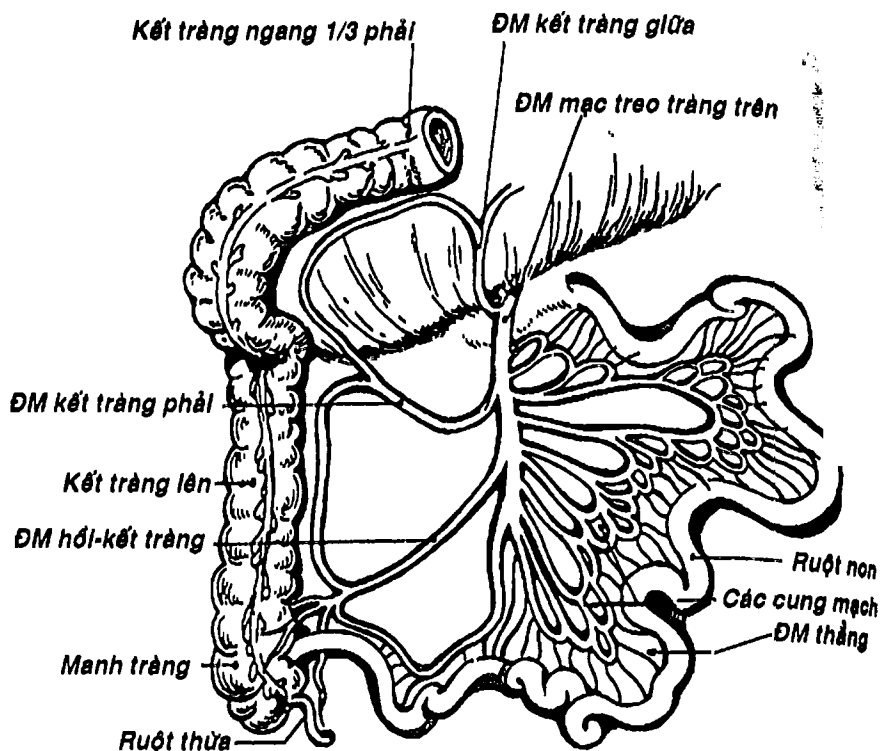
Hồng và hồi tràng được nối với phúc mạc thành sau bởi mạc treo ruột non. Rễ mạc treo đi từ bên trái đốt sống thắt lưng I, II, băng chéo trước cột sống để tận cùng ở khớp cùng - chậu phải. Mạc treo gồm hai lá nối tiếp với hai mép bờ mạc treo của phúc mạc tạng của ruột non, giữa hai lá có mạch máu và thần kinh đến ruột.



Hình 7.13: Sơ đồ cấu tạo ruột non

THƯ VIỆN HUBT

TÀI LIỆU PHỤC VỤ THAM KHẢO NỘI BỘ



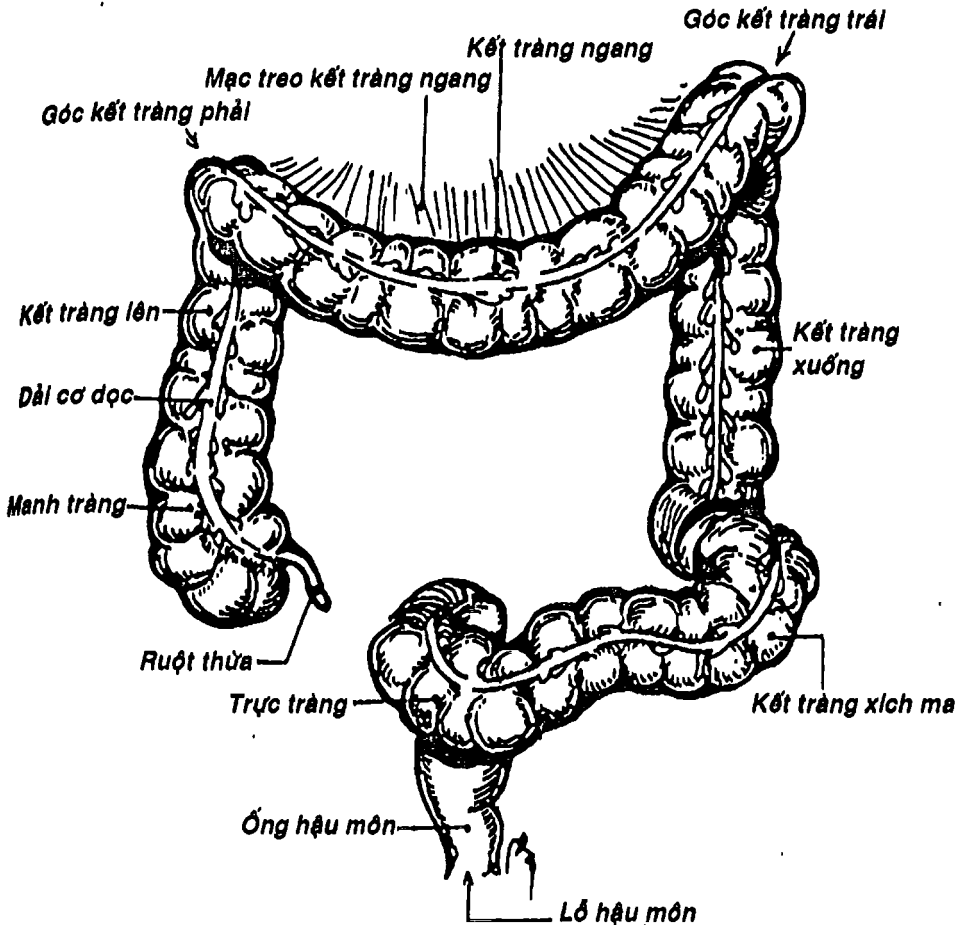
Hình 7.14: Sơ đồ mạch mạc treo tràng trên

#### 4. MẠCH MÁU

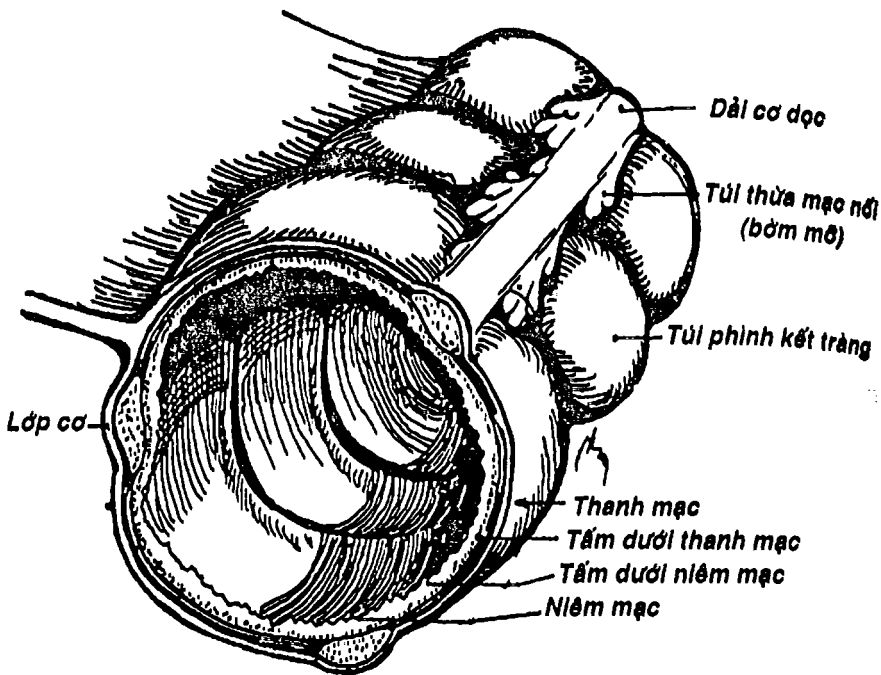
Động mạch cấp huyết chính cho ruột non là các nhánh bên của động mạch mạc treo tràng trên (Hình 7.14). Động mạch này xuất phát từ động mạch chủ bụng ở ngang mức đốt sống thắt lưng I, chui qua khuyết tụy, băng qua đoạn ngang tá tràng và đi vào mạc treo ruột non đến hố chậu phải để tận cùng ở cách góc hồi manh tràng khoảng 80cm. Trên đường đi, nó cho các nhánh bên cùng cấp cho tá tràng, tụy, các nhánh cho hồi tràng và hồi tràng và các nhánh cung cấp cho nửa kết tràng phải như động mạch hồi

kết tràng, kết tràng phải, kết tràng giữa. Riêng các nhánh cho hồng và hồi tràng thì thường kết hợp với nhau tạo thành các cung nối (từ 1 - 5 cung), số lượng giảm dần từ hồng tràng đến hồi tràng. Cung cuối cùng cho các động mạch thẳng đến ruột.

Tĩnh mạch đi kèm với động mạch và đổ về hệ tĩnh mạch cửa.



Hình 7.15: Vị trí và hình thể của ruột già



Hình 7.16: Sơ đồ cấu tạo ruột già

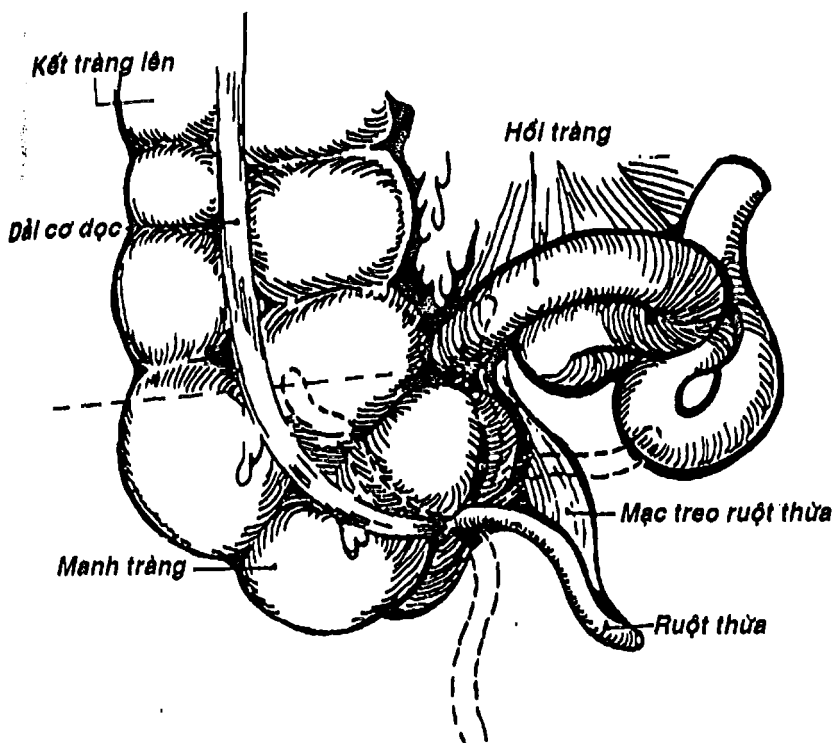
## RUỘT GIÀ

Ruột già là đoạn cuối ống tiêu hóa nối tiếp với ruột non và tận cùng ở hậu môn. Chức năng chính là hấp thu nước và nhất là hình thành phân từ chất bã của thức ăn sau khi được hấp thu kèm theo một số chất thải qua đường tiêu hóa.

### 1. PHÂN ĐOẠN VÀ HÌNH THỂ NGOÀI

Ruột già (Hình 7.15) dài khoảng 1,5m, sắp xếp theo hình dấu hỏi đóng khung ruột non, gồm 4 phần: a) manh tràng - ruột thừa; b) kết tràng (gồm kết tràng lên, góc kết tràng phải, kết tràng

ngang, góc kết tràng trái, kết tràng xuống và kết tràng xích-ma);  
 e) trực tràng; d) ống hậu môn. Trừ ruột thừa, trực tràng và ống  
 hậu môn, các phần khác của ruột thừa có hình thể ngoài khác với  
 ruột non ở 3 điểm chính sau (Hình 7.16): 1) có 3 dải cơ dọc từ gốc  
 ruột thừa ở manh tràng đến kết tràng xích-ma (Sigma), 2) có túi  
 phình kết tràng nằm giữa các dải cơ dọc, phân cách nhau bằng  
 những chỗ thắt ngang, 3) có các túi thừa mạc nối là những túi  
 phức mạc nhỏ chứa mỡ, bám vào các dải cơ dọc.



Hình 7.17: Manh tràng – ruột thừa



THƯ VIỆN  
HUBT

TÀI LIỆU PHỤC VỤ THAM KHẢO NỘI BỘ



## 2. CẤU TẠO

Cũng có cấu tạo 5 lớp như các đoạn ống tiêu hóa dưới cơ hoành (Hình 7.16), gồm: a) lớp thanh mạc có các túi thừa mạc nối; b) *tấm dưới niêm mạc*; c) lớp cơ có đặc điểm là lớp cơ dọc của manh tràng và kết tràng tập trung thành 3 dải cơ dọc, d) *tấm dưới niêm mạc*; và e) *niêm mạc* không có mao tràng và van tràng.

## 3. CÁC THÀNH PHẦN CỦA RUỘT GIÀ

### 3.1. Manh tràng và ruột thừa (Hình 7.17)

*Manh tràng* là một túi cùng tương đối di động nằm ở hố chậu phải, có đáy tròn ở phía dưới, ở trên nối tiếp với kết tràng lên ở ngang mức *góc hồi - manh tràng*. Manh tràng nhận hồi tràng đổ vào qua *lỗ hồi - manh tràng* có một cặp nếp niêm mạc dày như một van và dưới đó là *lỗ gốc ruột thừa*.

*Ruột thừa* (Hình 7.17) dài khoảng 8cm, có hình thon dài như con giun, gốc ruột thừa đổ vào manh tràng khoảng 3cm dưới góc hồi manh tràng, nơi 3 dải cơ dọc hội tụ. Ruột thừa có mạc treo và rất di động nên có thể nằm ở nhiều vị trí, nhưng gốc ruột thừa thì gần như cố định. Bình thường hình chiếu của ruột thừa ở khoảng 1/3 ngoài đường nối giữa gai chậu trước trên phải với rốn (*điểm Mac Burney*). Ruột thừa có thành dày và có rất nhiều tổ chức bạch huyết chùm nên dễ bị viêm và khi viêm thì cần phải phẫu thuật để cắt bỏ sớm.

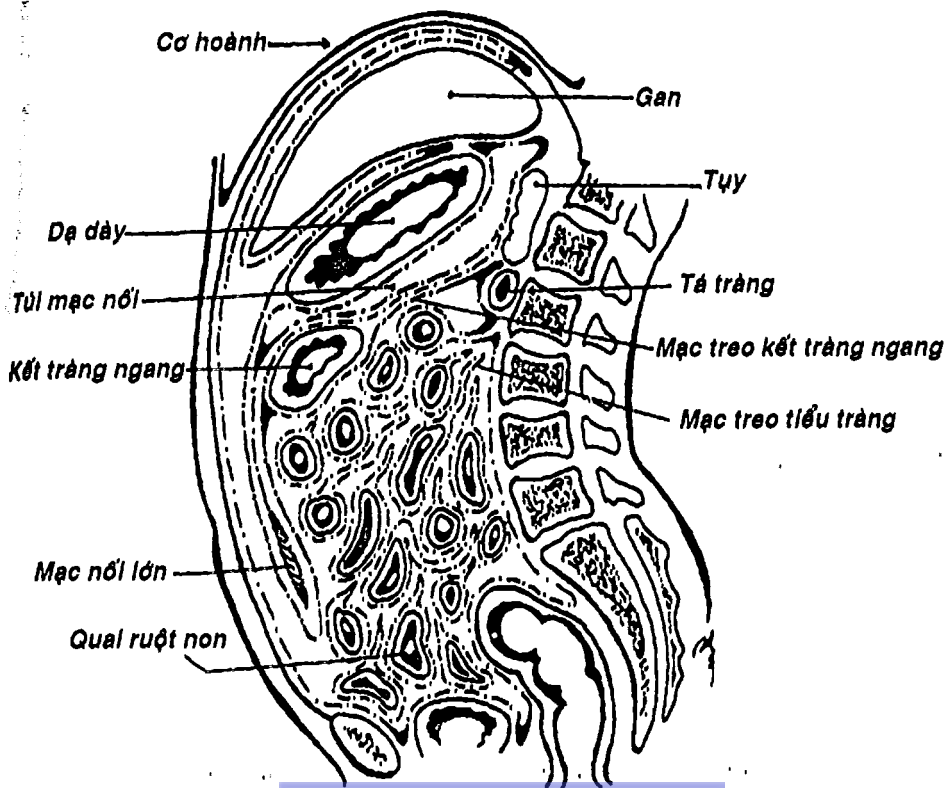
**3.2. Kết tràng lên:** tiếp nối với manh tràng, chạy dọc lên trên và tiếp nối với kết tràng ngang, tạo nên *góc kết tràng phải*. Đoạn này cố định bởi mạc dính kết tràng phải.

**3.3. Kết tràng ngang:** bắt đầu từ góc kết tràng phải, chạy ngang sang bên trái nối tiếp với kết tràng xuống để tạo nên *góc kết tràng trái*. Kết tràng ngang có mạc treo kết tràng ngang dài

nên rất di động. Mạc nối lớn dính vào kết tràng ngang và mạc treo kết tràng ngang (Hình 7.18).

**3.4. Kết tràng xuống:** bắt đầu từ góc kết tràng trái, chạy thẳng xuống dưới để nối tiếp với kết tràng xích-ma. Kết tràng xuống cố định bằng mạc dính kết tràng trái.

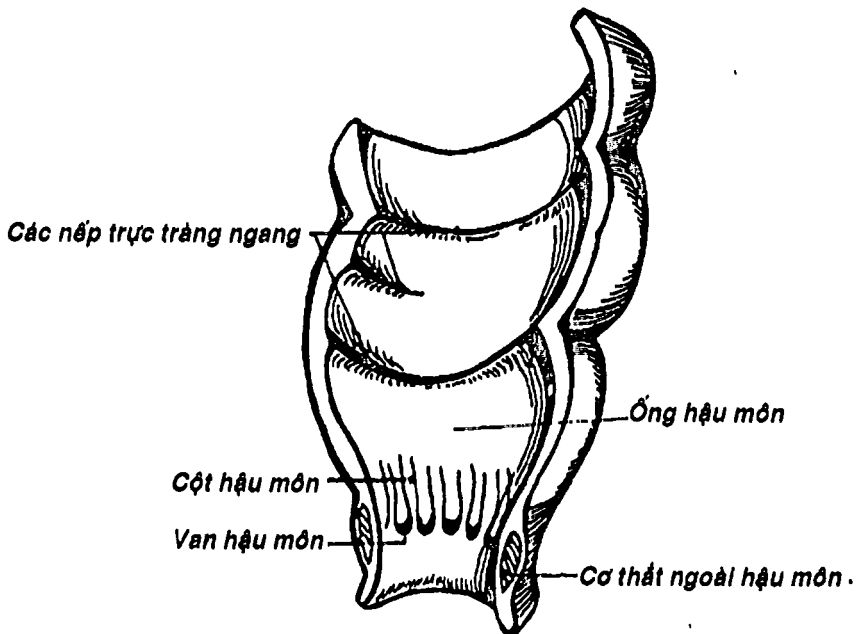
**3.5. Kết tràng xích-ma:** nối tiếp với kết tràng xuống ở hố chậu trái, chạy đến mặt trước đốt sống cùng III để nối với trực tràng. Kết tràng xích-ma có mạc treo nên khá di động.



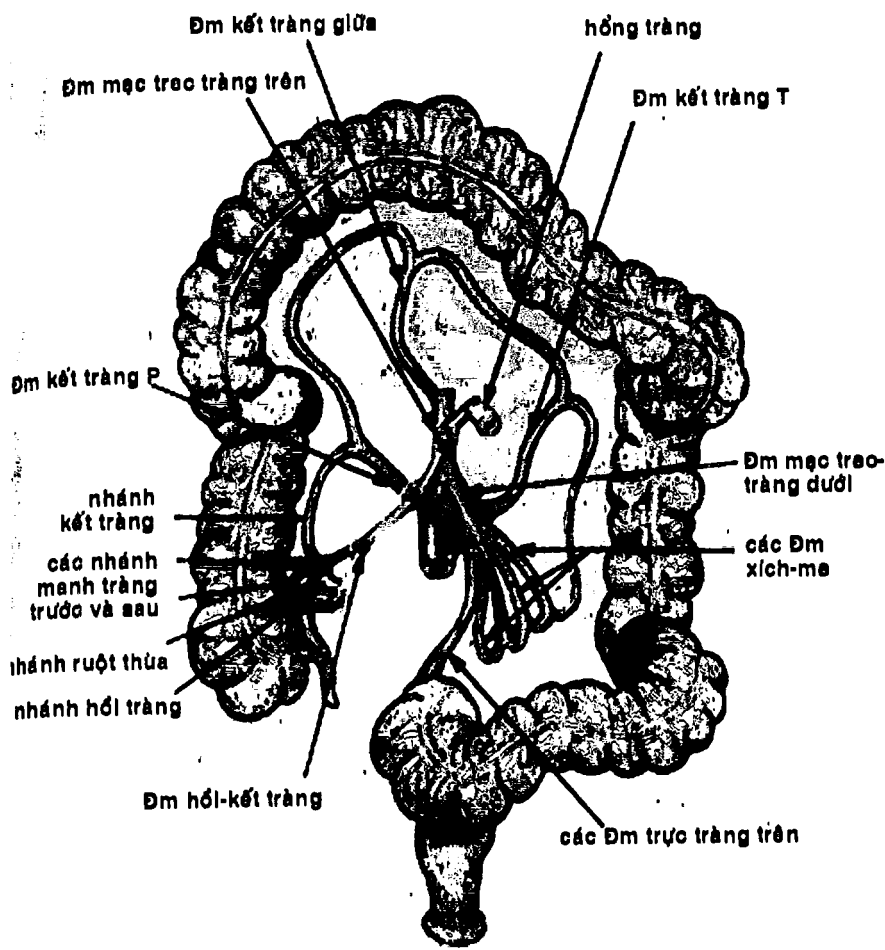
Hình 7.18: Thiết đồ đứng dọc qua ổ bụng

**3.6. Trực tràng:** (Hình 7.19) Bắt đầu từ mặt trước đốt sống cùng III, chạy dọc theo chiều cong mặt chậu hông của xương cùng, đến xương cụt thì chạy hướng ra trước và phình to thành *bóng trực tràng*, sau đó lại bẻ quặt ra sau để trở thành ống hậu môn. Trực tràng chỉ được che phủ một phần trên và trước bởi phúc mạc. Trực tràng có 3 chỗ uốn cong sang bên mà bên trong thể hiện thành 3 nếp vòng hình liềm trên, giữa và dưới (nếp trực tràng ngang).

**3.7. Ống hậu môn:** (Hình 7.19) dài khoảng 3-4cm, nối tiếp với trực tràng bắt đầu từ cơ nâng hậu môn, hướng xuống dưới, ra sau và mở thông ra ngoài qua hậu môn. Lớp cơ vòng của ống hậu môn tạo thành *cơ thắt trong*, và bên ngoài có thêm một cơ vân gọi là



Hình 7.19: Hình thể trong trực tràng và ống hậu môn



Hình 7.20 : Động mạch của ruột già

*cơ thể ngoài hậu môn. 1/2 trên của ống hậu môn được lót bởi thượng mô trụ, có các cột hậu môn do mạch máu đội lên mà đầu dưới nối với nhau thành các van hậu môn. Từ van hậu môn trở xuống, ống được lót bởi da. Dưới niêm mạc vùng hậu môn có hai đám rối tĩnh mạch trĩ, khi bị giãn và viêm tạo thành trĩ có thể bị xuất huyết khi vỡ.*

#### 4. MẠCH MÁU

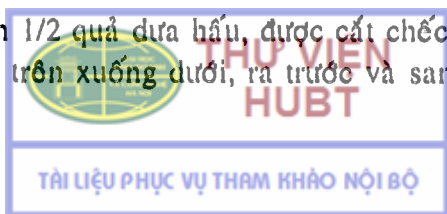
Nửa phải ruột già (manh tràng, ruột thừa, kết tràng lên và 1/3 phải kết tràng ngang) được cung cấp bởi các nhánh của *động mạch mạc treo tràng trên* (Hình 7.14). Nửa còn lại được cung cấp chủ yếu bởi *động mạch mạc treo tràng dưới* (Hình 7.20). Động mạch này xuất phát từ động mạch chủ bụng khoảng 5cm trên chỗ chia tận cùng, chạy giữa hai lá mạc dính kết tràng trái và tận cùng bằng các *động mạch trực tràng trên*. Nó cho các nhánh bên là *động mạch kết tràng trái* và *các động mạch xích-ma*.

### GAN - ĐƯỜNG MẬT

Gan là tạng to nhất nằm trong ổ bụng, nhưng liên quan nhiều đến thành ngực. Gan có màu đỏ nâu, trơn láng, mật độ hơi chắc. Ở người sống cân nặng khoảng 2 - 3kg, ngang 28cm, bề trước sau 18cm, cao 8cm. Gan nằm trên mạc treo kết tràng ngang, trong ổ dưới hoành phải, lấn sang ổ thượng vị và dưới hoành trái. Bờ dưới gan nằm mấp mé bờ sườn phải rồi băng ngang thượng vị. Gan di động theo nhịp thở. Ngoài chức năng ngoại tiết (tiết mật), gan còn có nhiều chức năng khác như chức năng thanh thải độc, chuyển hóa và nội tiết.

#### 1. HÌNH THỂ NGOÀI VÀ LIÊN QUAN

Gan có hình 1/2 quả dưa hấu, được cắt chéo theo một mặt phẳng hướng từ trên xuống dưới, ra trước và sang phải. Gan có



hai mặt là *mặt hoành* và *mặt tạng*, nhưng chỉ có một bờ duy nhất là *bờ dưới*. Trên bờ dưới có hai khuyết là *khuyết túi mật* và *khuyết dây chằng tròn* (Hình 7.21).

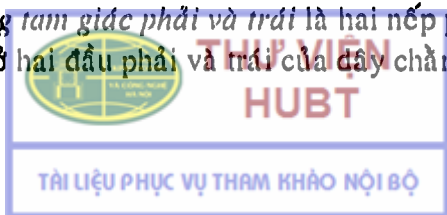
**1.1. Mặt hoành:** là mặt lồi áp sát mặt dưới cơ hoành. Mặt này có 4 phần được xác định bởi hướng của mặt: trên, trước, phải và sau. Riêng phần sau, có một vùng nhu mô nằm giữa hai lá của dây chằng vành không có phúc mạc che phủ gọi là vùng trần của gan. Mặt hoành còn được phân chia thành thùy phải và trái bởi chỗ bám của dây chằng liềm (Hình 7.21).

**1.2. Mặt tạng:** (Hình 7.22) là mặt nhìn xuống dưới và ra sau. Mặt này được chia thành 4 thùy *phải, trái, xuống* và *đuôi* bởi một cấu trúc hình chữ H mà nét dọc phải là *hố túi mật* (phía trước) và *rãnh tĩnh mạch chủ dưới* (phía sau); nét dọc trái là *rãnh dây chằng tròn* (phía trước) và *rãnh dây chằng tĩnh mạch* (phía sau); nét ngang chính là *cửa gan*. Các thành phần của cuống gan (*đường mật, động mạch gan, tĩnh mạch cửa*) đi qua cửa gan. Trên các phần của mặt tạng có nhiều vết ấn của các tạng liên quan như *ấn thận, ấn kết tràng, ấn dạ dày* ....

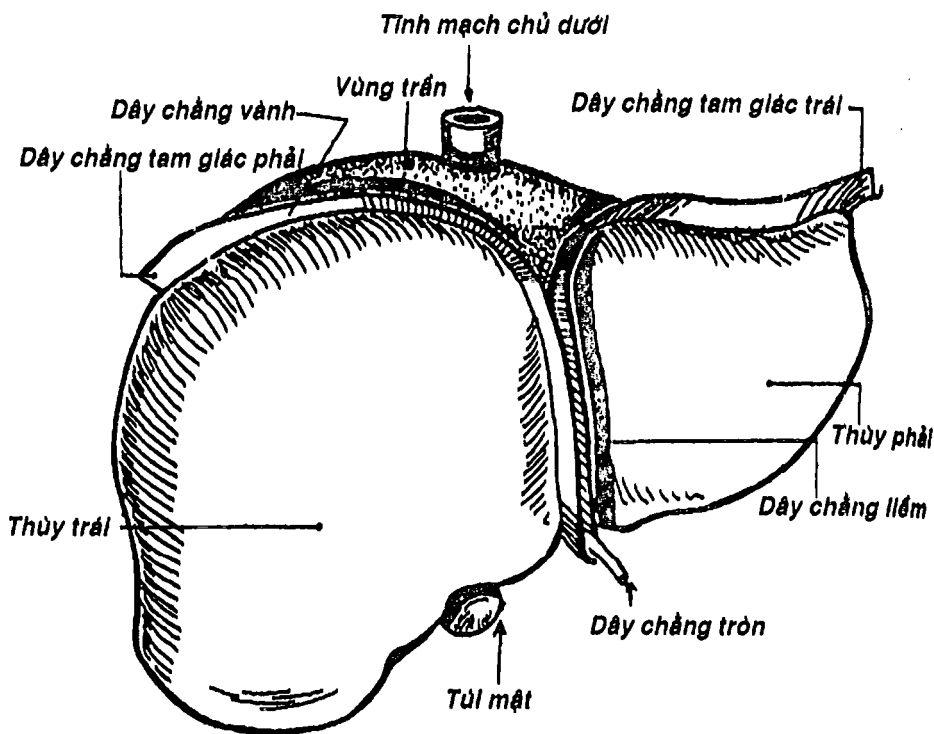
## 2. PHƯƠNG TIỆN CỐ ĐỊNH GAN

Gan được giữ tại chỗ bởi các phương tiện cố định (Hình 7.21, 7.22) có *bản chất là phúc mạc* như dây chằng vành, dây chằng tam giác phải và trái, dây chằng liềm, mạc nối nhỏ hoặc có *bản chất là mạch* như dây chằng tròn, dây chằng tĩnh mạch, tĩnh mạch chủ dưới và các tĩnh mạch gan. Ngoài ra còn có dây chằng hoành gan có *bản chất là tổ chức liên kết*.

- *Dây chằng vành* là nếp phúc mạc lật từ lá tạng của gan để nối với phúc mạc thành ở phần sau cơ hoành.
- *Dây chằng tam giác phải và trái* là hai nếp phúc mạc hình tam giác ở hai đầu phải và trái của dây chằng liềm.

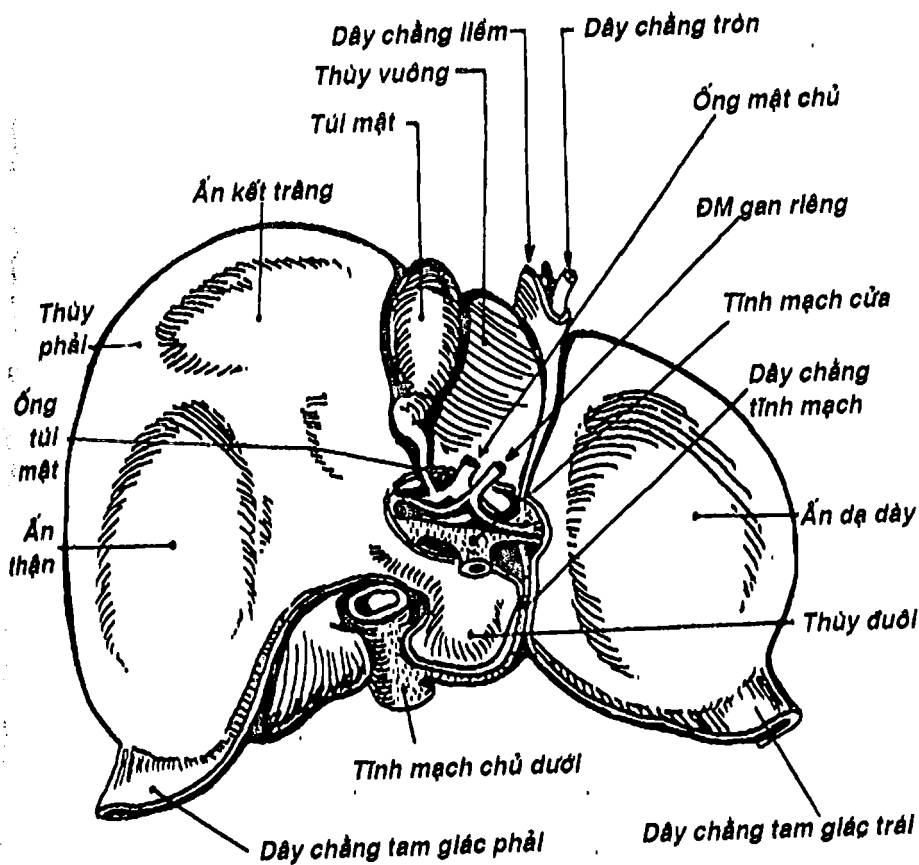


- *Dây chằng liềm* là nếp hai lá phúc mạc hình liềm có 3 cạnh: một cạnh là nơi nối tiếp với phúc mạc tạng ở mặt hoành của gan, một cạnh là chỗ nối tiếp với phúc mạc thành của cơ hoành và thành bụng trước tới tận rốn và một cạnh tự do bọc dây chằng tròn của gan.
- *Mạc nối nhỏ* nối từ gan đến bờ cong nhỏ và phần trên tá tràng.
- *Dây chằng tròn* là di tích của tĩnh mạch rốn nối từ rốn đến nhánh trái của tĩnh mạch cửa trong gan.



Hình 7.21: Mặt hoành của gan

- Dây chằng tĩnh mạch là di tích ống tĩnh mạch nối từ nhánh trái tĩnh mạch cửa đến tĩnh mạch chủ dưới.
- Tĩnh mạch chủ dưới dính vào và nối với nhu mô gan bởi các tĩnh mạch gan.
- Dây chằng hoành - gan là mô liên kết nằm giữa hai lá của dây chằng vành và nối trực tiếp vùng trần của gan với cơ hoành.



Hình 7.22: Mặt tạng của gan



### 3. CẤU TẠO

Gan được cấu tạo bởi:

**3.1. Bao gan:** gồm hai lớp: thanh mạc ở ngoài (chính là lá tạng phúc mạc) và bao xơ ở trong. Bao gan theo các thành phần của cuống gan thâm nhập vào nhu mô qua cửa gan.


**3.2. Mô gan:** gồm tế bào gan, mạch máu và đường mật trong gan. Đơn vị cấu trúc của gan là *tiểu thùy*, gồm các bè tế bào gan hướng về *tĩnh mạch trung tâm tiểu thùy*, xen kẽ với các tĩnh mạch dạng xoang. Bộ ba động mạch, đường mật và tĩnh mạch cửa chạy trong những khoảng chen giữa các tiểu thùy. Hiện tại, người ta thường phân chia gan thành thùy, phân thùy ... theo đường mạch mật để áp dụng trong phẫu thuật cắt, ghép gan.

### 4. MẠCH MÁU VÀ THẦN KINH

**4.1. Động mạch:** động mạch cấp máu cho gan là động mạch gan riêng, xuất phát từ động mạch gan chung của động mạch thân tạng (Hình 7.10). Động mạch gan riêng khi vào đến cửa gan thì chia thành hai ngành cùng phải và trái cho gan (Hình 7.22).

**4.2. Tĩnh mạch cửa:** là tĩnh mạch chức phận đưa về gan các chất dinh dưỡng cũng như các chất độc từ đường tiêu hóa để gan chọn lọc, xử lý, dự trữ, chế biến và điều hòa (xem thêm chương VIII hệ tim mạch). Tĩnh mạch cửa thông nối với hệ thống tĩnh mạch chủ tạo thành các vòng nối thực quản, vòng nối trực tràng, vòng nối quanh rốn, chính vì vậy khi có tăng áp lực trong tĩnh mạch cửa thì có thể các vòng nối này sẽ giãn và có khi vỡ.

**4.3. Tĩnh mạch gan:** máu trong các tiểu thùy từ tĩnh mạch cửa và động mạch gan sẽ được dẫn lưu bởi các tĩnh mạch trung tâm tiểu thùy rồi đổ vào các tĩnh mạch gian tiểu thùy, cuối cùng



tập trung thành 3 tĩnh mạch gan (phải, trái, giữa) đổ vào tĩnh mạch chủ dưới.

4.4. Thần kinh: xuất phát từ nhánh gan của thần lang thang trước và đám rối tạng.

## 6. ĐƯỜNG DẪN MẬT

6.1. Ống gan: mật từ các tế bào gan đổ vào các tiểu quản mật, rồi các ống mật tập trung lớn dần để cuối cùng thành hai ống gan phải và trái. Hai ống này hợp với nhau ở cửa gan thành ống gan chung. Ống gan chung lại hợp với ống túi mật thành ống mật chủ.

6.2. Ống mật chủ: ống mật chủ hình thành trong bờ tự do của mạc nối nhỏ, trên phần trên tá tràng một đoạn ngắn, sau đó chạy sau tá tràng và đầu tụy, quặt sang phải để cùng với ống tụy chính hình thành bóng gan tụy, sau cùng đổ vào nhú tá lớn ở phần xuống tá tràng.

6.3. Túi mật: túi mật có chức năng cô đặc và dự trữ mật. Túi mật có hình quả lê dài khoảng 8cm, gồm đáy, thân, cổ túi mật. Cổ túi mật nối với ống túi mật để dẫn lưu vào ống mật chủ.

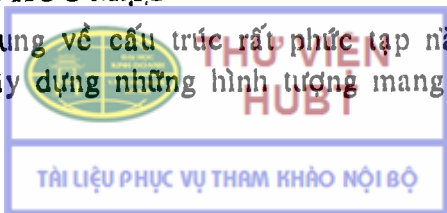
## PHỨC MẠC

### 1. ĐỊNH NGHĨA

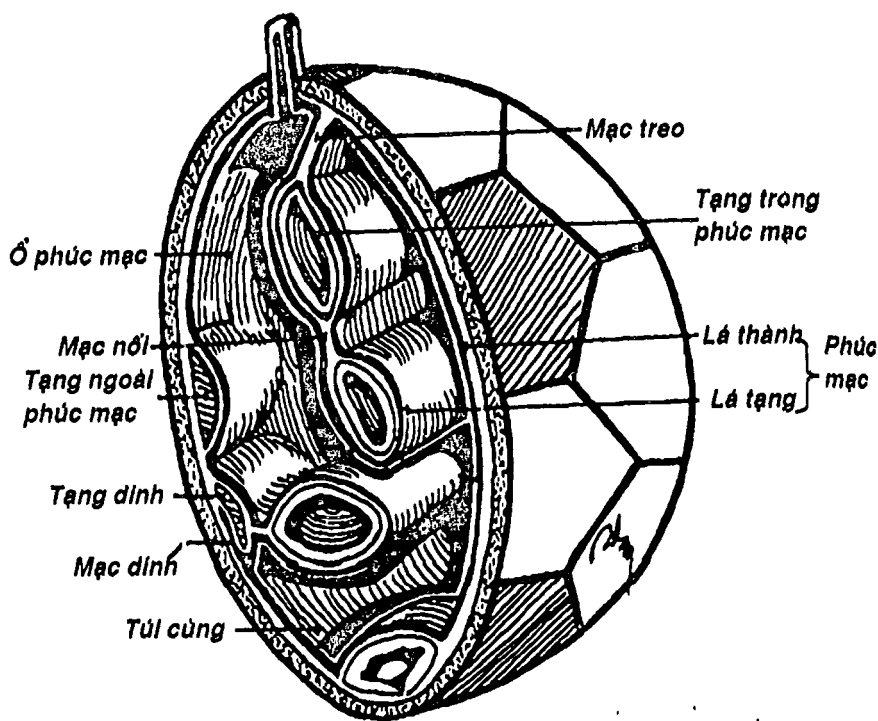
Phức mạc là một màng thanh mạc trơn láng và óng ánh, che phủ tất cả các thành ổ bụng, bao bọc các tạng thuộc hệ tiêu hóa và che phủ phía trước hay phía trên các tạng thuộc hệ tiết niệu và sinh dục.

### 2. HÌNH TƯỢNG PHỨC MẠC

Để dễ hình dung về cấu trúc rất phức tạp này, người ta thường cố gắng xây dựng những hình tượng mang tính cụ thể



nhưng dễ hiểu cũng như dễ mô tả. Trong số đó có lẽ hình tượng thích hợp nhất là hình ảnh quả bóng da (Hình 7.23): vỏ da là các thành bụng, lòng vỏ da chính là ổ bụng. Nếu ta bỏ một số vật thể vào lòng vỏ da để đại diện cho các tạng rồi bỏ ruột cao su vào và bơm lên thì ruột cao su chính là phúc mạc, lòng ruột cao su là ổ phúc mạc, phần ruột cao su áp trực tiếp vào vỏ da là lá thành, phần ruột cao su bọc quanh các vật chính là lá tạng. Ta cũng có thể hình dung một số khái niệm liên quan đến phúc mạc nhờ hình tượng này như mạc treo, mạc nối, mạc dính, tạng trong phúc mạc, tạng bị thành hóa ...



Hình 7.23: Hình tượng về phúc mạc

## J. MỘT SỐ KHÁI NIỆM VÀ CẤU TRÚC CỦA PHỨC MẠC

**3.1. Ổ bụng:** là một khoang kín như lòng quả bóng da, chứa tất cả các tạng và chứa phúc mạc cũng như ổ phúc mạc.

**3.2. Ổ phúc mạc:** là một khoang kín (trừ ở phái nữ) nằm trong ổ bụng như lòng của ruột cao su quả bóng. Ổ phúc mạc thường là một khoang ảo vì các tạng nằm sát nhau trong ổ bụng.

**3.3. Các lá phúc mạc:** phúc mạc là một màng liên tục gồm:

- *Lá thành* là phần phúc mạc che phủ mặt trong của các thành bụng.
- *Lá tạng* là phần phúc mạc bao bọc mặt ngoài các tạng.
- *Mạc treo* là nếp phúc mạc gồm hai lá nối giữa lá thành và lá tạng, bên trong có cuống mạch, thần kinh cho tạng.
- *Mạc nối* là nếp phúc mạc gồm hai lá nối giữa lá tạng của tạng này với tạng khác.
- *Mạc chằng* (dây chằng) là nếp phúc mạc hai lá nối lá thành và lá tạng nhưng không có cuống mạch cho tạng.
- *Mạc dính* là cấu trúc được tạo nên do sự dính của một phần lá tạng và mạc treo của một tạng vào lá thành.

**3.4. Các loại tạng:** có các loại tạng chính như sau:

- *Tạng trong phúc mạc* là các tạng nằm trong ổ bụng, được phúc mạc che phủ gần hết mặt ngoài và thường có mạc treo nối với lá thành. Ví dụ: ruột non, ruột già.
- *Tạng trong ổ phúc mạc* là tạng nằm hẳn trong ổ phúc mạc và không có lá tạng che phủ. Tạng trong ổ phúc mạc duy nhất là buồng trứng.
- *Tạng ngoài (sau, dưới) phúc mạc* là tạng chỉ được phúc mạc che phủ một phần mặt ngoài (trước, trên) như thận, bàng quang ...



- *Tạng bị thành hóa* là tạng mà một phần lá tạng và mạc treo của nó dính vào phúc mạc thành do nó bị đẩy áp sát vào thành bụng trong quá trình phát triển như tá tràng...
- *Tạng dưới thanh mạc* là tạng mà trong điều kiện bình thường có thể tách rời dễ dàng khỏi phúc mạc tạng như ruột thừa, túi mật.

**3.5. Một số khái niệm khác:** khi phúc mạc lách giữa các tạng, hoặc giữa tạng với thành bụng tạo nên các cấu trúc như *túi cùng, ngách*. Khi nó lột lên những chỗ trũng của thành bụng thì gọi là *hố*, khi phủ lên các cấu trúc ngoài phúc mạc thì tạo thành các  *nếp*.

#### 4. CHỨC NĂNG CỦA PHÚC MẠC

- Tăng cường độ vững chắc của thành các tạng.
- Giúp các tạng di động dễ dàng trong ổ bụng.
- Đề kháng với nhiễm trùng, và khi có nhiễm trùng thì có khuynh hướng khu trú nhiễm trùng.
- Có khả năng hấp thu nhanh nhờ diện tích bề mặt rộng (ứng dụng trong thẩm phân phúc mạc).

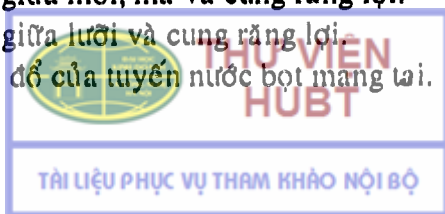
#### CÂU HỎI TRẮC NGHIỆM

1/ Giới hạn bên của ổ miệng là:

- các răng cối hàm trên và dưới.
- các răng tiền cối và cối hàm trên và dưới.
- môi và má.
- xương hàm dưới.
- lợi răng.

2/ Tiền đình miệng:

- nằm giữa môi, má và cung răng lợi.
- nằm giữa lưỡi và cung răng lợi.
- có lỗ đổ của tuyến nước bọt mang tai.



- d) a và c.
- e) b và c.

3/ Nói về vị trí của tuyến nước bọt mang tai, thông tin nào sau đây SAI:

- a) nằm đè một phần lên cơ cắn.
- b) nằm sau ngành hàm xương hàm dưới.
- c) nằm trước bờ trước cơ ức đòn chũm.
- d) nằm trong tam giác dưới hàm.
- e) được phủ bởi cơ bám da cổ.

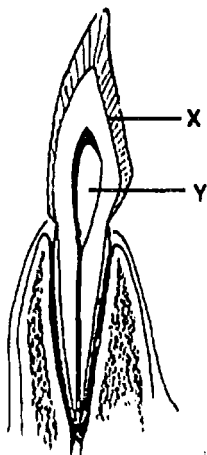
4/ Lỗ đổ của tuyến nước bọt mang tai vào tiền đình miệng ở:

- a) đối diện răng cối dưới thứ hai.
- b) đối diện răng cối trên thứ hai.
- c) đối diện răng tiền cối trên thứ hai.
- d) đối diện răng tiền cối dưới thứ hai.
- e) đối diện răng cối trên thứ ba.

Dùng hình vẽ sơ đồ cấu tạo răng để trả lời 2 câu liên tiếp sau đây:

5/ Chi tiết X trên hình vẽ là:

- a) chất xương răng.
- b) men răng.
- c) ngà răng.
- d) cổ răng.
- e) chân răng.



6/ Chi tiết Y trên hình vẽ là:

- a) thân răng.
- b) cổ răng.
- c) chân răng.
- d) buồng tủy răng.
- e) ống chân răng.



THƯ VIỆN  
HUBT

TÀI LIỆU PHỤC VỤ THAM KHẢO NỘI BỘ

7/ Công thức răng sữa là:

- a)  $2/2$  cửa +  $1/1$  nanh +  $2/2$  tiền cối.
- b)  $2/2$  cửa +  $1/1$  nanh +  $2/2$  cối.
- c)  $2/2$  cửa +  $2/2$  nanh +  $2/2$  tiền cối.
- d)  $2/2$  cửa +  $2/2$  nanh +  $3/3$  tiền cối.
- e) một công thức khác.

8/ Công thức răng vĩnh viễn là:

- a)  $2/2$  cửa +  $2/2$  nanh +  $2/2$  tiền cối +  $2/2$  cối.
- b)  $2/2$  cửa +  $1/1$  nanh +  $3/3$  tiền cối +  $3/3$  cối.
- c)  $2/2$  cửa +  $1/1$  nanh +  $2/2$  tiền cối +  $3/3$  cối.
- d)  $2/2$  cửa +  $1/1$  nanh +  $3/3$  tiền cối +  $2/2$  cối.
- e) một công thức khác.

9/ Thành phần nào sau đây thuộc khung lưỡi:

- a) cân lưỡi.
- b) cơ ngoại lai của lưỡi.
- c) niêm mạc lưỡi.
- d) hãm lưỡi.
- e) cơ nội tại của lưỡi.

10/ Cơ nào sau đây KHÔNG phải là cơ nội tại của lưỡi:

- a) cơ dọc lưỡi trên.
- b) cơ dọc lưỡi dưới.
- c) cơ sụn lưỡi.
- d) cơ thẳng lưỡi.
- e) cơ ngang lưỡi.

11/ Rãnh tận cùng của lưỡi nằm ở:

- a) mặt lưng lưỡi.
- b) mặt dưới lưỡi.
- c) rãnh lưỡi.
- d) a và c.
- e) b và c.

12/ Nói về rãnh lưỡi, điều nào sau đây KHÔNG đúng:

- a) nối với nắp thanh môn bởi 3 nếp lưỡi - nắp thanh môn.
- b) có nhiều tổ chức bạch huyết gọi là hạnh nhân lưỡi.
- c) có nhiều nhú làm nhiệm vụ vị giác.
- d) giữa rãnh lưỡi và nắp thanh môn có thung lũng lưỡi - nắp thanh môn.
- e) đánh vào xương móng.

13/ Thực quản nằm:

- a) phía sau khí quản.
- b) lệch sang bên trái khí quản.
- c) sau tâm nhĩ trái.
- d) a và b.
- e) a, b và c.

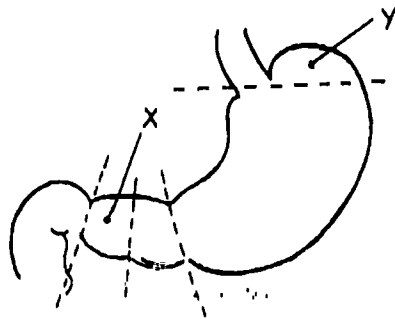
14/ Chỗ hẹp thứ hai của thực quản nằm ở:

- a) ngang mức bờ dưới xương móng.
- b) ngang mức cung động mạch chủ.
- c) ngang chỗ nối với tâm vị.
- d) ngang mức sụn giáp.
- e) ngang mức bờ dưới sụn nhẫn.

Dùng hình vẽ sơ đồ các phần của dạ dày để trả lời 2 câu liên tiếp sau đây:

15/ Chi tiết X trên hình vẽ là:

- a) môn vị.
- b) hang môn vị.
- c) ống môn vị.
- d) phần cuối thân vị.
- e) phần cuối đáy vị.





16/ Chi tiết Y trên hình là:

- a) đáy vị.
- b) thân vị.
- c) tâm vị.
- d) khuyết góc.
- e) bờ cong lớn dạ dày.

17/ Cấu trúc nào sau đây KHÔNG liên quan với mặt trước dạ dày:

- a) gan.
- b) cơ hoành.
- c) màng phổi trái.
- d) thành bụng trước.
- e) kết tràng ngang.

18/ Mặt sau dạ dày liên quan trực tiếp với:

- a) thân và đuôi tụy.
- b) thận trái.
- c) thượng thận trái.
- d) túi mạc nối.
- e) động mạch lách.

19/ Động mạch nào sau đây KHÔNG góp phần cung cấp máu cho dạ dày:

- a) động mạch vị phải.
- b) động mạch đáy vị.
- c) động mạch lách.
- d) động mạch vị - tá tràng.
- e) động mạch mạc treo tràng trên.

20/ Hành tá tràng là:

- a) đoạn đầu của tá tràng phình to như củ hành.
- b) đoạn di động của tá tràng.
- c) thuộc phần trên của tá tràng.
- d) a và b.
- e) a, b và c.



21/ Phần dễ tổn thương của tá tràng khi bị chàm thương bụng là:

- a) phần trên.
- b) góc tá tràng.
- c) phần xuống.
- d) góc tá tràng dưới.
- e) phần ngang.

22/ Nói về vị trí của tụy, thông tin nào sau đây KHÔNG đúng:

- a) bắt đầu từ phần xuống của tá tràng.
- b) thường trải dài đến tận rốn lách.
- c) nằm vắt ngang trước cột sống.
- d) vừa nằm ở tầng trên, vừa nằm ở tầng dưới mạc treo kết tràng ngang.
- e) nằm sau động mạch mạc treo tràng trên.

23/ Có thể phân biệt được thân và đuôi tụy nhờ:

- a) khuyết tụy.
- b) mồm móc.
- c) động mạch chủ bụng.
- d) động mạch mạc treo tràng trên.
- e) sự di động của đuôi tụy và sự cố định của thân tụy.

Hai câu tiếp theo là câu nhân quả, chọn:

- a) Nếu A đúng, B đúng và có liên quan nhân quả.
- b) Nếu A đúng, B đúng nhưng không liên quan nhân quả.
- c) Nếu A đúng, B sai.
- d) Nếu A sai, B đúng.
- e) Nếu A sai, B sai.

24/

A. Một khối u của thân tụy có thể được phát hiện khi chụp X quang có cản quang khung tá tràng. Vì:

B. Thân tụy liên quan trực tiếp với các đoạn xuống, ngang và lên của tá tràng.



THƯ VIỆN  
HUBT

TÀI LIỆU PHỤC VỤ THAM KHẢO NỘI BỘ

25/

A. Khi cắt lách có thể làm tổn thương đuôi tụy. Vì:

B. Đuôi tụy nằm giữa hai lá của mạc nối tụy lách, có thể dài đến tận rốn lách.

26/ Cấu trúc nào sau đây KHÔNG liên quan với mặt sau khối tá tràng - đầu tụy:

- a) tĩnh mạch chủ dưới.
- b) thận phải.
- c) thận trái.
- d) thượng thận phải.
- e) cuống thận phải.

27/ Nói về ruột non, thông tin nào sau đây SAI:

- a) ruột non chỉ bao gồm hỗng tràng và hồi tràng.
- b) ruột non bắt đầu từ lỗ môn vị đến lỗ hồi-manh tràng.
- c) phần lớn ruột non di động.
- d) hỗng và hồi tràng thường sắp xếp thành các quai ruột hình chữ U.
- e) ruột non có cấu tạo phù hợp với chức năng hấp thu.

28/ Yếu tố nào sau đây có thể giúp ta phân biệt chính xác hỗng tràng và hồi tràng;

- a) hỗng tràng có đường kính lớn hơn hồi tràng.
- b) mạch máu hỗng tràng phong phú hơn.
- c) mô bạch huyết ở hỗng tràng và hồi tràng khác nhau.
- d) túi thừa hồi tràng (nếu có).
- e) hỗng tràng có nhiều van tràng hơn.

29/ Ruột già gồm 4 phần là:

- a) manh tràng- ruột thừa, kết tràng, trực tràng và hậu môn.
- b) manh tràng, kết tràng lên, kết tràng ngang, kết tràng xuống.
- c) kết tràng, kết tràng ngang, kết tràng xuống, kết tràng xích-ma.



- d) manh tràng-ruột thừa, kết tràng, trực tràng, ống hậu môn.
- e) manh tràng, kết tràng, trực tràng và ống hậu môn.

30/ Đặc điểm nào sau đây giúp phân biệt ruột già với ruột non:

- a) ruột già có các dải cơ dọc.
- b) ruột già có các túi thừa mạc nối.
- c) ruột già có khẩu kính lớn hơn ruột non.
- d) a và b.
- e) a, b và c.

Hai câu tiếp theo là câu nhân quả, chọn:

- a) Nếu A đúng, B đúng và có liên quan nhân quả.
- b) Nếu A đúng, B đúng nhưng không liên quan nhân quả.
- c) Nếu A đúng, B sai.
- d) Nếu A sai, B đúng.
- e) Nếu A sai, B sai.

31/

A. Ruột thừa dễ bị viêm, vì:

B. Ruột thừa thông với manh tràng qua lỗ ruột thừa.

32/

A. Khi bị viêm ruột thừa, bệnh nhân thường có điểm ấn đau là điểm nối 1/3 ngoài với 2/3 trong đường nối gai chậu trước trên phải với rốn. Vì:

B. Điểm nối 1/3 ngoài với 2/3 trong đường nối gai chậu trước trên phải với rốn là hình chiếu lên thành bụng của ruột thừa.

33/ Phần nào sau đây của ruột già KHÔNG được cung cấp máu bởi động mạch mạc treo tràng trên:

- a) kết tràng xuống.
- b) ruột thừa.
- c) manh tràng.
- d) kết tràng lên.
- c) góc kết tràng phải



34/ Câu nào sau đây SAI khi nói về động mạch mạc treo tràng dưới:

- a) cung cấp máu cho toàn bộ kết tràng ngang.
- b) cung cấp máu cho góc kết tràng trái.
- c) cung cấp máu cho kết tràng xuống.
- d) cung cấp máu cho kết tràng xích-ma.
- e) cung cấp máu cho phần trên trực tràng.

35/ Rãnh dọc phải trên mặt tạng của gan được tạo nên bởi:

- a) hố túi mật.
- b) dây chằng tĩnh mạch.
- c) rãnh tĩnh mạch chủ dưới.
- d) a và b.
- e) a và c.

36/ Câu nhân quả, chọn:

- a) Nếu A đúng, B đúng và có liên quan nhân quả.
- b) Nếu A đúng, B đúng nhưng không liên quan nhân quả.
- c) Nếu A đúng, B sai.
- d) Nếu A sai, B đúng.
- e) Nếu A sai, B sai.

A. Người ta gọi mặt gan nhìn xuống dưới và ra sau là mặt tạng, vì:

B. Mặt này tiếp xúc với nhiều tạng trong ổ bụng và được các tạng này hàn thành các ấn tạng.

37/ Cấu trúc nào sau đây KHÔNG phải là phương tiện cố định gan:

- a) các tĩnh mạch gan.
- b) mạc nối nhỏ.
- c) dây chằng hoành – gan.
- d) dây chằng tĩnh mạch.
- e) động mạch chủ bụng.

38/ Dây chằng nối vùng trần của gan với cơ hoành là:

- a) dây chằng vành.
- b) dây chằng tam giác phải.
- c) dây chằng tam giác trái.
- d) dây chằng hoành gan.
- e) dây chằng liềm.

39/ Ống gan chung:

- a) được hợp thành bởi ống gan phải và ống gan trái.
- b) chạy ra sau tá tràng rồi sau đầu tụy.
- c) là thành phần lớn nhất trong ba thành phần của cuống gan.
- d) a và b.
- e) a và c.

40/ Trong hình tượng phúc mạc, ổ phúc mạc tương ứng với:

- a) vỏ quả bóng da.
- b) lòng vỏ quả bóng da.
- c) ruột cao su.
- d) khoang trong lòng ruột cao su.
- e) khoang giữa vỏ da và ruột cao su.

41/ Phúc mạc thành là:

- a) phần phúc mạc lót mặt trong thành bụng.
- b) mạc dính.
- c) mạc treo.
- d) a và b.
- e) a, b và c.

42/ Tạng trong phúc mạc là:

- a) tạng hoàn toàn nằm trong ổ phúc mạc.
- b) tạng nằm trong ổ bụng và được che phủ phần lớn bởi phúc mạc.
- c) tạng chỉ được phúc mạc che phủ mặt trước hoặc mặt trên.
- d) a và b.
- e) a, b và c.



## ĐÁP ÁN TRẮC NGHIỆM

1/ c	2/ d	3/ d	4/ b	5/ b
6/ d	7/ b	8/ c	9/ a	10/ c
11/ a	12/ c	13/ e	14/ b	15/ c
16/ a	17/ e	18/ d	19/ e	20/ e
21/ e	22/ e	23/ e	24/ e	25/ a
26/ c	27/ a	28/ d	29/ d	30/ d
31/ b	32/ a	33/ a	34/ a	35/ e
36/ a	37/ c	38/ d	39/ a	40/ d
41/ a	42/ b			

## **Chương VIII**

# **HỆ TIM MẠCH**

**GS. Nguyễn Quang Quyền**

**BS. Phạm Đăng Diệu**

### **MỤC TIÊU LÝ THUYẾT**

- 1) Kể tên các thành phần của hệ tim mạch.
- 2) Mô tả hình thể ngoài của tim.
- 3) Nêu vị trí của 4 điểm mốc của hình tứ giác đối chiếu của tim lên thành ngực.
- 4) Nêu các đặc điểm phân biệt tâm nhĩ với tâm thất.
- 5) Mô tả hình thể trong của hai tâm nhĩ.
- 6) Mô tả hình thể trong của hai tâm thất.
- 7) Mô tả các bao ngoại tâm mạc.
- 8) Mô tả hệ thống dẫn truyền của tim.
- 9) Mô tả nguyên ủy, đường đi và chi phối của hai động mạch vành của tim.
- 10) Kể tên các tĩnh mạch của tim.
- 11) Mô tả nguyên ủy, đường đi và tận cùng của động mạch chủ.
- 12) Kể tên các ngành bên của cung động mạch chủ.
- 13) Mô tả nguyên ủy, đường đi, tận cùng và chi phối của động mạch cảnh chung, động mạch cảnh trong và động mạch cảnh ngoài.
- 14) Mô tả nguyên ủy, đường đi, các nhánh bên chính, tận cùng và chi phối của động mạch dưới đòn.
- 15) Mô tả hệ thống động mạch chi trên (nách, cánh tay, cẳng tay và bàn tay).



**THƯ VIỆN  
HUBT**

**TÀI LIỆU PHỤC VỤ THAM KHẢO NỘI BỘ**



- 16) Kể tên các ngành bên của động mạch chủ ngực và động mạch chủ bụng.
- 17) Mô tả nguyên ủy, đường đi và các ngành của động mạch chậu trong.
- 18) Mô tả nguyên ủy, đường đi của động mạch chậu ngoài.
- 19) Mô tả hệ thống động mạch chi dưới (đùi, cẳng chân và bàn chân).
- 20) Mô tả hình thể ngoài của lách.
- 21) Kể tên các tĩnh mạch lớn đổ về hệ thống tĩnh mạch chủ trên.
- 22) Kể tên các tĩnh mạch lớn đổ về hệ thống tĩnh mạch chủ dưới.
- 23) Mô tả hệ thống tĩnh mạch đơn.
- 24) Mô tả hệ thống tĩnh mạch cửa.
- 25) Mô tả hệ thống bạch mạch của cơ thể.
- 26) Chú thích sơ đồ tĩnh mạch nông ở chi trên và chi dưới.

## MỤC TIÊU THỰC TẬP

- 1) Chỉ được trên tiêu bản tim thật và trên mô hình các chi tiết về hình thể ngoài và hình thể trong của tim đã học ở phần lý thuyết.
- 2) Nhận định được trên xác và mô hình các nhánh lớn của hệ động mạch chủ (ở đầu - mặt - cổ, chi trên, chi dưới, lồng ngực và ổ bụng).
- 3) Nhận định được trên xác và mô hình các tĩnh mạch chủ trên, chủ dưới, đơn và cửa.
- 4) Chỉ được trên người sống chữ M tĩnh mạch ở khuỷu và hai tĩnh mạch hiển lớn và bé của chi dưới.
- 5) Xem và hiểu được các chi tiết về hình thể ngoài và hình thể trong của tim trên phim video.

## ĐẠI CƯƠNG

Hệ tim mạch làm nhiệm vụ đẩy máu từ tim đi khắp cơ thể và hút máu từ các cơ quan trong cơ thể về tim. Máu mang các chất dinh dưỡng hấp thụ được từ các cơ quan tiêu hóa đi khắp cơ thể đồng thời thải các chất độc qua hệ thống cơ quan bài tiết. Ngoài ra, máu còn có nhiệm vụ rất quan trọng là mang oxy từ phổi đến các cơ quan và thải khí carbonic từ các cơ quan qua phổi ra ngoài.

Cơ quan chủ yếu của hệ tim mạch là *tim*. Tim có một hệ thống buồng và van tim làm nhiệm vụ như một cái bơm vừa hút vừa đẩy. Tim đẩy máu vào các động mạch và hút máu từ tĩnh mạch trở về. Từ tim có một hệ thống *động mạch* đi ra chia nhỏ dần đến tận các mao mạch tạo nên một mạng lưới dày đặc nuôi tất cả các mô của các cơ quan trong cơ thể. Thành của mao mạch rất mỏng chỉ gồm một lớp nội mô nên có thể thẩm thấu, trao đổi khí và các chất dinh dưỡng với các mô. Từ hệ thống mao mạch, máu sẽ tập trung về các *tĩnh mạch* lớn dần để trở về tim. So với động mạch tương ứng thì thành tĩnh mạch thường mỏng hơn, áp lực máu thấp hơn, không đập và thường có van trong lòng tĩnh mạch. Ngoài ra còn có một hệ thống *bạch mạch* mang dịch kẽ thừa, chất dinh dưỡng từ các mô đổ về lại tĩnh mạch. Có thể coi bạch mạch là hệ thống dẫn lưu phụ cho hệ tĩnh mạch. Lách là một tạng huyết có nhiệm vụ tạo huyết trong phôi thai và ở người trưởng thành thì trở thành ổ chôn của những hồng cầu già cỗi.

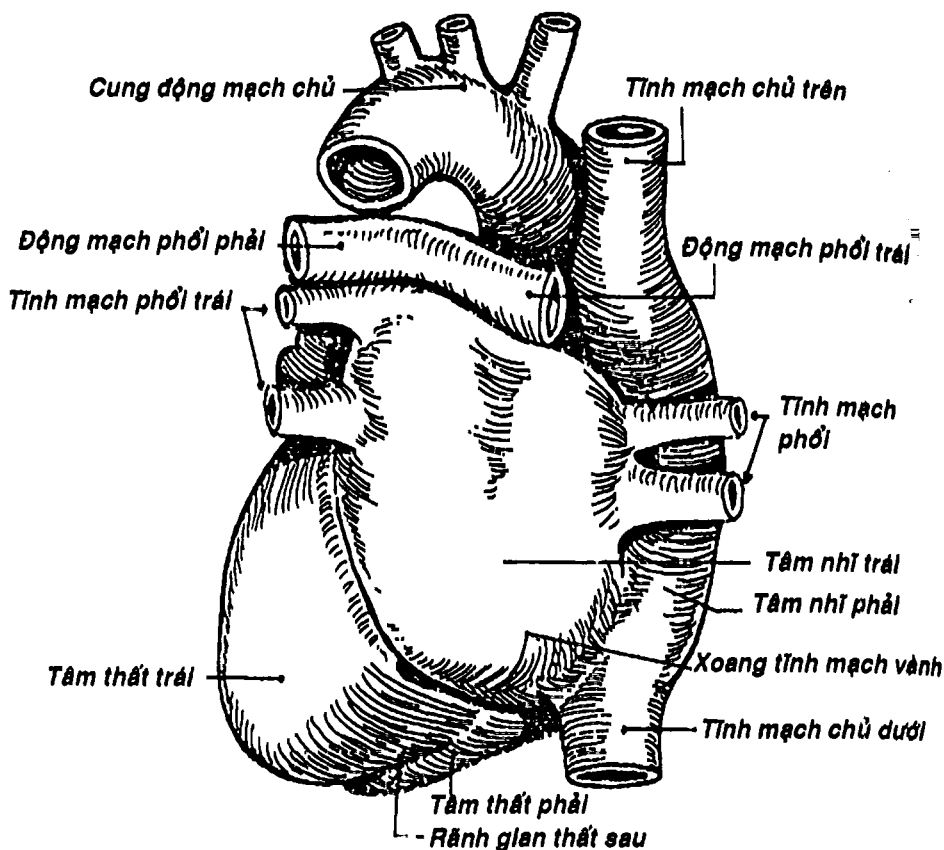
## TIM

Tim là một khối cơ đặc biệt, rỗng ở trong vì có bốn buồng. Tim nằm trong trung thất, giữa hai phổi, trên cơ hoành và sau xương ức, hơi lệch sang trái.



THƯ VIỆN  
HUBT

TÀI LIỆU PHỤC VỤ THAM KHẢO NỘI BỘ



Hình 8.1: Đáy tim

## 1. HÌNH THỂ NGOÀI

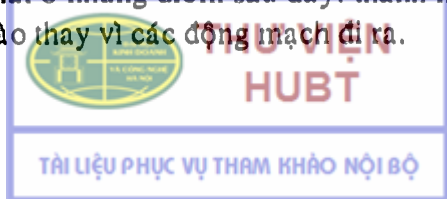
Tim có hình tháp, ba mặt, một đáy và một đỉnh. Đỉnh tim quay ra phía trước và hơi hướng sang trái, tương ứng với khoang gian sườn V ngay dưới núm vú bên trái. Đáy tim quay ra phía sau ứng với mặt sau của hai tâm nhĩ. Trục tim hướng từ sau ra trước, Hơi chếch xuống dưới và sang trái. Ở đáy tim có các cuống mạch lớn xuất phát (động mạch chủ, thân động mạch phổi) hoặc đổ về tim (các tĩnh mạch chủ

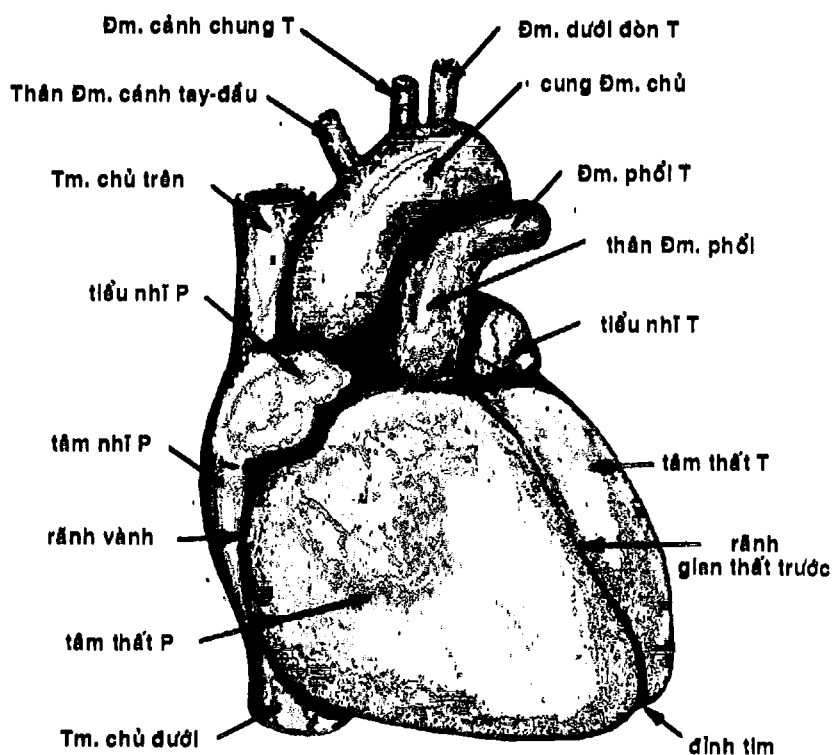
trên, chủ dưới, các tĩnh mạch phổi, xoang tĩnh mạch vành) (Hình 8.1, 8.2). Ba mặt của tim là: a) *mặt ức sườn* quay ra phía trước và áp vào mặt sau tấm ức-sụn sườn. Mặt này có rãnh vành chạy ngang, ngăn cách phần tâm nhĩ ở phía sau trên và tâm thất ở trước dưới. Hai tâm nhĩ kéo dài thành hai núm nhỏ khếp hai bên các động mạch lớn gọi là tiểu nhĩ phải và trái. Ở phần tâm thất có rãnh gian thất trước phân cách hai tâm thất có nhánh gian thất trước của động mạch vành trái và tĩnh mạch tim lớn chạy (Hình 8.2); b) *mặt hoành*, còn gọi là mặt dưới, nằm đè lên trung tâm gân của cơ hoành. Mặt này cũng có rãnh vành liên tiếp với rãnh vành của mặt ức sườn. Ở phần tâm thất của mặt hoành có rãnh gian thất sau (có nhánh gian thất sau của động mạch vành phải và tĩnh mạch tim giữa) chạy dọc chia hai tâm thất và nối tiếp với rãnh gian thất trước tạo thành khuyết đỉnh tim nằm lệch phải so với đỉnh tim; c) *mặt phổi* hay mặt trái hướng sang trái và áp vào mặt trong phổi và màng phổi trái. Trên mặt này cũng có rãnh vành (Hình 8.1).

Tim được chiếu lên thành ngực bằng một hình bốn cạnh mà bốn góc lần lượt là: Điểm cạnh ức phải và trái ở khoảng gian sườn II, điểm cạnh ức phải ở khoảng gian sườn V và điểm núm vú trái ở khoảng gian sườn V (Hình 8.3). Các điểm này đồng thời là các điểm nghe các động mạch chủ, thân động mạch phổi, van nhĩ thất phải và trái.

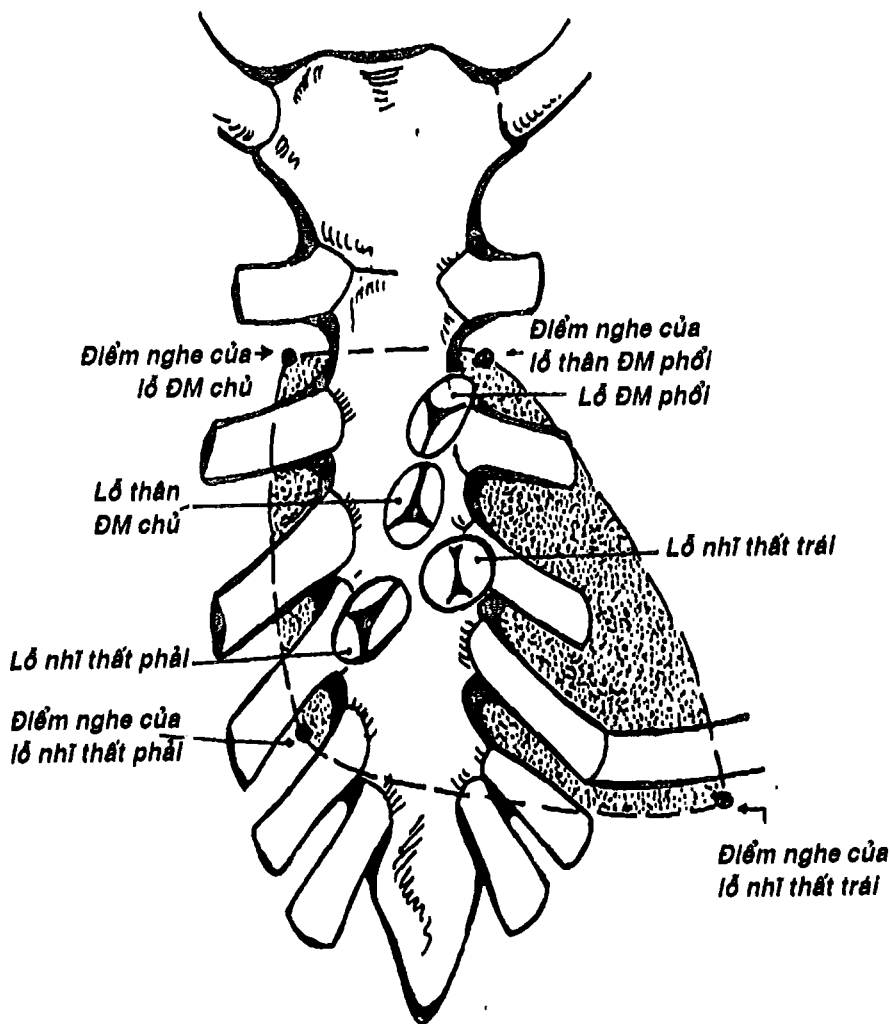
## 2. HÌNH THỂ TRONG

Tim có 4 buồng: hai tâm nhĩ và hai tâm thất. Hai tâm nhĩ ngăn cách nhau bởi vách gian nhĩ, hai tâm thất ngăn cách nhau bởi vách gian thất. Riêng tâm nhĩ phải có một phần tiếp xúc với tâm thất trái qua vách nhĩ thất (Hình 8.4). Nhìn chung các tâm nhĩ khác với các tâm thất ở những điểm sau đây: thành mỏng hơn, có các tĩnh mạch đổ vào thay vì các động mạch đi ra.



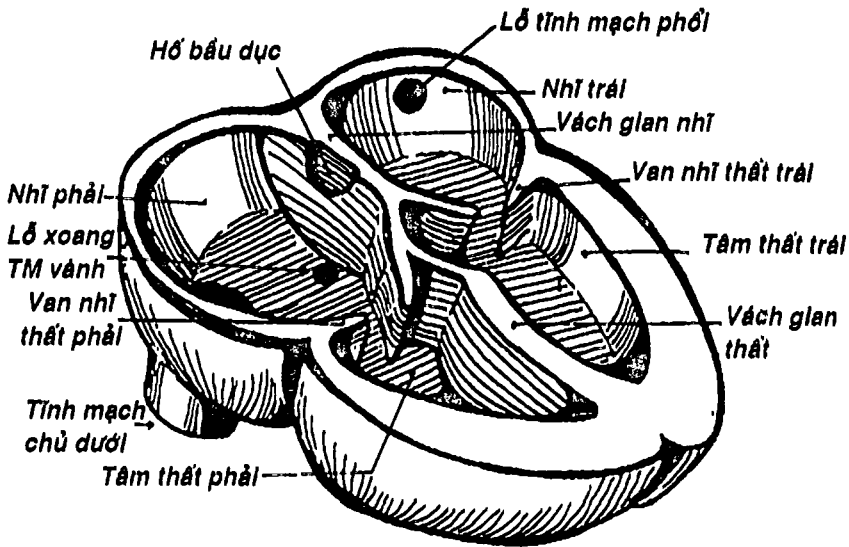


Hình 8.2 : Tim nhìn trước

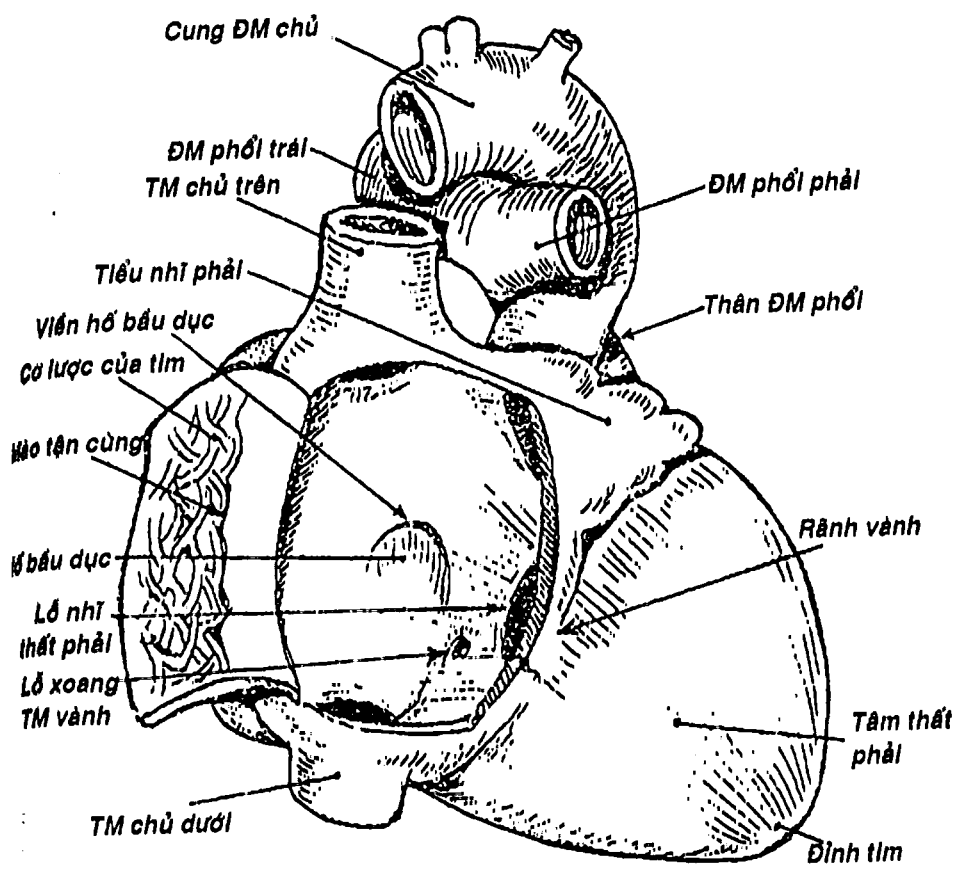


Hình 8.3: Hình chiếu của tim lên thành ngực

2.1. Tâm nhĩ: có hai tâm nhĩ: a) *tâm nhĩ phải* (Hình 8.5) có lỗ đổ của nhiều tĩnh mạch như tĩnh mạch chủ trên, chủ dưới và xoang tĩnh mạch vành. Tâm nhĩ phải thông với lòng tiểu nhĩ phải và thông với tâm thất cùng bên qua lỗ nhĩ thất phải, có van nhĩ thất phải hay van 3 lá đây kín. Ở thành vách gian nhĩ có hố bầu dục là di tích của lỗ bầu dục trong thời kỳ phôi thai. Nếu lỗ này tồn tại thì gây ra một tật bẩm sinh: thông liên nhĩ; b) *tâm nhĩ trái* (Hình 8.6) có 4 tĩnh mạch phổi đổ vào trên thành sau. Tâm nhĩ trái thông với tiểu nhĩ cùng bên và thông với tâm thất trái bởi lỗ nhĩ thất trái có van nhĩ thất trái hay van 2 lá (còn gọi là van mũ ni) đây kín. Trên mặt trái của vách gian nhĩ có van lỗ bầu dục là di tích của vách nguyên phát trong phôi thai đây lỗ bầu dục.

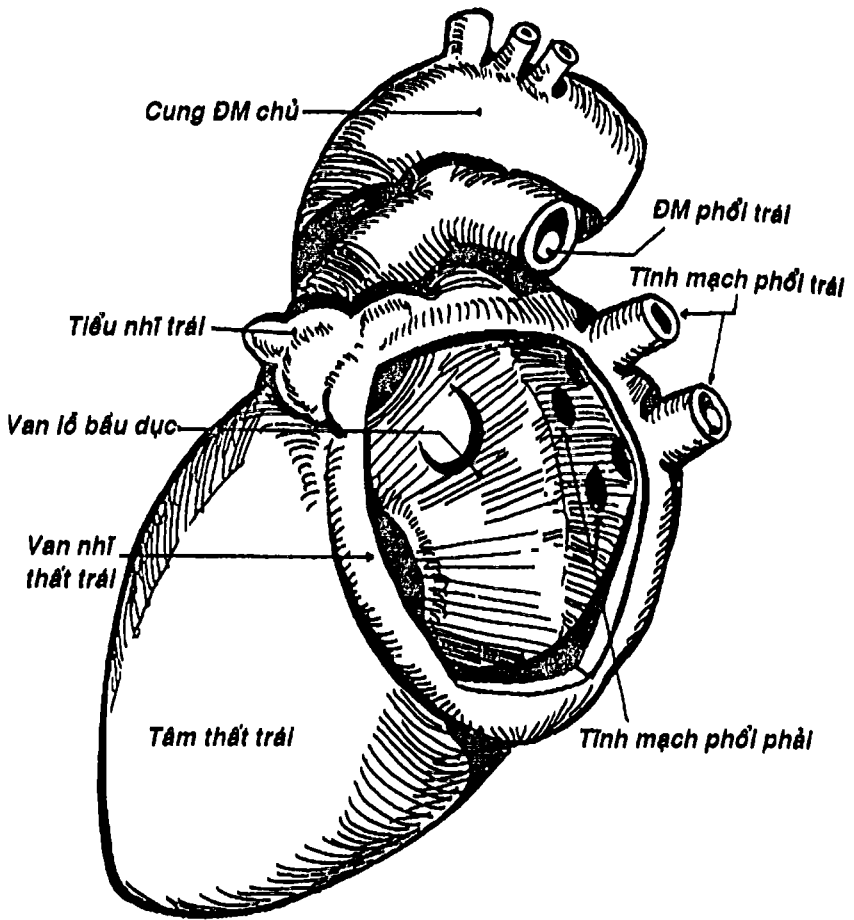


Hình 8.4: Sơ đồ hình thể trong của tim



Hình 8.5: Hình thể trong tâm nhĩ phải





Hình 8.6: Tâm nhĩ trái

**2.2. Tâm thất:** Tâm thất có thành dày và sần sùi vì có các gờ cơ nổi lên, đặc biệt có những cơ như để các thừng gân của các lá van nhĩ thất dính vào. Có hai tâm thất là: a) *tâm thất phải* có thành mỏng hơn tâm thất trái (Hình 8.4). Tâm thất phải có 3 thành tương ứng với 3 lá van nhĩ thất. Từ tâm thất phải có lỗ thân động

mạch phổi đi ra được đẩy bởi một van động mạch phổi có 3 lá van bán nguyệt (van tổ chim) (Hình 8.7); **b)** *tâm thất trái* có hai thành rất dày tương ứng với hai lá van nhĩ thất trái. Từ tâm thất trái xuất phát động mạch chủ mà lỗ cũng được đẩy kín bởi một van động mạch chủ có 3 lá van bán nguyệt (van tổ chim) (Hình 8.7).

Tóm lại, tim phải gồm một tâm nhĩ và một tâm thất phải nhận máu đen (thiếu oxy) từ khắp cơ thể đổ về và bơm lên phổi để trao đổi khí. Nửa tim trái cũng gồm tâm nhĩ trái và tâm thất trái nhận máu đỏ (giàu oxy) từ phổi để dẫn đi nuôi khắp cơ thể qua động mạch chủ.

### 3. CẤU TẠO CỦA TIM

Tim có cấu tạo gồm 3 lớp: ngoại tâm mạc, cơ tim và nội tâm mạc.

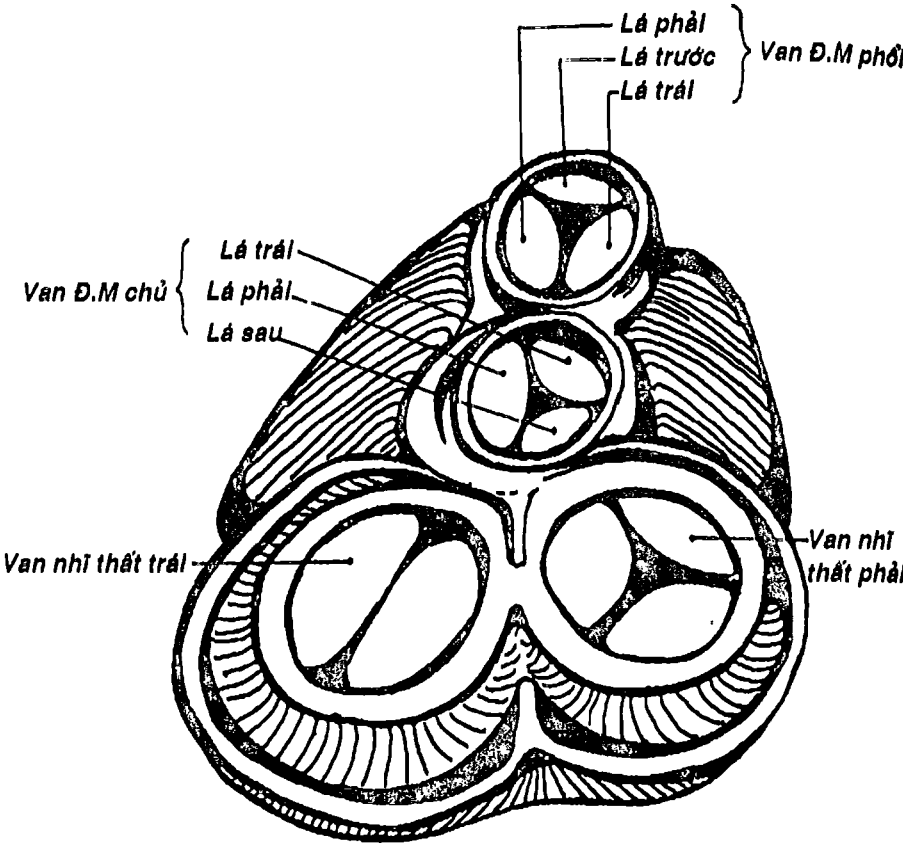
**3.1. Ngoại tâm mạc:** còn gọi là màng ngoài tim, là một túi kín gồm hai bao: **a)** *bao sợi* ở ngoài gọi là *ngoại tâm mạc sợi*, dày, chắc, không đàn hồi và dính vào các tạng chung quanh; **b)** *bao thanh mạc (ngoại tâm mạc thanh mạc)* ở trong, gồm hai lá thành và tạng. Giữa hai lá này là một khoang ảo gọi là *ổ ngoại tâm mạc*. Khi bị viêm ngoại tâm mạc, trong ổ chứa máu hoặc dịch, mủ và có thể gây chèn ép tim (Hình 8.8).

**3.2. Cơ tim:** gồm hai loại sợi: **a)** *sợi cơ bóp* (Hình 8.9) chiếm đại bộ phận bề dày các thành tim và đẩy lối vào trong tâm thất thành các gờ cơ. Sợi cơ bóp sắp xếp thành các sợi chung và các sợi riêng cho từng tâm thất bám vào các vòng sợi của các lỗ van tim; **b)** *hệ thống dẫn truyền của tim* (Hình 8.10) là những sợi cơ tim kém biệt hóa nên chỉ mang tính chất dẫn truyền chứ không có chức năng co bóp. Hệ thống này gồm nút xoang nhĩ, nút nhĩ thất,

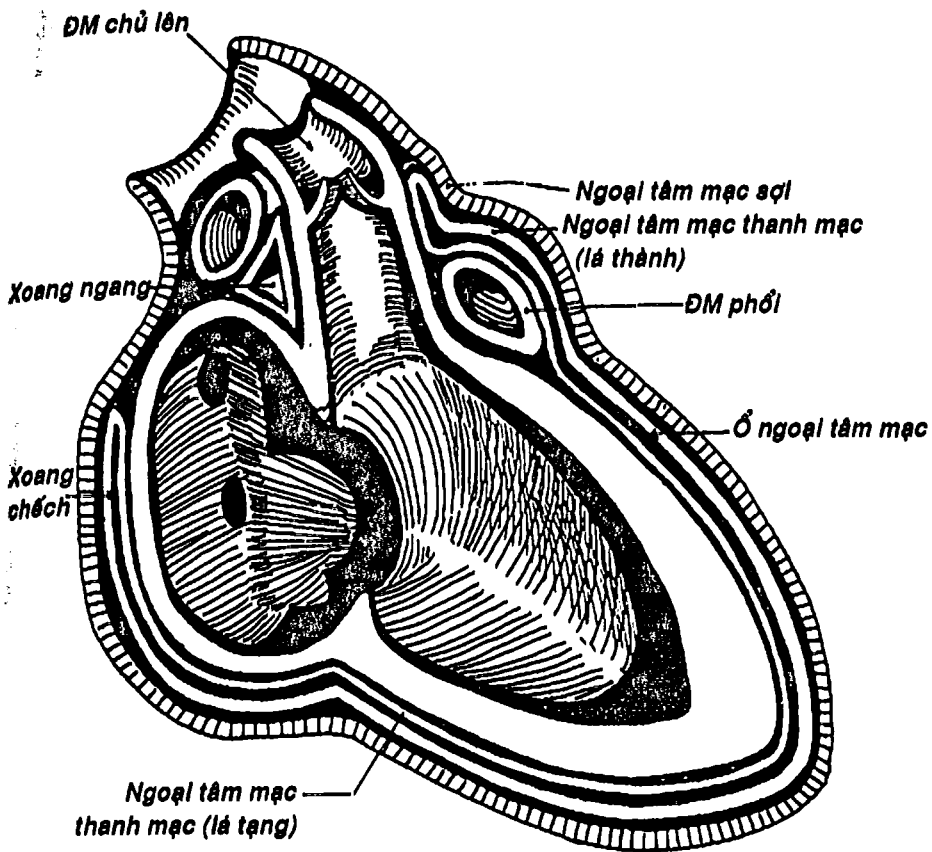


bó nhĩ thất và các nhánh phải và trái tỏa thành mạng lưới trong thành các tâm thất.

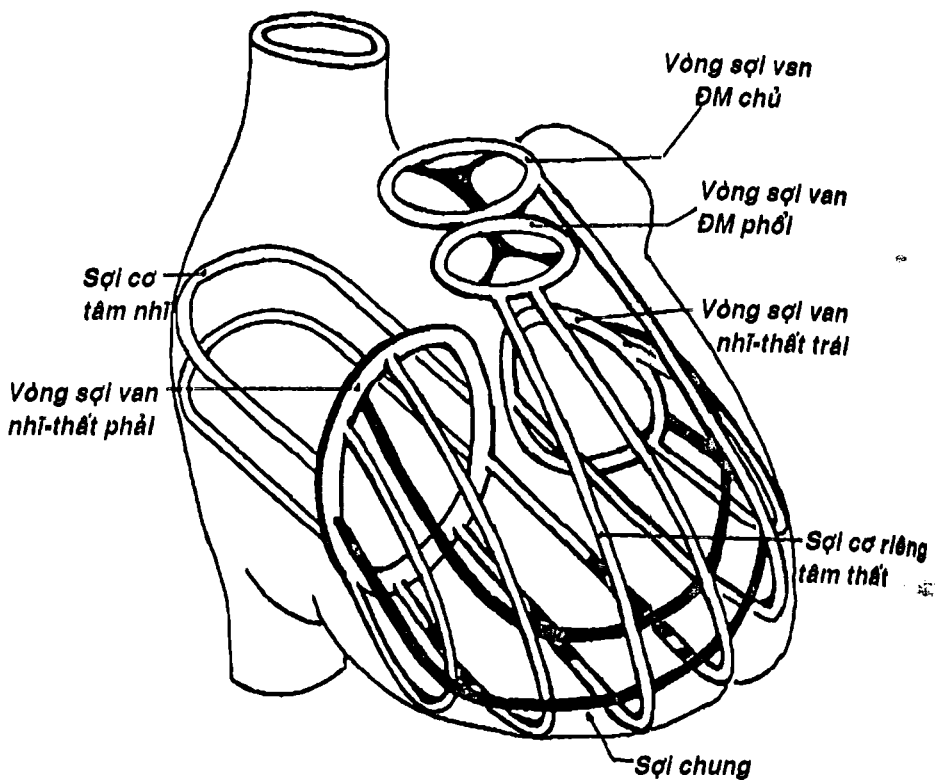
**3.3. Nội tâm mạc:** là lớp nội mạc lót bên trong các buồng tim, các van tim và liên tục với nội mạc của các mạch máu. Khi nó bị viêm, có thể gây nên chứng hẹp, hở các van tim và tạo nên các cục huyết khối có thể gây tắc mạch.



Hình 8.7: Các van tim



Hình 8.8: Sơ đồ cấu tạo các bao ngoại tâm mạc.



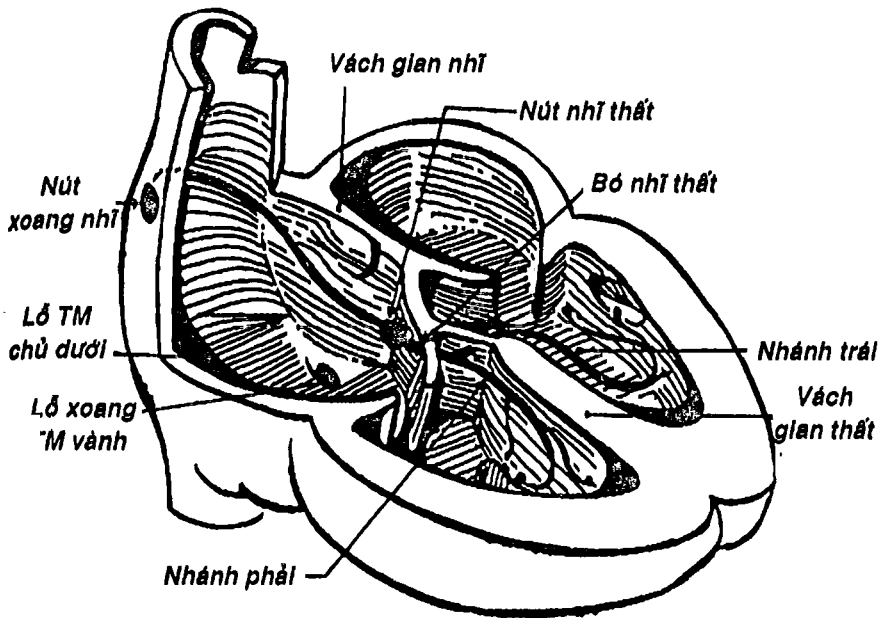
Hình 8.9: Sơ đồ các sợi cơ co bóp của tim

#### 4. MẠCH VÀ THẦN KINH CỦA TIM

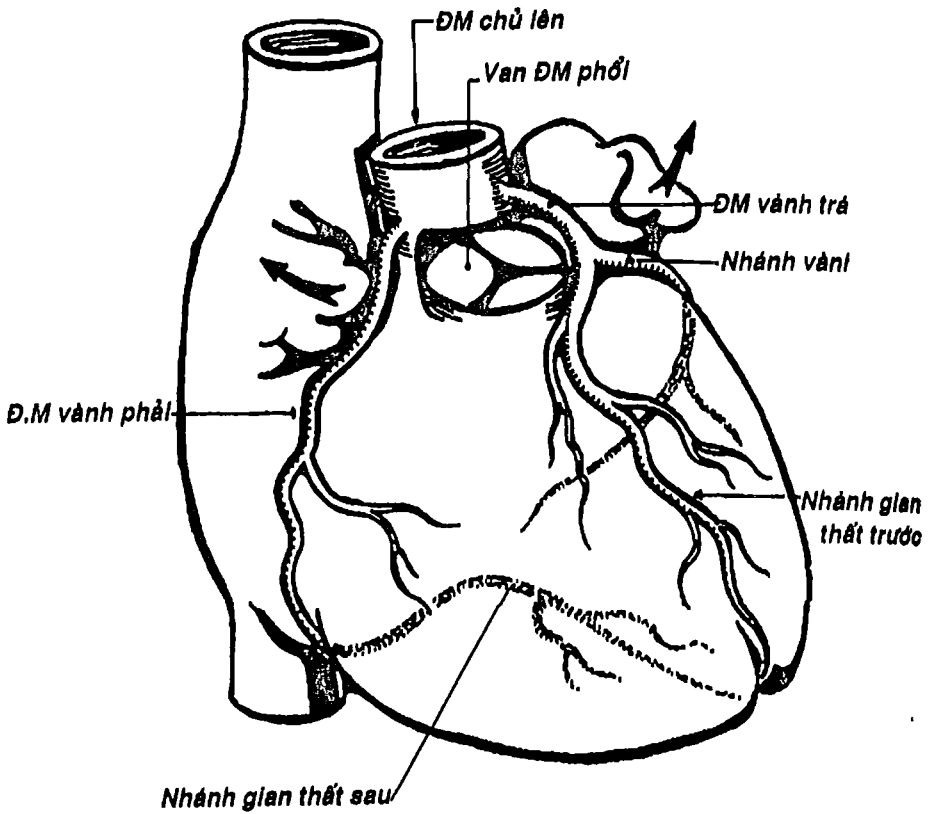
4.1. Động mạch của tim: tim được cấp huyết nuôi dưỡng bởi động mạch vành phải và động mạch vành trái xuất phát ngay trên van động mạch chủ. Hai động mạch này đi trong các rãnh trên bề mặt của tim như rãnh vành, rãnh gian thất trước và rãnh gian thất sau, chia nhiều nhánh để đem máu đến cho tất cả các cấu trúc của tim (Hình 8.11A). Khi bị xơ vữa động mạch vành có thể gây thiếu máu cơ tim và nặng hơn là nhồi máu cơ tim.

4.2. Tĩnh mạch tim: (Hình 8.11B) gồm nhiều tĩnh mạch như: tĩnh mạch tim lớn, tim giữa, tim nhỏ, tim trước, tim chệch .... Phần lớn các tĩnh mạch này đổ tập trung về xoang tĩnh mạch vành (trong rãnh vành của mặt hoành) rồi cuối cùng đổ vào tâm nhĩ phải. Các tĩnh mạch tim thường không đi kèm động mạch.

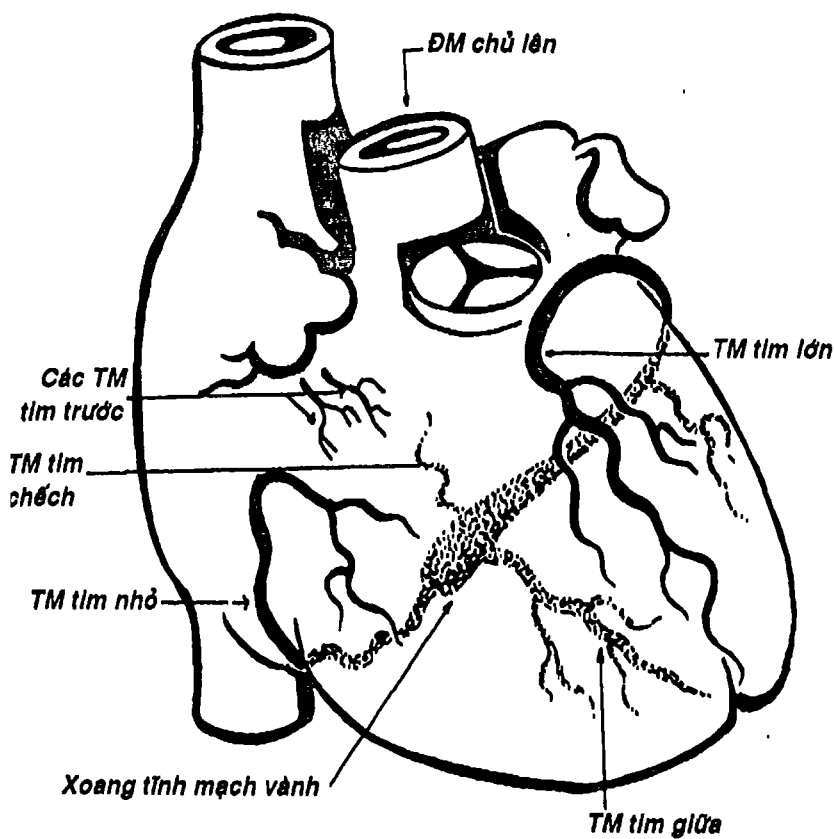
4.3. Thần kinh tim: ngoài hệ thống dẫn truyền của tim, nó còn được chi phối bởi đám rối thần kinh tim thuộc hệ thần kinh tự chủ.



Hình 8.10: Sơ đồ hệ thống dẫn truyền tim



Hình 8.11A: Sơ đồ các động mạch vành



Hình 8.11B: Sơ đồ các tĩnh mạch của tim.



# HỆ THỐNG MẠCH MÁU

Hệ thống động mạch chủ và các tĩnh mạch chủ khép kín với tim thành vòng tuần hoàn lớn. Tương tự, hệ thống động mạch và tĩnh mạch phổi tạo thành vòng tuần hoàn nhỏ.

## 1. HỆ THỐNG ĐỘNG MẠCH

Bắt đầu từ những cuống động mạch lớn từ tim là thân động mạch phổi và động mạch chủ.

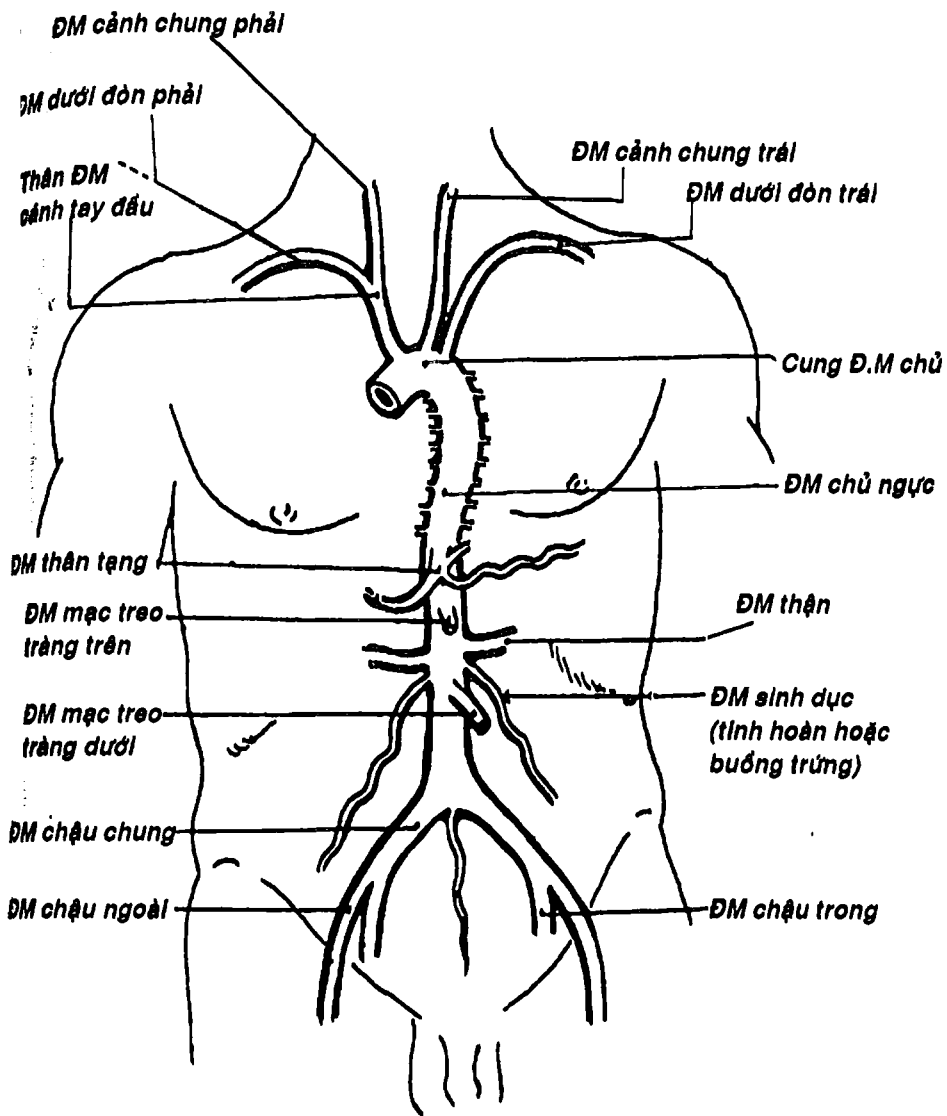
**1.1. Thân động mạch phổi:** tách từ lỗ động mạch phổi của tâm thất phải rồi chia thành hai động mạch phổi phải và trái. Các động mạch này được mô tả ở bài phổi (chương IX).

**1.2. Động mạch chủ:** là động mạch cấp máu nuôi cho toàn cơ thể, tách từ lỗ động mạch chủ của tâm thất trái, chạy lên tạo thành một cung gọi là cung động mạch chủ rồi nối tiếp bởi động mạch chủ ngực ở ngang mức đốt sống ngực IV, chạy trong trung thất sau. Sau đó, khi qua lỗ động mạch chủ của cơ hoành xuống ổ bụng thì đổi tên thành động mạch chủ bụng, chạy trước cột sống thắt lưng, hơi lệch trái, đến ngang đốt sống thắt lưng IV thì tận cùng bằng cách chia thành hai động mạch chậu chung phải và trái (Hình 8.12).

**1.2.1. Các ngành bên:** Ở các đoạn cung, động mạch chủ ngực và động mạch chủ bụng có các ngành bên cung cấp cho các phần của cơ thể.

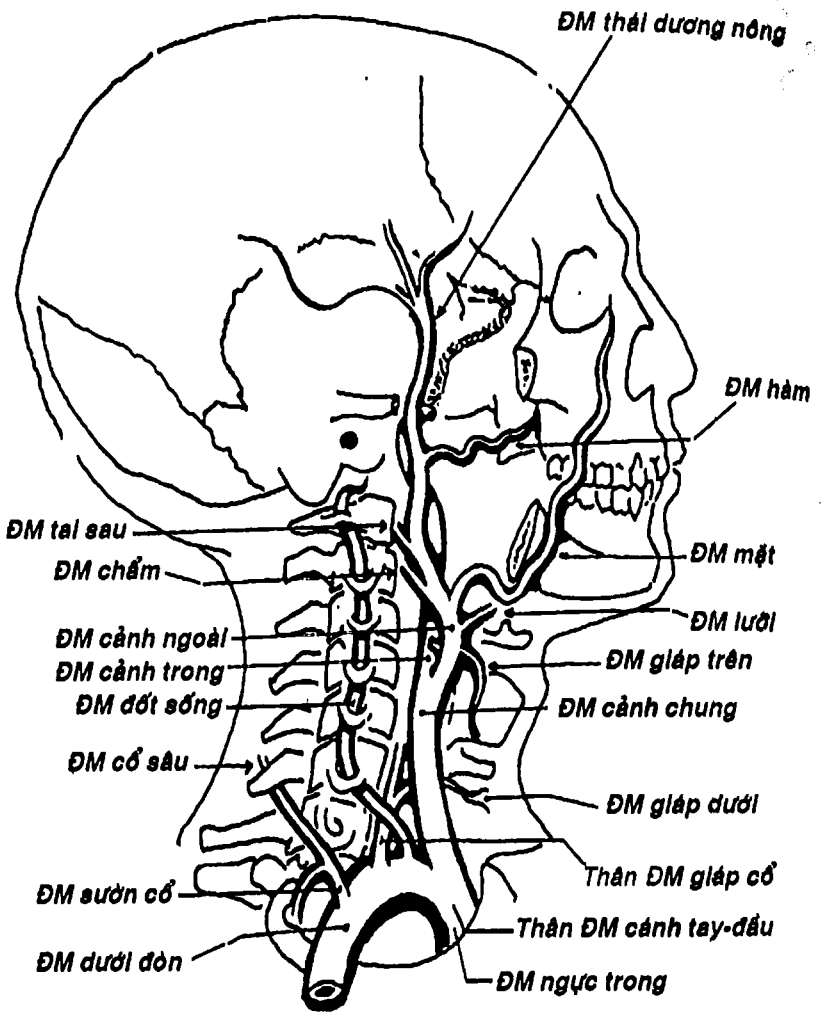
- Đoạn cung động mạch chủ cho các nhánh bên gồm hai động mạch vành, thân động mạch cánh tay đầu, động mạch cánh chung và dưới đòn trái. Các nhánh bên này dẫn máu cho tim, đầu-mặt-cổ và chi trên:





Hình 8.12: Sơ đồ nguyên ủy, đường đi và các ngành của động mạch chủ


**THƯ VIỆN HUBT**  
 TÀI LIỆU PHỤC VỤ THAM KHẢO NỘI BỘ

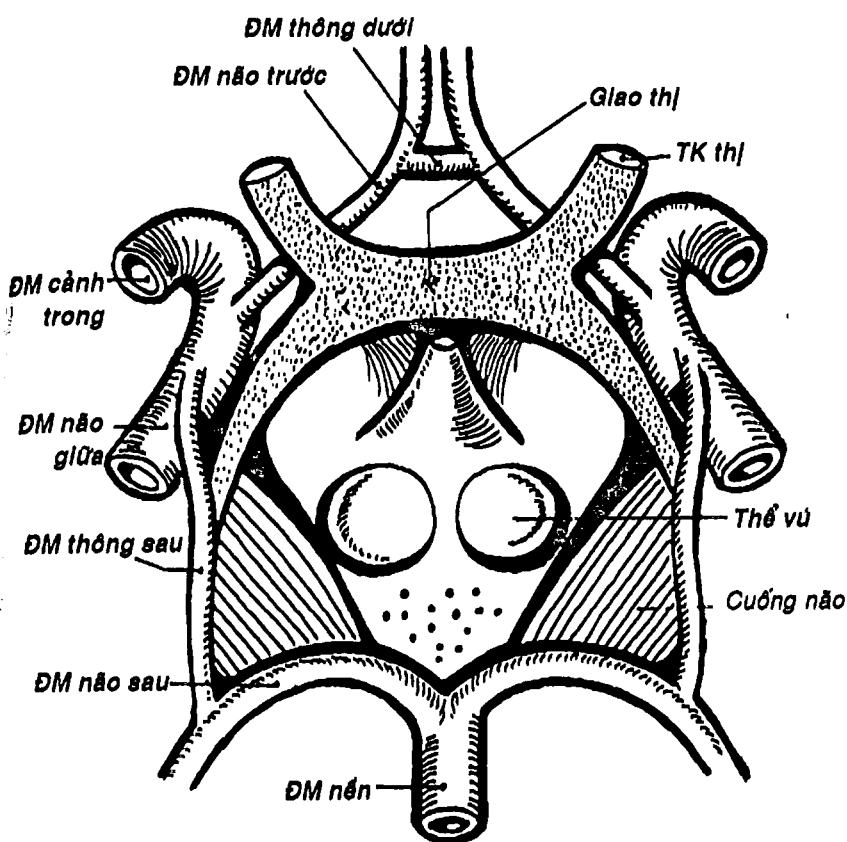


Hình 8.13: Động mạch của đầu và cổ



THƯ VIỆN  
HUBT

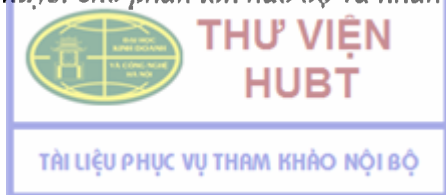TÀI LIỆU PHỤC VỤ THAM KHẢO NỘI BỘ

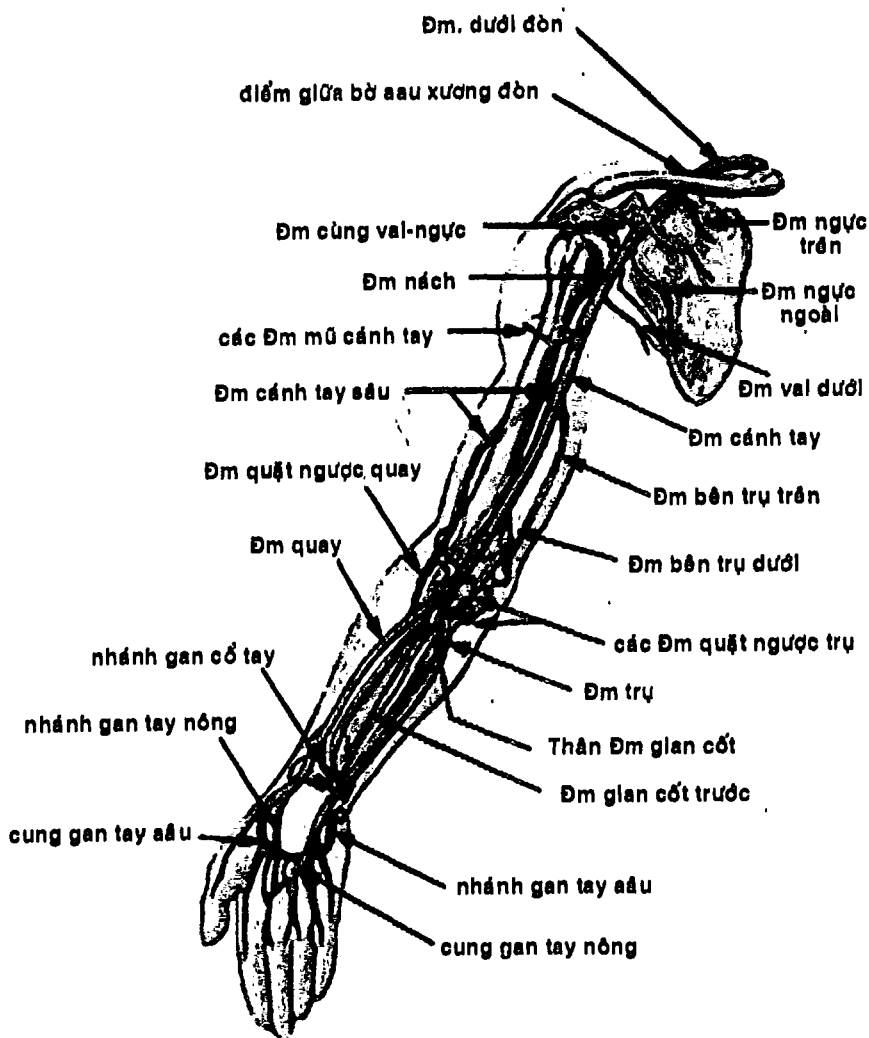


Hình 8.14: Vòng động mạch não ở mặt dưới bán cầu đại não

- + Hai động mạch vành phải và trái xuất phát ngay trên van động mạch chủ để cung cấp máu cho tim (xem thêm phần tim).
- + Thân động mạch cánh tay đầu chạy lên nền cổ bên phải, chia thành động mạch cánh chung và động mạch dưới đòn phải ở sau khớp ức - đòn phải.

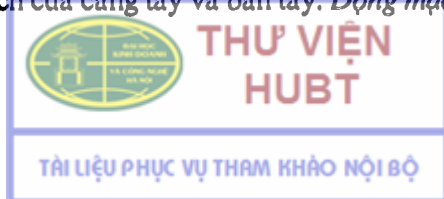- + *Động mạch cảnh chung trái và dưới đòn trái* chạy lên nền cổ trái, từ sau khớp ức đòn các động mạch này có đặc điểm và đường đi tương tự với các động mạch tương ứng bên phải. Hai động mạch cảnh chung phải và trái chạy lên hai bên cổ dọc theo bờ trước cơ ức đòn chũm rồi phình ra thành xoang cảnh rồi chia thành động mạch cảnh ngoài và động mạch cảnh trong ở ngang mức bờ trên sụn giáp.
- + *Động mạch cảnh ngoài* chạy lên sau ngành hàm, trong tuyến nước bọt mang tai rồi chia thành hai ngành cùng là động mạch hàm và động mạch thái dương nông ở sau cổ hàm, cung cấp máu cho đa đầu và các vùng sâu của đầu-mặt. Trên đường đi, động mạch cảnh ngoài cho sáu nhánh bên là động mạch giáp trên, động mạch lưỡi, động mạch mặt, động mạch hầu lên, động mạch chẩm và động mạch tai sau, cấp huyết cho các vùng và cấu trúc tương ứng với tên gọi. Tóm lại, *động mạch cảnh ngoài cấp huyết cho phần lớn vùng đầu-mặt-cổ trừ não bộ* (Hình 8.13).
- + *Động mạch cảnh trong* chạy lên đến nền sọ thì chui vào lỗ động mạch cảnh trong để vào một ống ở mặt dưới xương thái dương rồi lướt qua lỗ rách để vào hộp sọ. Trong sọ, hai động mạch cảnh trong chạy hai bên yên bướm trong xoang tĩnh mạch hang và chia 4 nhánh cùng là động mạch não trước, não giữa, thông sau và mạch mạc trước thông nối với hai động mạch não sau (thuộc động mạch đốt sống) thành *vòng động mạch não*, cấp máu cho não bộ (Hình 8.14). Trên đường đi, động mạch cảnh trong cho một ít nhánh bên nhỏ, đáng chú ý nhất là động mạch mắt đi vào ổ mắt cấp huyết cho nhãn cầu. Tóm lại, *động mạch cảnh trong là động mạch cấp huyết cho phần lớn não bộ và nhãn cầu*.

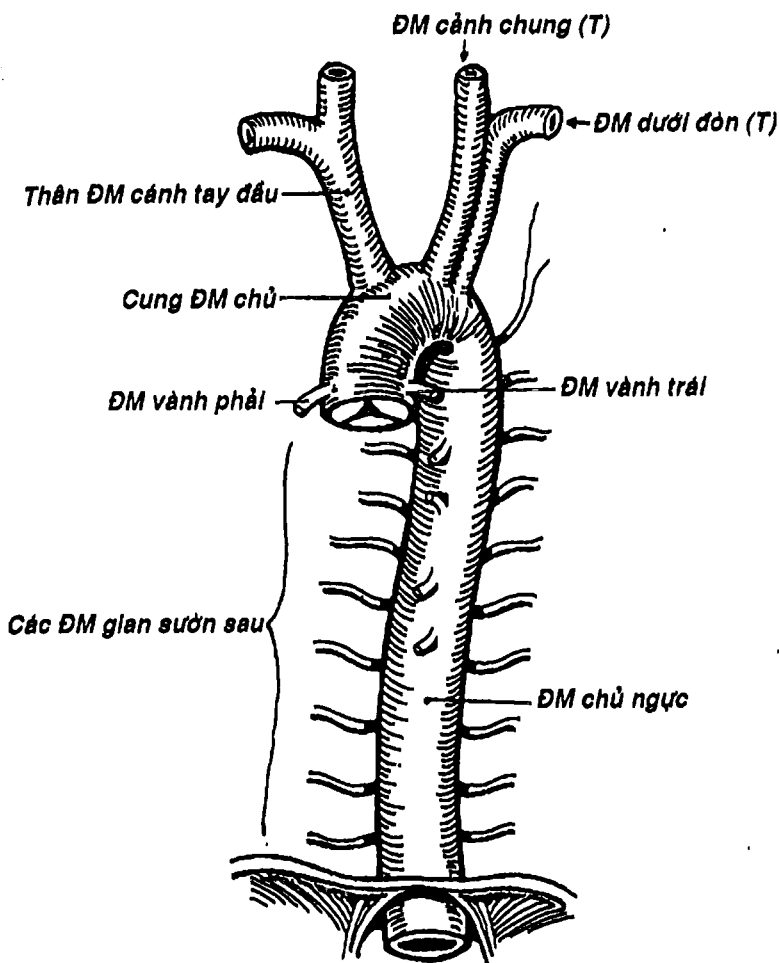




Hình 8.15 : Các động mạch của chi trên

- + **Động mạch dưới đòn phải và trái** bắt đầu từ sau khớp ực đòn có đường đi giống nhau: ở nền cổ, tạo thành một cung lõm xuống dưới, đến điểm giữa bờ sau xương đòn thì đổi tên là động mạch nách để cấp huyết cho chi trên (Hình 8.13). Trên đường đi, động mạch này cho các nhánh bên như động mạch đốt sống, thân động mạch giáp cổ, động mạch ngực trong, thân sườn cổ, động mạch vai xuống. Hai động mạch đốt sống chui vào và chạy trong lỗ ngang của 6 đốt sống cổ trên, qua lỗ lớn xương chẩm để vào hộp sọ rồi hợp với nhau thành một động mạch nền chạy trước cầu não, cho một số nhánh bên cho thân não, cuối cùng chia thành hai động mạch não sau (hợp với các nhánh tận của động mạch cảnh trong thành vòng động mạch não như đã mô tả) (Hình 8.14). Các nhánh bên khác, như tên gọi, cung cấp máu cho các cấu trúc và vùng tương ứng ở cổ và thành ngực và cho các nhánh nối với các động mạch lân cận.
- + **Động mạch nách** chạy trong hố nách đến bờ dưới cơ ngực lớn thì đổi tên thành động mạch cánh tay (Hình 8.15). Động mạch này cho các nhánh bên cấp máu cho vùng ngực - vai - nách.
- + **Động mạch cánh tay** chạy trong ống cánh tay và rãnh nhị đầu trong đến khoảng 3cm dưới nếp gấp khuỷu thì chia thành động mạch quay và động mạch trụ. Động mạch này cho các nhánh bên cấp máu cho cánh tay trong đó quan trọng nhất là động mạch cánh tay sâu. Người ta có thể bắt mạch này ở rãnh nhị đầu trong cũng như đặt ống nghe khi đo huyết áp (Hình 8.15).
- + **Động mạch quay** và **động mạch trụ** (Hình 8.15) là hai động mạch của cẳng tay và bàn tay. **Động mạch quay** đi ở phía trước

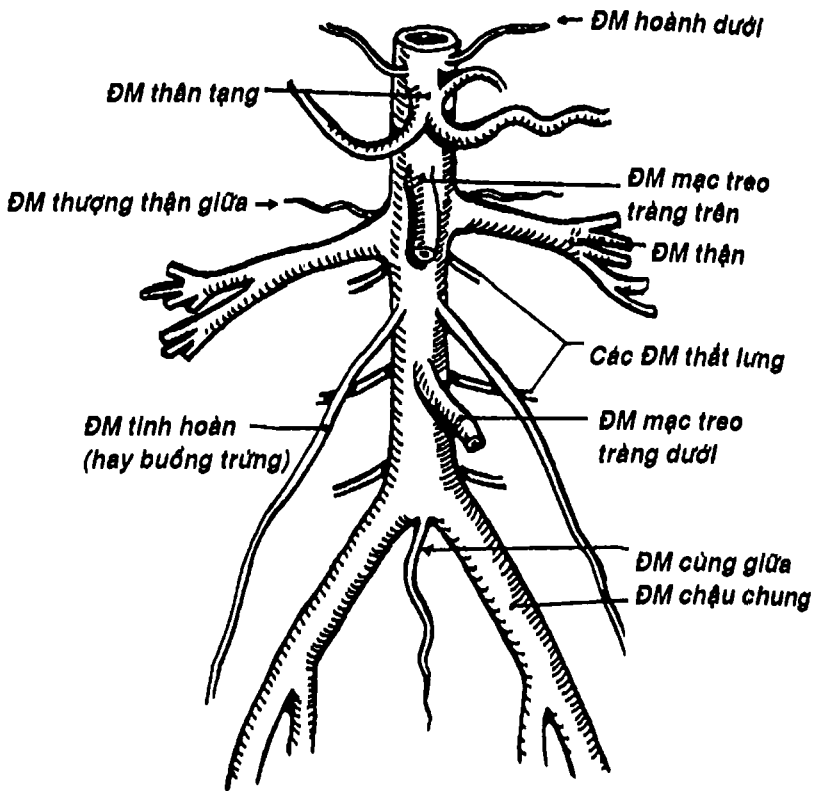




Hình 8.16: Các ngành bên của động mạch chủ ngực

ngoài cẳng tay cùng nhánh nông thần kinh quay, vòng dưới mỏm trâm quay để ra mu tay rồi lại chui vào gan tay qua khoảng gian cốt I, thông nối với nhánh gan tay sâu của động mạch trụ để tạo thành cung động mạch gan tay sâu

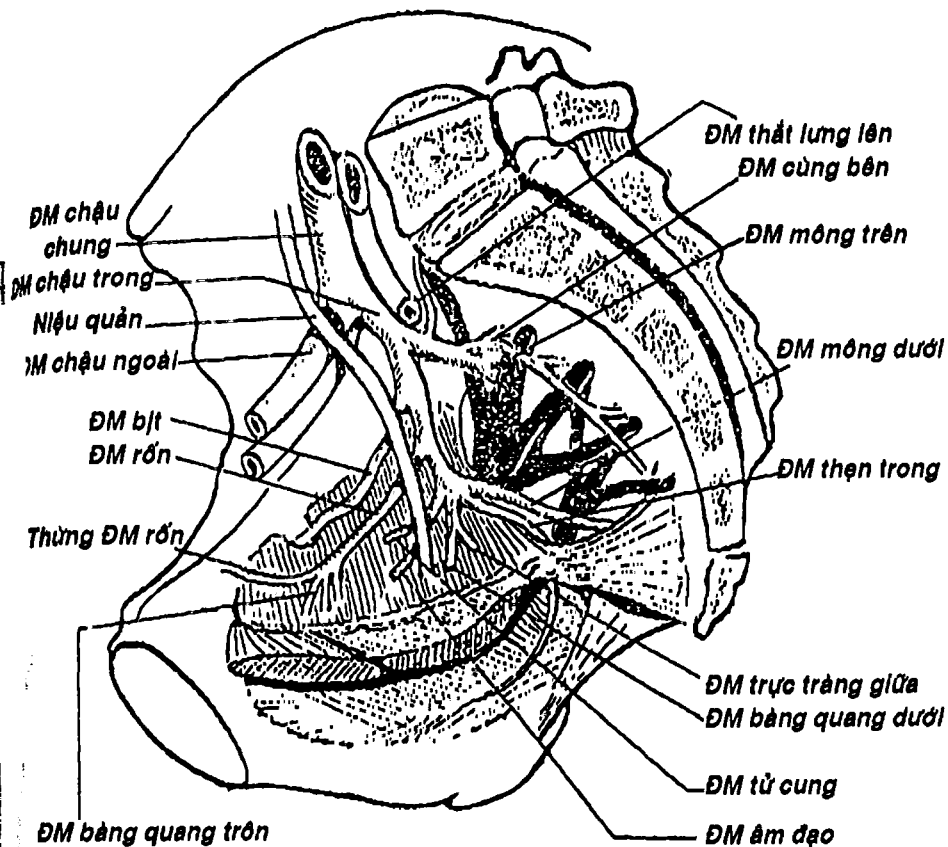




Hình 8.17: Các ngành bên của động mạch chủ bụng

cấp máu cho bàn tay. Động mạch trụ chạy ở phía trước trong cẳng tay, đồng hành với thần kinh trụ, qua một ống nằm nông hơn mạc giữ gân gấp rồi nối với nhánh gan tay nông của động mạch quay để tạo thành *cung động mạch gan tay nông* cho bàn tay. Hai động mạch quay và trụ cho các nhánh bên (Hình 8.15) cấp huyết cho toàn bộ cẳng tay và tạo nên các *cung động mạch gan tay* và *cung mu tay*.

Tóm lại, ~~động mạch dưới đòn là động mạch nguồn cho các động mạch chi trên và cũng cấp huyết cho một phần đầu và cổ.~~



Hình 8.18: Động mạch chậu trong

- Đoạn *động mạch chủ ngực* (Hình 8.16) có các nhánh bên, thường là nhỏ, như các động mạch phế quản, các động mạch trung thất, các động mạch thực quản, các động mạch hoành trên cấp huyết cho các cơ quan tương ứng với tên gọi của chúng. Ngoài ra còn cho 9 *cấp động mạch gian sườn* đi vào các khoang gian sườn cuối (lưu ý rằng 3 động mạch gian sườn trên là nhánh bên thuộc động mạch dưới đòn).

- Đoạn *động mạch chủ bụng* có những nhánh bên quan trọng cấp huyết cho các tạng trong ổ bụng và thành bụng như động mạch hoành dưới, thượng thận giữa, động mạch thân tạng, động mạch mạc treo tràng trên, động mạch thận, động mạch sinh dục (buồng trứng hay tinh hoàn) động mạch mạc treo tràng dưới, các động mạch thất lưng, động mạch cùng giữa (Hình 8.17). Hầu hết các nhánh trên đã được mô tả trong phần các tạng trong ổ bụng.

**1.2.2. Các ngành cùng:** Như đã mô tả, động mạch chủ bụng chia thành hai ngành cùng là hai *động mạch chậu chung* ở khoảng mức đốt sống thất lưng thứ IV. Mỗi động mạch chậu chung khi đến đường cung xương chậu thì chia thành động mạch chậu trong và động mạch chậu ngoài.

- *Động mạch chậu trong* (Hình 8.18) chia thành một chùm 11 nhánh như các *động mạch bàng quang*, các *động mạch trực tràng*, các *động mạch cho tử cung*, *âm đạo* ... cấp huyết cho các tạng trong chậu hông tương ứng với tên gọi và các nhánh như *động mạch bìt*, *động mạch rốn*, các *động mạch mông trên*, *mông dưới*, *cùng bên*, *thẹn trong* ... cung cấp cho thành chậu, mông và đáy chậu.

- *Động mạch chậu ngoài* (Hình 8.18) từ chậu hông đi cùng cơ thất lưng-chậu xuống chi dưới, qua nền tam giác đùi, sau điểm giữa dây chằng bẹn thì đổi tên thành động mạch đùi.



THƯ VIỆN  
HUBT

TÀI LIỆU PHỤC VỤ THAM KHẢO NỘI BỘ

- *Động mạch đùi* (Hình 8.19, 8.20) chạy trong tam giác đùi, qua ống cơ khớp rồi chui qua vòng gân cơ khớp, đổi tên là *động mạch khoeo* để vào vùng sau khoeo chân. Trên đường đi, động mạch đùi cho nhiều nhánh bên để cung cấp cho khu đùi trước và đặc biệt là nhánh chính lớn nhất gọi là *động mạch đùi sâu* cung cấp máu cho khu đùi trong và đùi sau nhờ những nhánh xuyên.

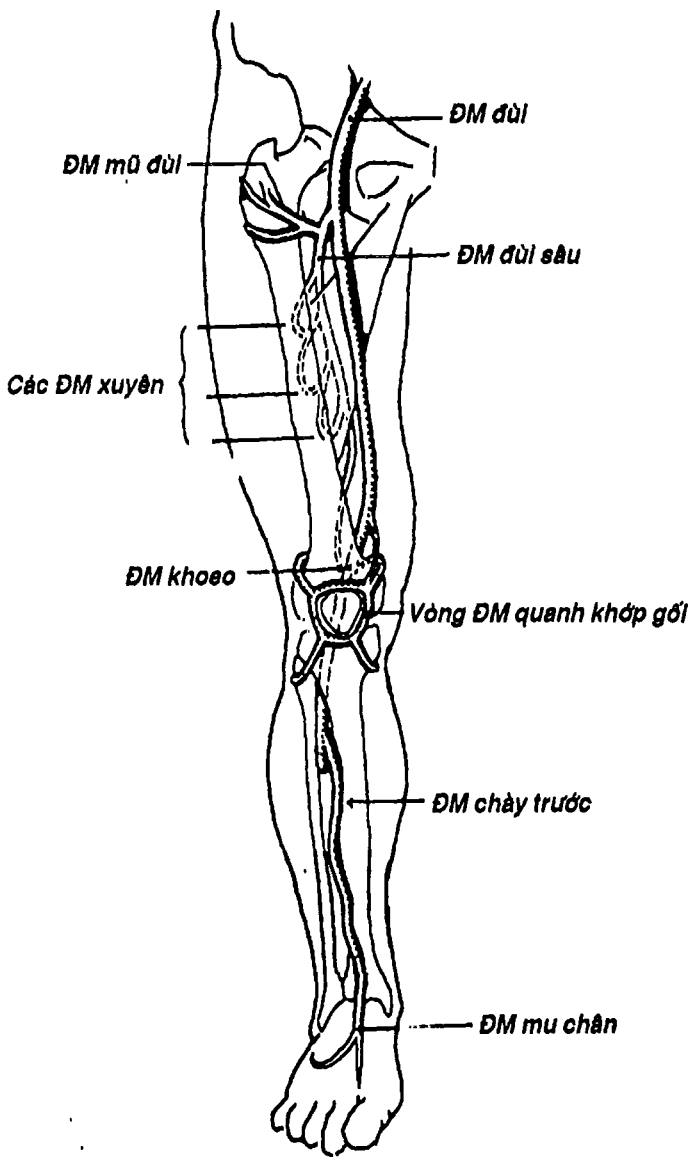
- *Động mạch khoeo* (Hình 8.19, 8.20) đi trong hố khoeo, tới đầu dưới trám khoeo thì chia thành hai nhánh tận là *động mạch chày trước* và *động mạch chày sau*. Trong hố khoeo, nó cho các nhánh gối thông nối với nhau và với các động mạch lân cận tạo nên vòng *động mạch quanh khớp gối*.

- *Động mạch chày trước* (Hình 8.19, 8.20) chui qua bờ trên vách gian cốt để ra vùng cẳng chân trước và cho các nhánh bên cấp máu cho khu này, rồi qua mặt trước cổ chân để xuống bàn chân và đổi tên là *động mạch mu chân*. Có thể bắt được mạch động mạch mu chân ở ngay phía ngoài của gân cơ duỗi ngón chân cái dài.

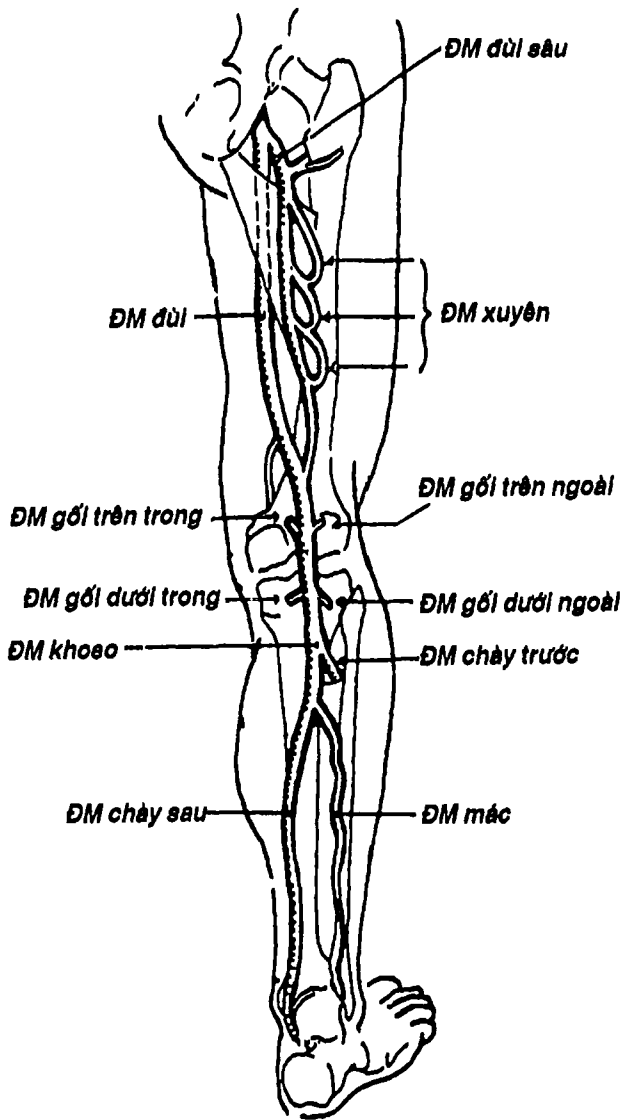
- *Động mạch chày sau* (Hình 8.19, 8.20) đi giữa hai lớp cơ nông và sâu của vùng cẳng chân sau, đến sau mắt cá trong (có thể bắt được mạch chày sau ở đây) thì chia thành hai nhánh tận là *động mạch gan chân ngoài* và *động mạch gan chân trong*. *Động mạch gan chân ngoài* chạy từ trong ra ngoài gan chân rồi lại chui sâu, hướng vào trong ở ngang mức các nền xương đốt bàn và thông nối với động mạch mu chân tạo thành *cung động mạch gan chân* cung cấp máu cho phần lớn gan chân và ngón chân. Trên đường đi, động mạch chày sau đi kèm thần kinh chày và cho các nhánh bên cấp huyết cho vùng cẳng chân sau và nối với vòng nối quanh khớp gối, trong đó cần lưu ý nhánh động mạch mạc.

Tóm lại, *động mạch chày ngoài* là nguồn chính của hệ thống *động mạch cấp máu cho chi dưới*.

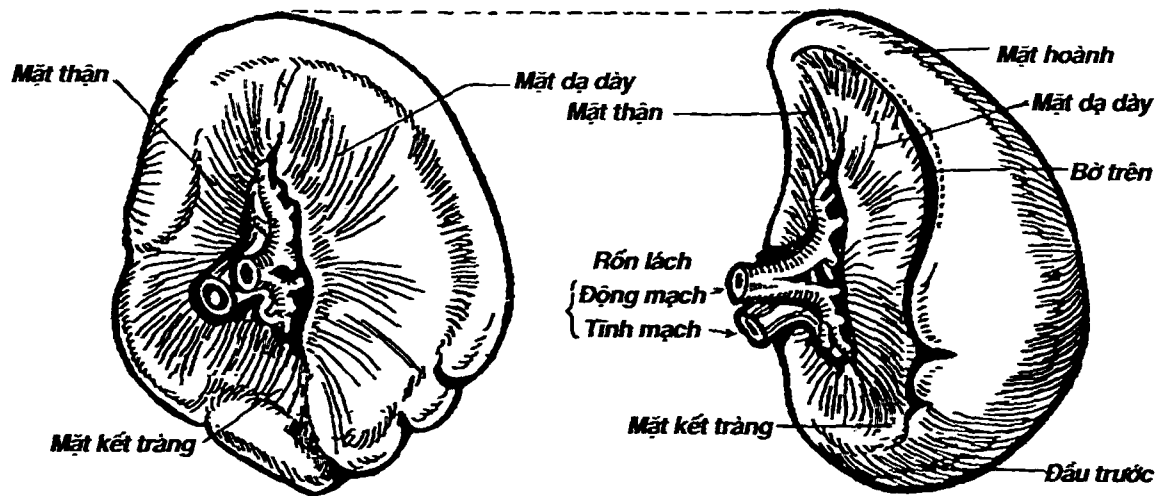




Hình 8.19: Các động mạch chi dưới (nhìn trước)



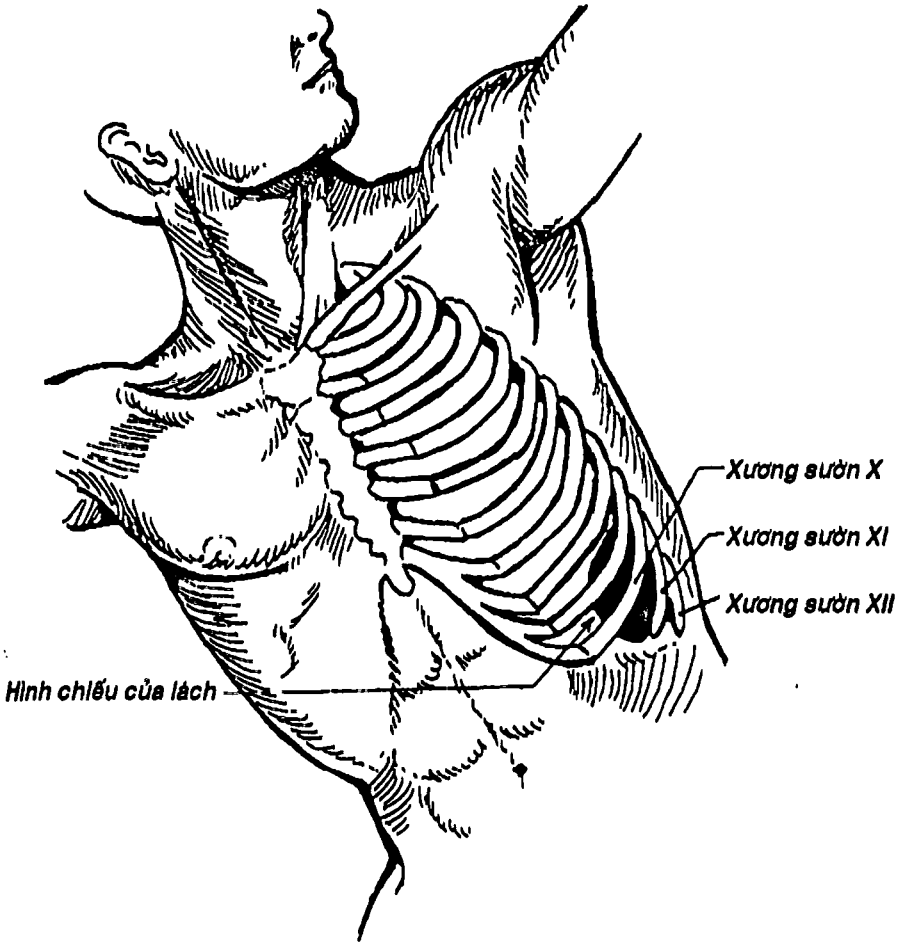
Hình 8.20: Các động mạch chi dưới (nhìn sau).




A. Nhìn trong

B. Nhìn ngoài





Hình 8.22: Đối chiếu của lách trên thành ngực.

 **THƯ VIỆN  
HUBT**

TÀI LIỆU PHỤC VỤ THAM KHẢO NỘI BỘ



### 1.3. Lách

Lách được coi như một tạng thuộc hệ động mạch vì, về phôi thai, lách phát sinh từ một nụ trên đường đi của động mạch lách và là nơi sản sinh ra tế bào lympho cũng như là nơi tiêu hủy các hồng cầu già. Vỏ ngoài của lách là một lớp sợi có các trẻ đi sâu vào nhu mô tạo nên các bè lách. Trong phần tủy của lách có chứa nhiều nang bạch huyết. Lách có thể chất mềm và dễ vỡ.

Lách (Hình 8.21) có hình hột xoan hay hình tháp có ba mặt, một đầu sau, một đầu trước, hai bờ. Các mặt của lách là: *mặt hoành*, *mặt dạ dày*, *mặt thận* liên quan với các cấu trúc tương ứng, ngoài ra đầu trước có thể mở rộng thành mặt kết tràng. Mặt hoành của lách đối chiếu lên thành ngực có trục dọc theo xương sườn X trái (Hình 8.22). *Bờ trên* của lách có nhiều khía rất đặc hiệu, có thể giúp người ta phân biệt lách lớn với các cấu trúc khác trong ổ bụng. Lách nằm dưới vòm hoành trái, nắp sau mạn sườn trái. Chính vì vậy khi lách không to thì không sờ thấy khi thăm khám bụng đồng thời nó là tạng rất dễ vỡ khi có một chấn thương vào mạn sườn trái.

Lách được cấp huyết bởi *động mạch lách*, là nhánh lớn nhất trong 3 nhánh của động mạch thân tạng. Động mạch lách chạy dọc bờ trên tụy cho các nhánh tụy, vị ngắn, vị mạc nối trái, và khi đến rốn lách thì chia thành nhiều ngành cùng đi vào lách. *Tĩnh mạch lách* tham gia hệ thống tĩnh mạch cửa.

## 2. HỆ THỐNG TĨNH MẠCH

Là hệ thống ống dẫn máu từ mao mạch về tim, có thành mỏng, có thể có van. Để dễ hình dung, chúng ta mô tả tĩnh mạch theo trình tự từ các vùng, các tạng rồi dẫn về tim.



## 2.1. Tĩnh mạch phổi

Bắt nguồn từ các mao mạch phế nang, tập trung lớn dần để cuối cùng trở thành mỗi bên hai tĩnh mạch phổi trên và dưới, đổ vào tâm nhĩ trái (xem thêm bài phổi, chương IX).


## 2.2. Tĩnh mạch của vòng tuần hoàn lớn

Máu của cơ thể đổ về tâm nhĩ phải bởi ba hệ thống: xoang tĩnh mạch vành, hệ thống tĩnh mạch chủ trên và tĩnh mạch chủ dưới. Ngoài ra còn có hệ thống tĩnh mạch đơn - cầu nối giữa hai hệ thống tĩnh mạch chủ trên và dưới - và tĩnh mạch cửa của gan và đường tiêu hóa.

**2.2.1. Hệ thống tĩnh mạch chủ trên:** (Hình 8.23) tĩnh mạch chủ trên nhận máu từ đầu-mặt-cổ, chi trên và phần trên ngực.

- Tĩnh mạch đầu-mặt-cổ: (Hình 8.24) gồm các tĩnh mạch nông và sâu. Tĩnh mạch nông nhận máu từ các vùng nông của đầu mặt cổ, gồm: *tĩnh mạch mặt, tĩnh mạch sau hàm, tĩnh mạch mặt chung, tĩnh mạch cằm* và *tĩnh mạch cảnh ngoài*. Các tĩnh mạch sâu nhận máu từ các xoang tĩnh mạch màng cứng của não và các cấu trúc sâu của đầu mặt, bao gồm chủ yếu là *tĩnh mạch cảnh trong, tĩnh mạch đốt sống* ... Các tĩnh mạch này thường đi kèm với động mạch cùng tên. Phần lớn các tĩnh mạch nông và sâu đều đổ vào tĩnh mạch cảnh trong hoặc hội lưu tĩnh mạch cảnh trong - tĩnh mạch dưới đòn.

- + Các xoang tĩnh mạch màng cứng (Hình 8.24) nằm trong hộp sọ có đặc điểm là thành xoang chỉ gồm lớp màng cứng bên ngoài và lớp nội mạc bên trong nên khi vỡ thì khó cầm máu. Có hai nhóm xoang: a) *nhóm sau trên* gồm các xoang dọc trên, dọc dưới, xoang thẳng, xoang cằm, xoang ngang và xoang xích-ma (sigma) đổ về hội lưu xoang; b) *nhóm trước dưới* gồm xoang bướm đỉnh, xoang đá trên,



xoang đá dưới, tĩnh mạch mắt, đổ chung về xoang tĩnh mạch hang. Hội lưu xoang và xoang hang đều được dẫn lưu về tĩnh mạch cảnh trong.

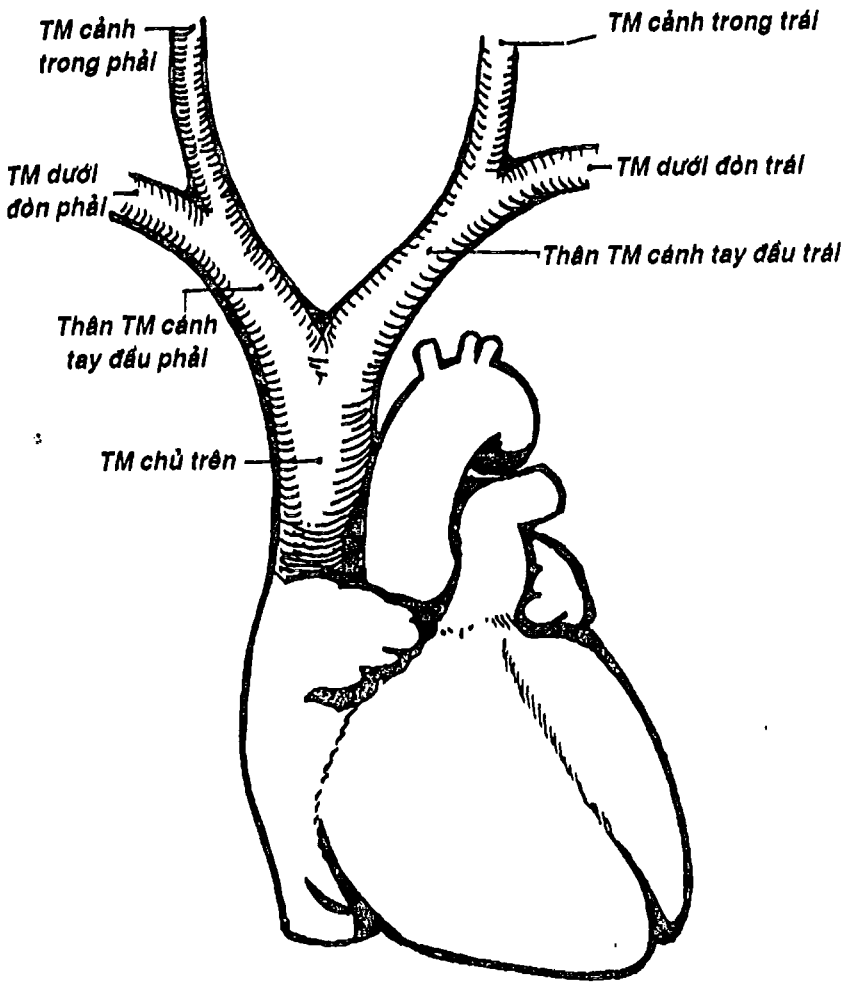
- + *Tĩnh mạch cảnh trong* bắt đầu ở lỗ tĩnh mạch cảnh trong ở nền sọ, chạy trong bao cảnh cùng động mạch cảnh trong - động mạch cảnh chung và thần kinh X, đến khoảng sau khớp ức đòn thì hợp lưu với tĩnh mạch dưới đòn. Nó là tĩnh mạch chính của đầu-cổ.

- *Tĩnh mạch chi trên*: gồm hai hệ thống: a) *các tĩnh mạch sâu* đi chung và mang cùng tên với các động mạch như tĩnh mạch quay, trụ, cánh tay, nách, dưới đòn. Các động mạch nhỏ thì có hai tĩnh mạch đi kèm, còn các động mạch ở gốc như động mạch nách thì chỉ có một; b) *các tĩnh mạch nông* (Hình 8.25) chạy dưới da, không đi kèm với động mạch, xuất phát từ cung tĩnh mạch mu tay, gồm các tĩnh mạch chính là *tĩnh mạch đầu*, *tĩnh mạch nền*, *tĩnh mạch giữa cẳng tay*, *tĩnh mạch giữa đầu*, *tĩnh mạch giữa nền* hợp với nhau thành một cấu trúc gọi là M tĩnh mạch ở mặt trước hố khuỷu. Người ta thường tiêm truyền tĩnh mạch ở tĩnh mạch giữa đầu và giữa nền. Tĩnh mạch đầu và nền đều chui vào sâu để đổ vào tĩnh mạch sâu ở nách và cánh tay.

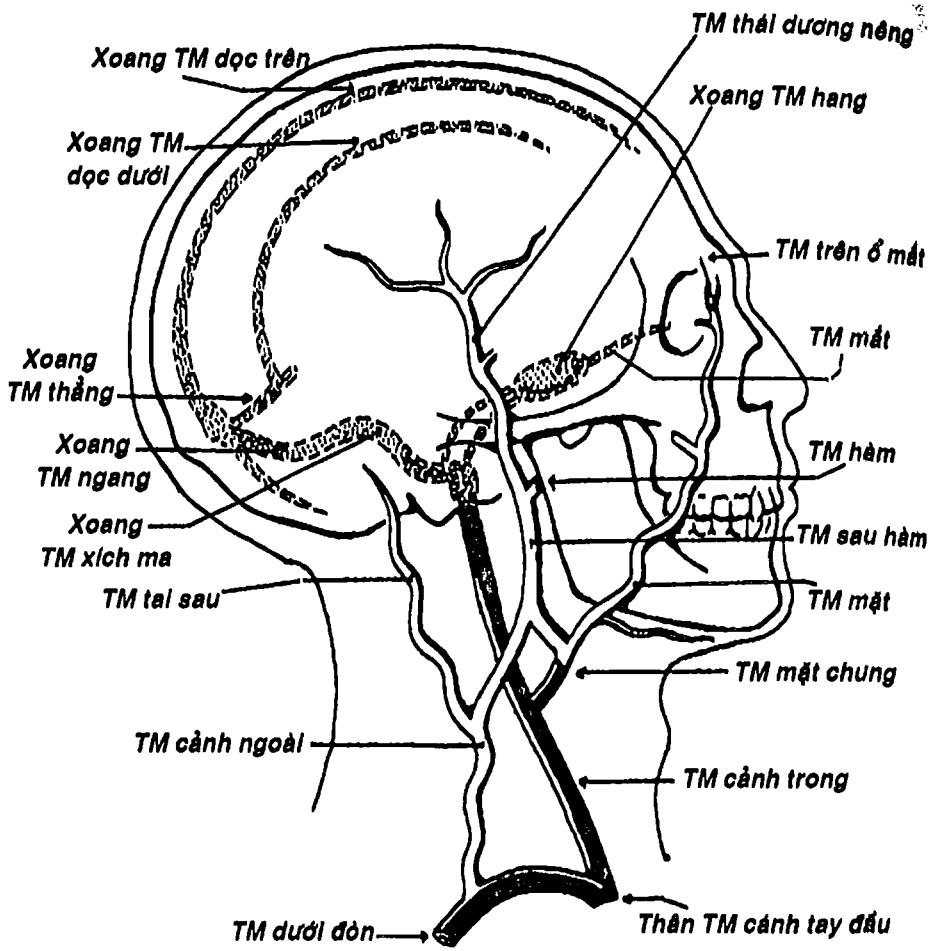
- *Tĩnh mạch cảnh trong* và *tĩnh mạch dưới đòn* ở mỗi bên hợp thành *thân tĩnh mạch tay đầu phải và trái*.

- Hai thân tĩnh mạch tay đầu hợp lại thành *tĩnh mạch chủ trên* đổ vào tâm nhĩ phải.

**2.2.2. Hệ thống tĩnh mạch chủ dưới:** (Hình 8.26) là hệ thống tĩnh mạch nhận máu từ các vùng dưới cơ hoành như chi dưới, các tạng trong ổ bụng, chậu hông và thành bụng. Cuối cùng đổ vào tâm nhĩ phải qua tĩnh mạch chủ dưới.

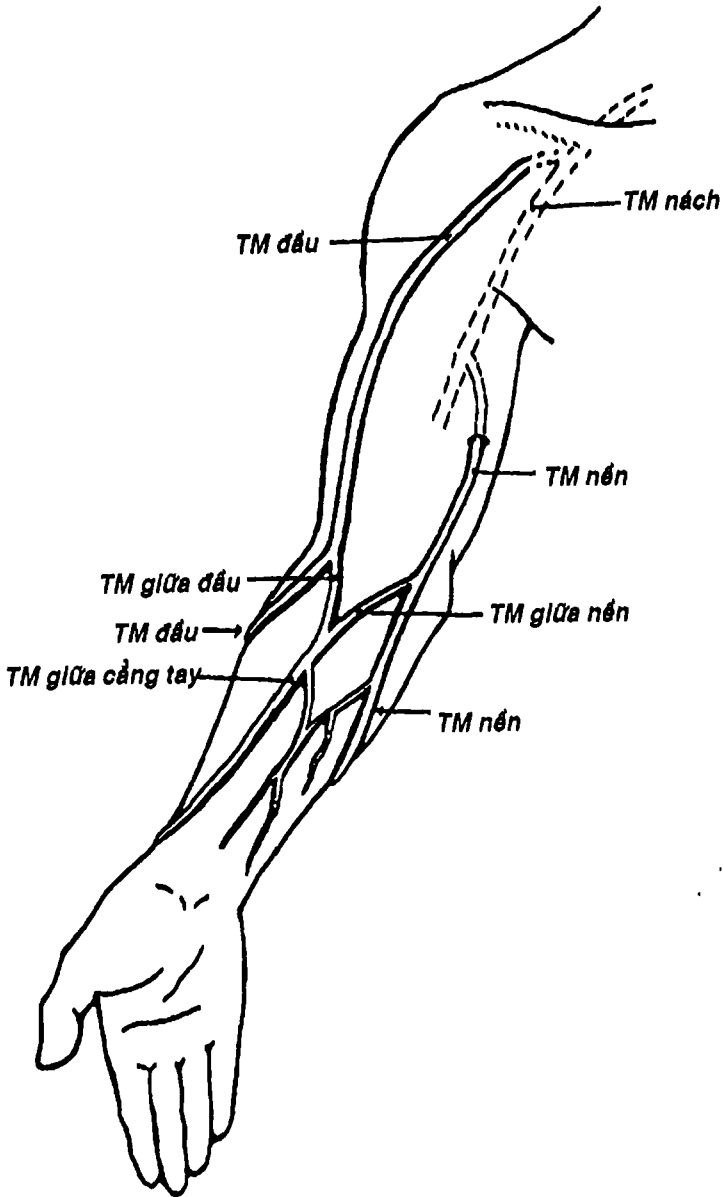


Hình 8.23: Hệ thống tĩnh mạch chủ trên.



Hình 8.24: Các tĩnh mạch ở đầu mặt cổ và các xoang màng cứng trong sọ.


**THƯ VIỆN  
HUBT**  
 TÀI LIỆU PHỤC VỤ THAM KHẢO NỘI BỘ



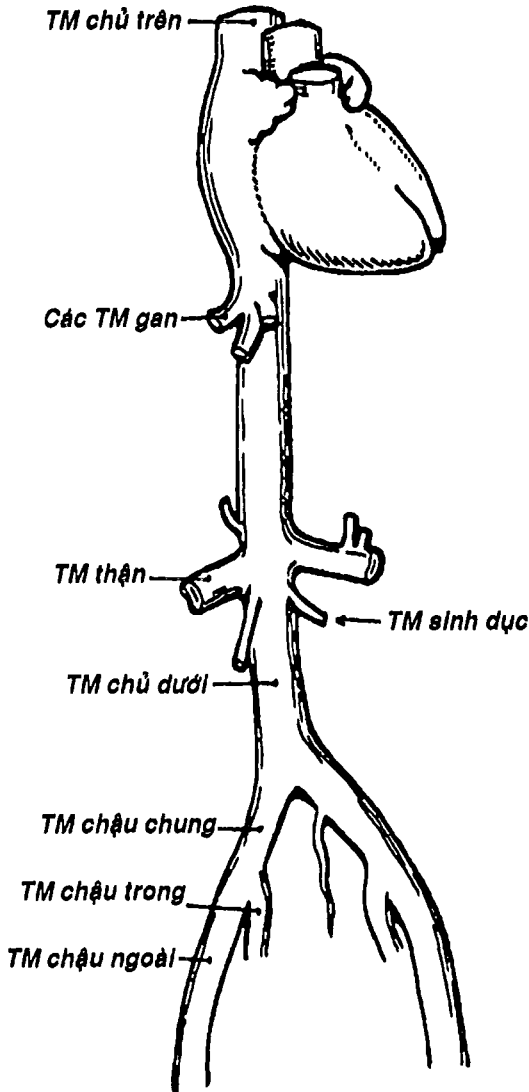
Hình 8. 25: Sơ đồ tĩnh mạch nông ở chi trên.

- Tĩnh mạch chi dưới: tương tự như chi trên, chi dưới cũng có hai hệ thống tĩnh mạch: a) các tĩnh mạch sâu đi kèm và mang cùng tên với các động mạch sâu: tĩnh mạch chày trước, chày sau, khoeo, đùi, cuối cùng đổ vào tĩnh mạch chậu ngoài; b) các tĩnh mạch nông bắt đầu từ cung tĩnh mạch mu chân, tạo thành tĩnh mạch hiển lớn chạy trước mắt cá trong, đây là nơi có thể bộc lộ tĩnh mạch. Tĩnh mạch hiển lớn chạy lên phía trong cẳng chân và đùi rồi chui vào sâu đổ vào tĩnh mạch đùi. Tĩnh mạch hiển bé cũng xuất phát từ cung mu chân, sau đó đi chính giữa mắt sau cẳng chân rồi đổ vào tĩnh mạch khoeo. Tĩnh mạch đùi nối tiếp với tĩnh mạch chậu ngoài ở sau dây chằng bẹn.

- Tĩnh mạch chậu ngoài hợp với tĩnh mạch chậu trong (nhận máu từ thành và tạng chậu từ các nhánh đi kèm với các nhánh của động mạch chậu trong) tạo thành tĩnh mạch chậu chung (Hình 8.26)

- Hai tĩnh mạch chậu chung hợp lại thành tĩnh mạch chủ dưới ở ngang mức đốt sống thắt lưng IV, chạy lên phía trước phải cột sống, đi sau gan rồi chui qua lỗ tĩnh mạch chủ của cơ hoành để đổ vào tâm nhĩ phải. Trên đường đi, tĩnh mạch chủ dưới nhận máu các tĩnh mạch của thành và tạng bụng như các tĩnh mạch thắt lưng, tĩnh mạch sinh dục, các tĩnh mạch thận, các tĩnh mạch gan, tĩnh mạch hoành dưới ... (Hình 8.26).

**2.2.3. Hệ thống tĩnh mạch đơn:** (Hình 8.28) là hệ thống nối tĩnh mạch chủ dưới với tĩnh mạch chủ trên, nhận máu chủ yếu ở thành ngực, từ các tĩnh mạch gian sườn. Tĩnh mạch đơn bắt nguồn từ tĩnh mạch thắt lưng lên ở ngay dưới cơ hoành cùng tĩnh mạch gian sườn cuối cùng, đi lên ngay phía trước ngoài của cột sống ngực, rồi tạo thành quai tĩnh mạch đơn ở ngang mức đốt sống ngực IV, đổ vào tĩnh mạch chủ trên. Tĩnh mạch đơn nhận các nhánh bên là các tĩnh mạch gian sườn phải, tĩnh mạch bán đơn và bán đơn phụ (tạo nên bởi các tĩnh mạch gian sườn trái).



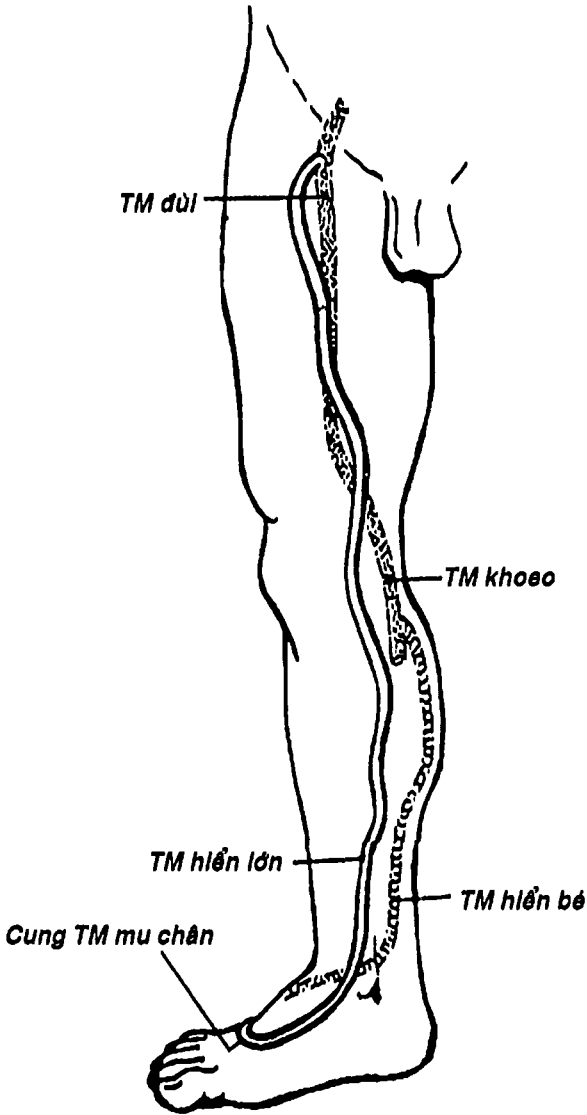
Hình 8.26: Sơ đồ tĩnh mạch chủ dưới và ngành bên



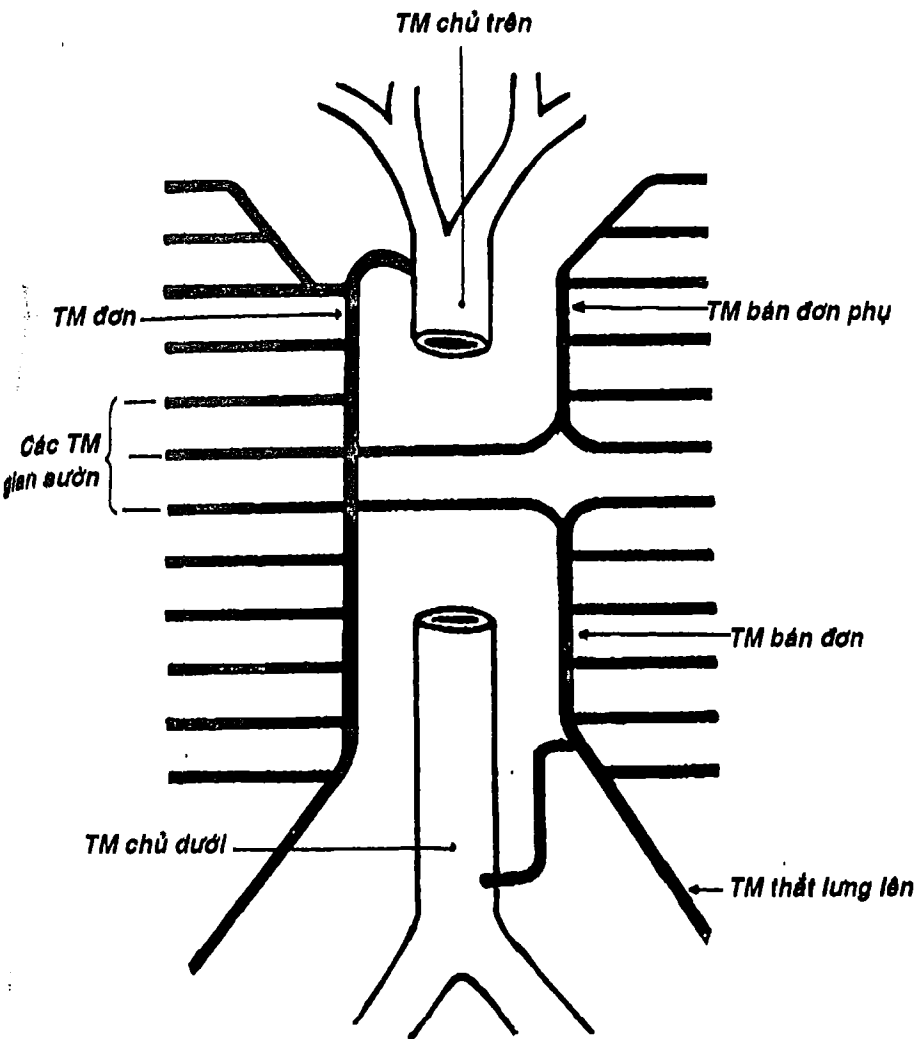
THƯ VIỆN  
HUBT

TÀI LIỆU PHỤC VỤ THAM KHẢO NỘI BỘ





Hình 8.27: Sơ đồ tĩnh mạch hiển bé và tĩnh mạch hiển lớn




Hình 8.28: Hệ thống tĩnh mạch đơn

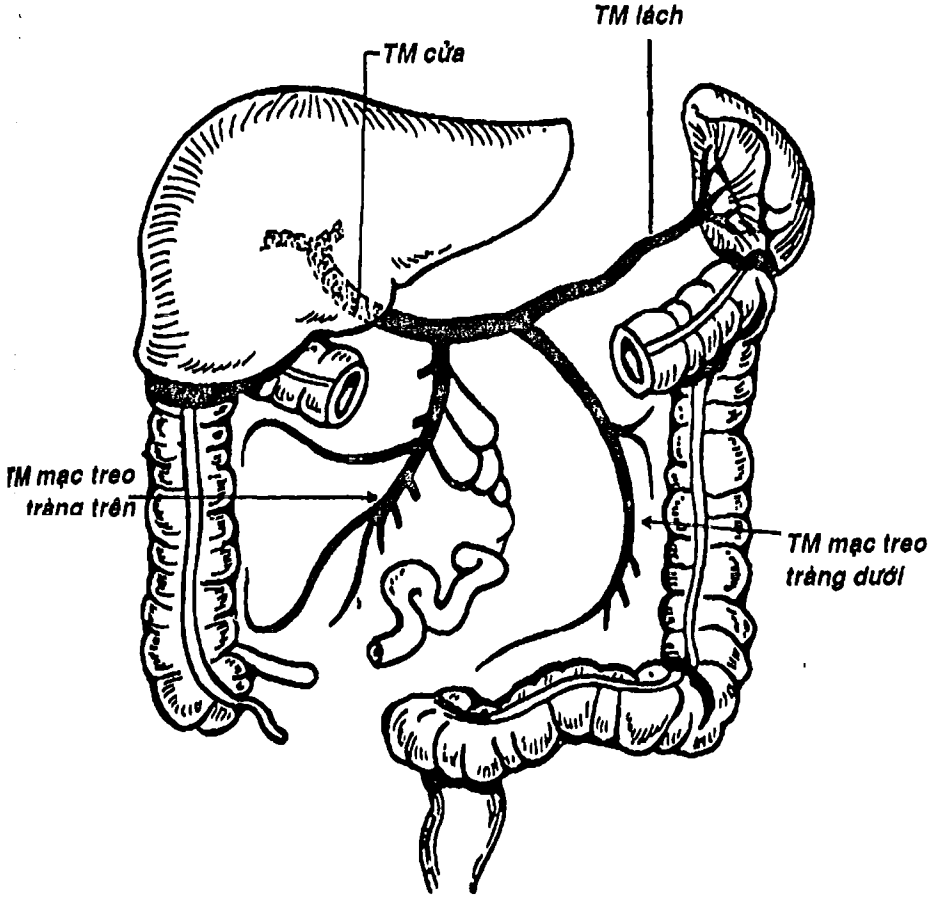
**2.2.4. Hệ thống tĩnh mạch cửa:** (Hình 8.29) nhận máu từ toàn bộ ống tiêu hóa dưới cơ hoành, tụy và lách để đổ vào gan. Đặc điểm của hệ tĩnh mạch cửa là gánh hai đầu hai mạng mao mạch: một mạng trong ống tiêu hóa và các tạng, một mạng ở trong gan. Tĩnh mạch lách nhận tĩnh mạch mạc treo tràng dưới (nhận máu từ nửa trái đại tràng) rồi hợp với tĩnh mạch mạc treo tràng trên (nhận máu từ ruột non, nửa phải đại tràng, tụy, tá tràng, dạ dày) thành tĩnh mạch cửa, chạy cùng các thành phần khác của cuống gan ở bờ tự do của mạc nối nhỏ để vào cửa gan, phân chia kèm với động mạch và đường mật để cuối cùng tạo thành mạng mao mạch trong gan rồi đổ về 3 tĩnh mạch gan, dẫn lưu vào tĩnh mạch chủ dưới (xem thêm bài gan, chương VII hệ tiêu hóa).

### 3. HỆ THỐNG BẠCH MẠCH

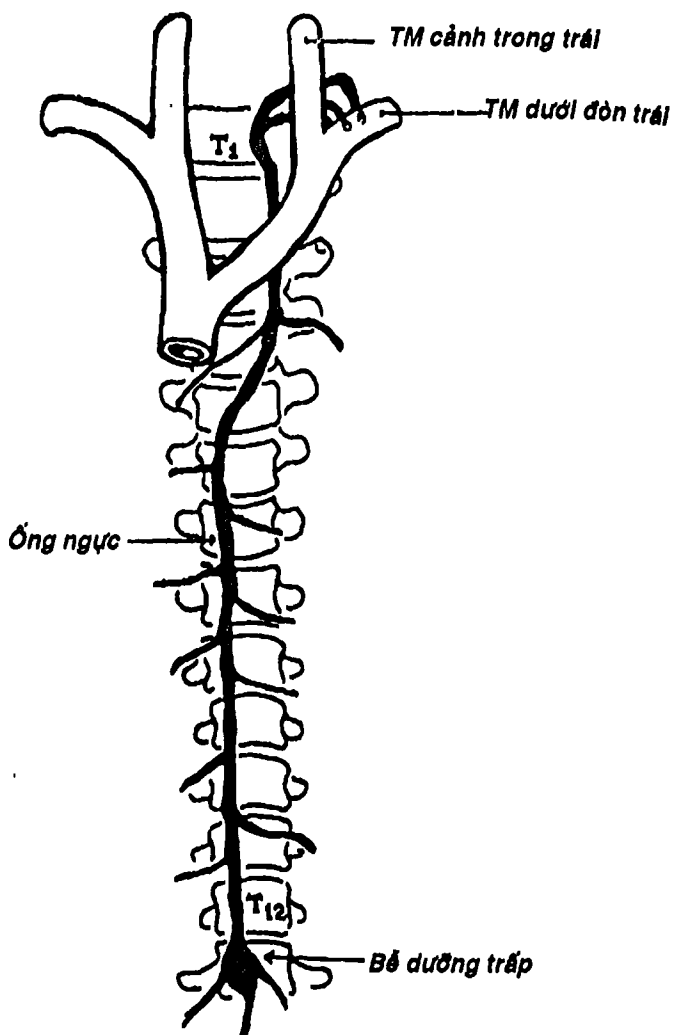
Bao gồm các mạch bạch huyết bắt nguồn bằng các mao mạch bạch mạch từ khoảng gian bào của các mô các cơ quan để dẫn lưu dịch gian bào dư thừa tạo nên do sự thoát mạch từ mao mạch. Các mạch bạch huyết tập trung lớn dần và đi qua các nút chặn là các hạch bạch huyết nằm rải rác khắp cơ thể và cuối cùng phần lớn đổ vào ống bạch huyết lớn nhất cơ thể là ống ngực và một ống phụ là ống bạch huyết phải. Ống ngực bắt nguồn từ bể dưỡng trấp trong ổ bụng ngay dưới cơ hoành rồi đi lên trung thất giữa động mạch chủ ngực và tĩnh mạch đơn, đến nền cổ thì tạo thành một cung để dẫn lưu vào tĩnh mạch dưới đòn trái hay tĩnh mạch cảnh trong trái (Hình 8.30). Bạch mạch có thể nhận dịch gian bào và cả những chất có trọng lượng phân tử lớn (chất bổ hấp thu từ ống tiêu hóa và ngay cả vi khuẩn) nhờ cấu trúc của mao mạch bạch mạch chỉ gồm một lớp tế bào nội mạc, thêm nữa các tế bào này kết hợp bằng cách chồng mép lên nhau tạo nên dạng van, cho phép dịch gian bào dễ dàng lọt vào lòng bạch mạch. Cũng



nhờ đặc điểm này mà bạch mạch có thể hấp thu thức ăn từ ống tiêu hóa để tạo thành dưỡng trấp, nhưng đồng thời, nó cũng là đường chính lan truyền nhiễm trùng và di căn ung thư trong cơ thể.



Hình 8.29: Sơ đồ tĩnh mạch cửa.



Hình 8.30: Sơ đồ ống ngực.

## CÂU HỎI TRẮC NGHIỆM

1/ Hệ tim mạch gồm có:

- a) tim.
- b) hệ thống động mạch.
- c) hệ thống tĩnh mạch.
- d) hệ thống bạch mạch.
- e) a, b, c và d.

2/ Lách là một tạng thuộc:

- a) hệ tiêu hóa.
- b) hệ tim mạch.
- c) hệ hô hấp.
- d) hệ nội tiết.
- e) hệ thần kinh.

3/ Mặt nào sau đây KHÔNG phải là mặt của tim:

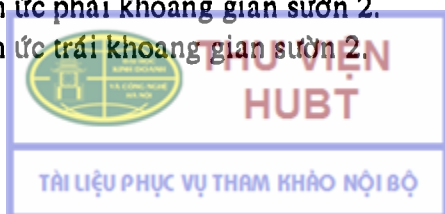- a) mặt ức sườn.
- b) mặt hoành.
- c) mặt phổi.
- d) mặt trung thất.
- e) mặt dưới.

4/ Rãnh vành ngăn cách:

- a) hai tâm thất.
- b) hai tâm nhĩ.
- c) các tâm nhĩ với các tâm thất.
- d) các cuống động mạch chủ, phổi với các tĩnh mạch chủ trên và dưới.
- e) tâm nhĩ phải và tâm thất trái.

5/ Điểm nào sau đây KHÔNG phải là một trong bốn điểm đối chiếu của tim lên thành ngực:

- a) điểm cạnh ức phải khoang gian sườn 2.
- b) điểm cạnh ức trái khoang gian sườn 2.



- c) điểm cạnh ức trái khoang gian sườn 5.
- d) điểm cạnh ức phải khoang gian sườn 5.
- e) điểm núm vú trái khoang gian sườn 5.

6/ Tâm nhĩ khác với tâm thất ở các điểm sau:

- a) thành mỏng hơn.
- b) có tĩnh mạch đổ vào.
- c) có thông với tiểu nhĩ.
- d) a và b.
- e) a, b và c.

7/ Đổ về tâm nhĩ trái có:

- a) tĩnh mạch chủ trên.
- b) tĩnh mạch chủ dưới.
- c) xoang tĩnh mạch vành.
- d) bốn tĩnh mạch phổi.
- e) không phải a, b, c, d.

8/ Lỗ nhĩ thất phải được đậy bởi:

- a) van 3 lá.
- b) van 2 lá.
- c) van bán nguyệt.
- d) van mũ ni.
- e) a, b, c, d đều sai.

Hai câu tiếp theo là câu nhân quả, chọn:

- a) Nếu A đúng, B đúng và có liên quan nhân quả.
- b) Nếu A đúng, B đúng nhưng không liên quan nhân quả.
- c) Nếu A đúng, B sai.
- d) Nếu A sai, B đúng.
- e) Nếu A sai, B sai.

9/

A. Thành tâm thất phải mỏng hơn thành tâm thất trái. Vì:

B. Tâm thất phải đẩy máu lên phổi, trong khi đó tâm thất trái phải tống máu đi khắp cơ thể.

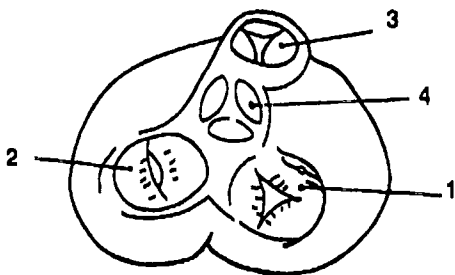
10/

A. Cơ tim có hai loại: sợi cơ bộp và sợi kém biệt hóa mang tính chất thần kinh. Vì:

B. Tim cần cơ bộp để đẩy máu vào động mạch và hút máu từ tĩnh mạch trở về.

Dùng hình vẽ về các van tim để trả lời 4 câu hỏi tiếp theo. Cho:

- a) van động mạch chủ.
- b) van động mạch phổi.
- c) van hai lá.
- d) van ba lá.
- e) vòng sợi các lỗ van tim.



11/ Chi tiết 1 trên hình vẽ là:...

12/ Chi tiết 2 trên hình vẽ là:...

13/ Chi tiết 3 trên hình vẽ là:...

14/ Chi tiết 4 trên hình vẽ là:...

15/ Thành phần nào sau đây KHÔNG thuộc ngoại tâm mạc:

- a) bao sợi.
- b) lá thành bao thanh mạc.
- c) lá tạng bao thanh mạc.
- d) ổ ngoại tâm mạc.
- e) lớp ngoài động mạch chủ và động mạch phổi.

16/ Chọn câu SAI:

- a) động mạch vành phải và trái xuất phát ngay trên van động mạch chủ.
- b) hai động mạch vành đi trong các rãnh vành và các rãnh gian thất.
- c) các động mạch vành đi kèm với các tĩnh mạch cùng tên.
- d) nhánh gian thất trước của động mạch vành trái chạy trong rãnh gian thất trước.



THƯ VIỆN  
HUBT

TÀI LIỆU PHỤC VỤ THAM KHẢO NỘI BỘ



e) nhánh gian thất sau của động mạch vành phải chạy trong rãnh gian thất sau.

17/ Thành phần nào sau đây **KHÔNG** phải là tĩnh mạch của tim:

- a) tĩnh mạch tim lớn.
- b) tĩnh mạch tim cực nhỏ.
- c) tĩnh mạch tim giữa.
- d) tĩnh mạch đơn.
- e) xoang tĩnh mạch vành.

18/ Chọn câu **SAI**:

- a) động mạch chủ dẫn máu ra từ tâm thất phải.
- b) động mạch chủ gồm 3 đoạn: cung, chủ ngực và chủ bụng.
- c) động mạch chủ bụng tận cùng ở ngang mức đốt sống thất lưng IV.
- d) hai ngành cùng của động mạch chủ bụng là hai động mạch chậu chung.
- e) động mạch chủ thuộc vòng tuần hoàn lớn.

19/ Động mạch nào sau đây **KHÔNG** là ngành bên của đoạn cung động mạch chủ:

- a) hai động mạch vành.
- b) động mạch cảnh chung trái.
- c) động mạch cảnh chung phải.
- d) thân động mạch cánh tay đầu.
- e) động mạch dưới đòn trái.

20/ Nói về động mạch cảnh chung, thông tin nào sau đây **SAI**:

- a) động mạch cảnh chung trái có thêm một đoạn trong lồng ngực.
- b) động mạch cảnh chung phải xuất phát cùng động mạch dưới đòn phải ở sau khớp ức đòn.
- c) động mạch cảnh chung cho các nhánh bên nuôi cho nền cổ.
- d) động mạch cảnh chung tận cùng ở ngang mức bờ trên sụn giáp.



e) động mạch cảnh chung có hai nhánh tận là động mạch cảnh ngoài và trong.

21/ Thông tin nào sau đây về động mạch cảnh trong là đúng nhất:

- a) là động mạch cấp huyết cho toàn bộ não bộ và nhãn cầu.
- b) động mạch cảnh trong không cho nhánh bên ở cổ.
- c) động mạch cảnh trong chui qua lỗ rách để vào hộp sọ.
- d) chia thành 3 nhánh tận tham gia vòng động mạch não.
- e) ở trong sọ, động mạch cảnh trong chạy ngay ngoài xoang tĩnh mạch hang.

22/ Động mạch cảnh ngoài:

- a) cho 6 nhánh bên.
- b) có một đoạn chạy trong nhu mô tuyến mang tai.
- c) tận cùng ở phía sau cổ hàm.
- d) a và b.
- e) a, b và c.

23/ Ngành bên nào sau đây KHÔNG thuộc động mạch dưới đòn:

- a) động mạch đốt sống.
- b) thân giáp cổ.
- c) động mạch vai dưới.
- d) thân sườn cổ.
- e) động mạch ngực trong.

24/ Chọn câu đúng nhất:

- a) động mạch cánh tay tiếp nối với động mạch dưới đòn ở sau điểm giữa xương đòn.
- b) động mạch cánh tay tận hết ở đầu dưới xương cánh tay.
- c) động mạch cánh tay cho hai ngành tận là động mạch quay và trụ.
- d) động mạch quay đi ở phía trước trong cẳng tay.
- e) a, b, c, d đều sai.



25/ Ngành nào sau đây **KHÔNG** thuộc động mạch chủ ngực:

- a) các động mạch phế quản.
- b) các động mạch trung thất.
- c) các động mạch thực quản.
- d) 3 động mạch gian sườn trên.
- e) các động mạch hoành trên.

26/ Những ngành nào sau đây **KHÔNG** thuộc động mạch chủ bụng:

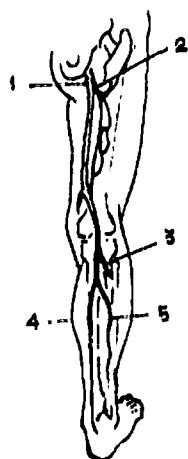
- a) động mạch hoành dưới.
- b) động mạch buồng trứng.
- c) động mạch mạc treo tràng dưới.
- d) động mạch cùng bên.
- e) động mạch cùng giữa.

27/ Chọn câu **SAI**:

- a) động mạch chậu trong là một trong hai ngành cùng của động mạch chậu chung.
- b) động mạch chậu trong cấp huyết cho các cơ quan trong chậu hông như bàng quang, trực tràng...
- c) động mạch chậu trong cho các nhánh cấp huyết cho thành chậu như động mạch cùng bên, động mạch bìt...
- d) động mạch chậu trong không cho nhánh nào cho đáy chậu.
- e) động mạch chậu trong thường chia thành 11 nhánh.

Dùng hình vẽ các động mạch chi dưới (nhìn sau) để trả lời cho 5 câu hỏi tiếp theo. Cho:

- a) động mạch chày trước.
- b) động mạch chày sau.
- c) động mạch đùi sâu.
- d) động mạch đùi.
- e) động mạch mác.



28/ Chi tiết số 1 trên hình vẽ là: ....

29/ Chi tiết số 2 trên hình vẽ là:...

30/ Chi tiết số 3 trên hình vẽ là:...

31/ Chi tiết số 4 trên hình vẽ là:...

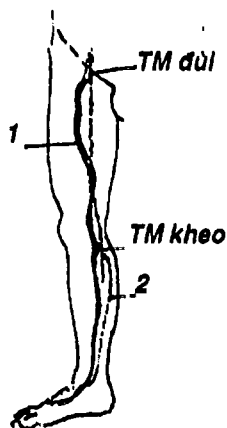
32/ Chi tiết số 5 trên hình vẽ là:...

Dùng hình vẽ sơ đồ tĩnh mạch nông chi dưới để trả lời 2 câu hỏi tiếp theo. Cho:

- a) tĩnh mạch đùi.
- b) tĩnh mạch hiển lớn.
- c) tĩnh mạch khoeo.
- d) tĩnh mạch chày sau.
- e) tĩnh mạch hiển bé.

33/ Chi tiết số 1 là:...

34/ Chi tiết số 2 là:...



Hai câu lên tiếp sau đây là câu nhân quả, chọn:

- a) Nếu A đúng, B đúng và có liên quan nhân quả.
- b) Nếu A đúng, B đúng nhưng không liên quan nhân quả.
- c) Nếu A đúng, B sai.
- d) Nếu A sai, B đúng.
- e) Nếu A sai, B sai.

35/


A. Lách được coi như một tạng thuộc hệ mạch máu. Vì:

B. Lách phát sinh từ một nụ trên đường đi của động mạch lách và có chức năng sản xuất tế bào lympho và là nơi hủy các hồng cầu già.

36/

A. Có thể chẩn đoán một khối u có một bờ nhiều khía, trong ổ bụng và lộ ra dưới hạ sườn trái là lách. Vì:

B. Bờ dưới lách có nhiều khía rất đặc hiệu.



**37/ Chọn câu đúng nhất về chỗ đổ của tĩnh mạch cảnh trong:**

- a) tĩnh mạch dưới đòn.
- b) tĩnh mạch cảnh ngoài.
- c) tĩnh mạch mặt chung.
- d) thân tĩnh mạch cánh tay đầu.
- e) tĩnh mạch sau hàm.

**38/ Tĩnh mạch chủ trên nhận máu trực tiếp từ:**

- a) thân tĩnh mạch tay đầu phải.
- b) thân tĩnh mạch tay đầu trái.
- c) tĩnh mạch cảnh trong.
- d) a và b.
- e) a, b và c.

**39/ Chọn câu đúng nhất:**

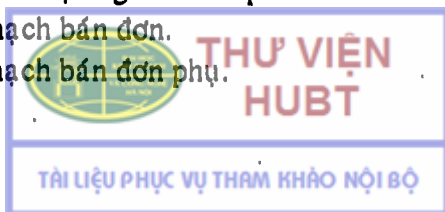
- a) tĩnh mạch chủ dưới nhận máu của các phần cơ thể từ cơ hoành trở xuống.
- b) tĩnh mạch chủ dưới do hai tĩnh mạch chậu chung hợp thành.
- c) tĩnh mạch chủ dưới đi cạnh bờ phải động mạch chủ bụng.
- d) a và b.
- e) a, b và c.

**40/ Hệ tĩnh mạch đơn:**

- a) nối tĩnh mạch chủ dưới với tĩnh mạch chủ trên.
- b) nhận máu chủ yếu từ thành ngực qua các động mạch gian sườn.
- c) đổ về tĩnh mạch chủ trên.
- d) a và c.
- e) a, b và c.

**41/ Tĩnh mạch đơn nhận các nhánh bên là:**

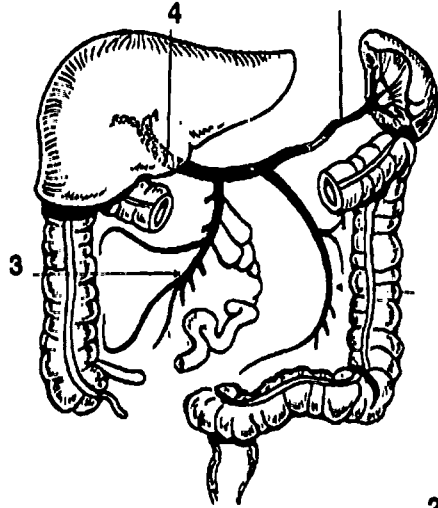
- a) các tĩnh mạch gian sườn phải.
- b) tĩnh mạch bán đơn.
- c) tĩnh mạch bán đơn phụ.



- d) a và b.
- e) a, b và c.

Dùng hình vẽ tĩnh mạch cửa để trả lời 4 câu tiếp theo. Cho:

- a) tĩnh mạch mạc treo tràng dưới.
- b) tĩnh mạch lách.
- c) tĩnh mạch mạc treo tràng trên.
- d) tĩnh mạch cửa.
- e) tĩnh mạch gan.



- 42/ Chi tiết số 1 là:...
- 43/ Chi tiết số 2 là:...
- 44/ Chi tiết số 3 là:...
- 45/ Chi tiết số 4 là:...

2

46/ Nói về ống ngực, thông tin nào sau đây SAI:

- a) là ống bạch huyết lớn nhất cơ thể.
- b) bắt nguồn từ bể dưỡng trấp trong ổ bụng.
- c) có đoạn đi trong trung thất sau.
- d) đi giữa động mạch chủ ngực với tĩnh mạch đơn.
- e) đổ vào tĩnh mạch dưới đòn phải.

## ĐÁP ÁN CÂU HỎI TRẮC NGHIỆM

1/ e	2/ b	3/ d	4/ c
6/ e	7/ d	8/ a	9/ a
11/ d	12/ c	13/ b	14/ a
16/ c	17/ d	18/ a	19/ c
21/ b	22/ e	23/ c	24/ c
26/ d	27/ d	28/ d	29/ c
31/ b	32/ e	33/ b	34/ e
36/ c	37/ d	38/ d	39/ e
41/ e	42/ b	43/ a	44/ c
46/ e			



# CHƯƠNG IX

## HỆ HỒ HẤP

BS. Phạm Đăng Diệu - BS. Nguyễn Văn Cường

### MỤC TIÊU LÝ THUYẾT

- 1) Lược tả hình thể và cấu tạo mũi ngoài.
- 2) Mô tả các thành của ổ mũi.
- 3) Kể tên các xoang cạnh mũi.
- 4) Lược tả cấu tạo và các phần của hầu.
- 5) Nêu vị trí và hình thể của các sụn chính và các màng xơ chun của thanh quản.
- 6) Kể tên theo nhóm chức năng của các cơ nội tại thanh quản.
- 7) Lược tả hình thể trong của thanh quản.
- 8) Chú thích hình soi thanh quản.
- 9) Mô tả hình thể ngoài của phổi.
- 10) Lược tả các thành phần cấu tạo phổi: cây phế quản, động mạch và tĩnh mạch phổi.
- 11) Mô tả các lá, ổ và ngách màng phổi.

### MỤC TIÊU THỰC TẬP

- 1) Xác định được trên sọ, mô hình, hình vẽ các thành ổ mũi và các cấu trúc quan trọng của các thành này.
- 2) Chỉ được vị trí các xoang trán và hàm trên ở người sống.
- 3) Chỉ được trên mô hình và tranh vẽ các cấu trúc quan trọng của các phần của hầu.
- 4) Xác định trên tiêu bản, mô hình và tranh vẽ các sụn thanh quản và các chi tiết quan trọng của các sụn này.





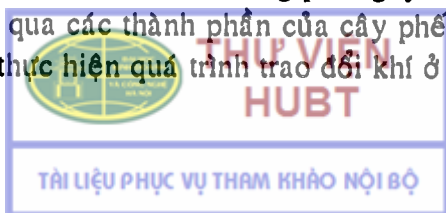
- 5) Xác định được trên tiêu bản, mô hình, tranh vẽ các cấu trúc của hình thể trong thanh quản.
- 6) Xác định các mặt và các cấu trúc quan trọng trên các mặt này của phổi.
- 7) Chỉ được các lá, ổ màng phổi và ngách màng phổi trên mô hình, tranh vẽ.

## ĐẠI CƯƠNG

Hệ thống hô hấp đảm nhận chức năng trao đổi khí (hấp thu oxy vào máu và thải khí carbonic vào phế nang). Để đảm bảo chức năng này, hệ hô hấp bao gồm: a) *một hệ thống dẫn khí* (mũi, hầu, thanh quản, khí quản, phế quản chính), ngoài ra, một số thành phần này lại còn đảm nhận chức năng xử lý không khí trước khi vào đường hô hấp, tiếp nhận khứu giác (mũi) và phát âm (thanh quản); b) *cơ quan trao đổi khí* là hai phổi và thành phần phụ thuộc là phức hợp màng phổi.

Khi hít vào, phần lớn không khí đi qua các xoắn và ngách mũi dưới và giữa để được làm ẩm, làm ấm và lọc sạch, chỉ một ít đi qua trên xoắn mũi giữa để được cảm nhận khứu giác. Sau đó, không khí qua ngã tư hô hấp - tiêu hóa là hầu, vào thanh quản rồi qua khí quản, phế quản để vào phổi. Một tắc nghẽn từ thanh quản trở lên sẽ gây ngạt thở và cần được khai thông ngay bằng cách mở một đường thông tạm thời qua khí quản (mở khí quản).

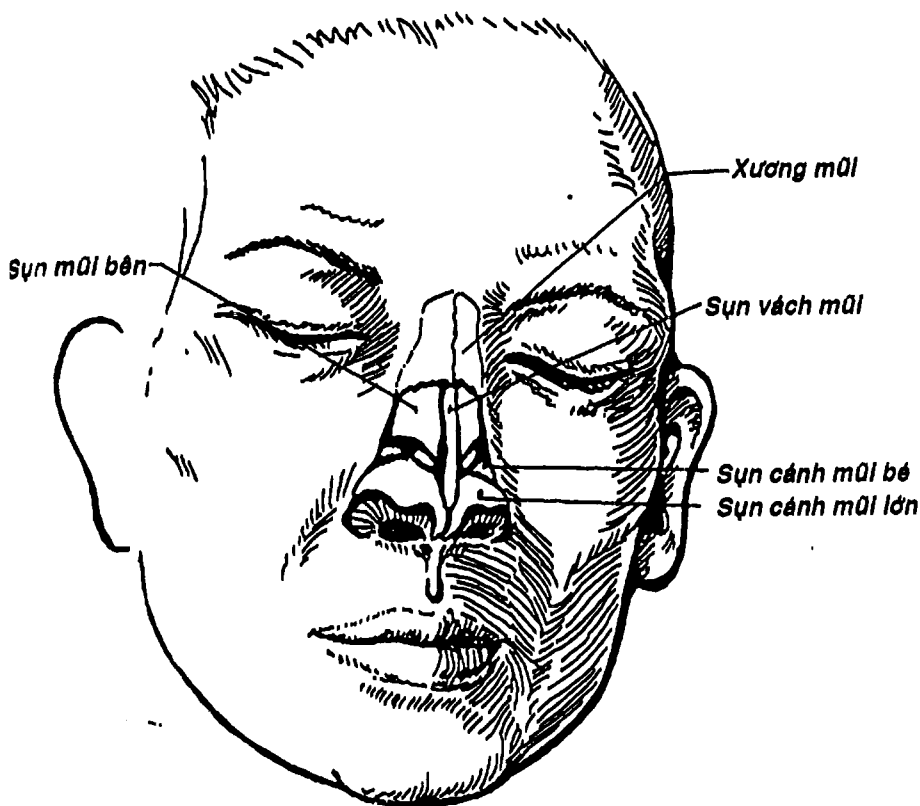
Phổi giãn nở một cách chủ động khi hít vào nhờ sự gia tăng dung tích lồng ngực do sự tác động của các cơ hô hấp mà chủ yếu là cơ hoành. Lúc đó, áp lực âm xuất hiện trong ổ màng phổi kéo phổi nở theo lồng ngực. Do đó, khi cơ thủng màng phổi thành hay tạng, không khí bị kéo vào ổ màng phổi gây tràn khí màng phổi. Không khí đi qua các thành phần của cây phế quản đến tận các phế nang để thực hiện quá trình trao đổi khí ở đây. Động tác thở



ra bình thường (không gắng sức) là một quá trình thụ động do sự giãn cơ hoành và sự phục hồi hình dạng vốn có của lồng ngực.

## MŨI

Mũi là phần đầu tiên của hệ hô hấp tiếp nhận không khí, gồm mũi ngoài, mũi trong (hay ổ mũi) và các xoang cạnh mũi.



Hình 9.1: Các sụn của mũi ngoài



THƯ VIỆN  
HUBT

TÀI LIỆU PHỤC VỤ THAM KHẢO NỘI BỘ

## 1. MŨI NGOÀI

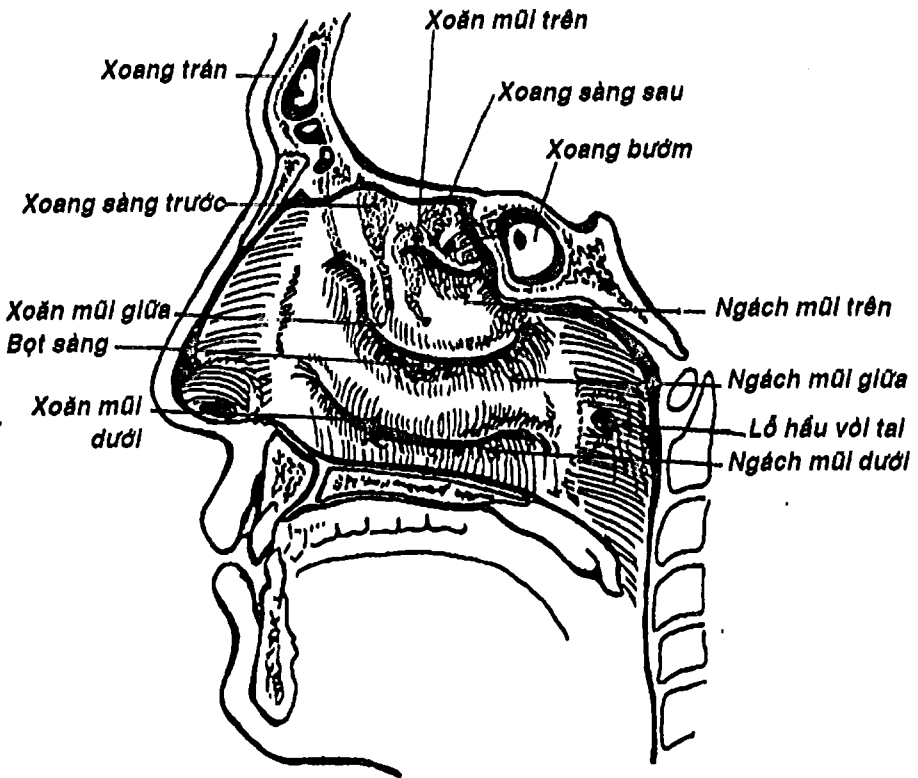
Mũi ngoài nằm chính giữa mặt, có dạng hình tháp tam giác mà mặt nhỏ nhất hướng xuống dưới, nơi có hai *lỗ mũi trước* thông ra môi trường ngoài, hai mặt bên phân cách bởi sống mũi. Sống mũi là gờ nổi nối gốc mũi ở trên (nằm giữa hai mắt) và đỉnh mũi ở dưới.

Mũi ngoài (Hình 9.1) được cấu tạo bởi một khung xương sụn phủ bên ngoài bởi da và lót bên trong bằng niêm mạc. Khung mũi được hợp thành bởi xương mũi, mỏm trán của xương hàm trên, phần mũi xương trán, hai sụn mũi bên, hai sụn cánh mũi lớn, sụn vách mũi và các sụn phụ như sụn cánh mũi nhỏ ... Chính nhờ khung mũi mà mũi ngoài không bị xẹp khi hít vào. Bên trong mũi ngoài là *tiền đình mũi* thuộc hố mũi có niêm mạc liên tục với mũi trong và có nhiều lông để cản dị vật, bụi bặm.

## 2. MŨI TRONG (Ổ MŨI) (Hình 9.2)

*Ổ mũi* là khoang được giới hạn bởi các xương sọ não và sọ mặt, được chia làm hai hố mũi bởi *vách mũi*. *Hố mũi* hẹp ở trên và rộng ở dưới, thông ra ngoài qua *tiền đình* và *lỗ mũi trước*, thông vào hầu qua *lỗ mũi sau*. Hố mũi có 4 thành: a) *thành trên* (trần hố mũi) là một khe hẹp được tạo nên bởi xương mũi, gai mũi xương trán, mảnh ngang xương sàng, mặt dưới thân xương bướm, cánh xương lá mía và mỏm bướm xương khẩu cái; b) *thành dưới* (nền hố mũi) chủ yếu được tạo thành bởi khẩu cái cứng (gồm mỏm khẩu cái xương hàm trên và mảnh ngang xương khẩu cái); c) *thành trong* (Hình 3.13) là vách mũi được tạo thành bởi sụn vách mũi, trụ trong sụn cánh mũi lớn, mảnh thẳng xương sàng, xương lá mía; d) *thành ngoài* (Hình 9.2) là thành phức tạp nhất được tạo nên bởi xương hàm trên, mê đạo xương sàng, xoắn mũi dưới, mảnh thẳng đứng xương khẩu cái và mặt trong mảnh chân bướm trong. Trên thành này treo 3 *xoắn mũi trên*,

giữa (thuộc mặt trong mê đạo sàng) và dưới, đôi khi có thêm một xoắn mũi trên cùng. Các xoắn này giới hạn với thành ngoài 3 ngách mũi tương ứng: trên, giữa và dưới và một ngách bướm sàng (nằm trên xoắn mũi trên). Trong ngách mũi dưới có lỗ ống lệ mũi, trong ngách mũi giữa có lỗ đổ của xoang trán, xoang hàm trên, xoang sàng trước và giữa, trong ngách mũi trên có lỗ đổ của xoang sàng sau và trong ngách bướm sàng có lỗ đổ của xoang bướm.



Hình 9.2: Thành ngoài hố mũi và các xoang cạnh mũi

Niêm mạc của hố mũi liên tục với niêm mạc hầu, gồm hai phần: a) *niêm mạc khứu* (phần mũi người) là vùng niêm mạc nằm trên xoăn mũi trên, trần hố mũi và phần trên vách mũi, có màu vàng nhạt và có chứa các tế bào thần kinh khứu giác; b) *niêm mạc hô hấp* (phần mũi thờ) là phần còn lại, có màu hồng, chứa nhiều tuyến nhầy và thanh dịch mà chất tiết giúp giữ lại bụi và dị vật cũng như làm ẩm, và dưới niêm mạc hiện diện một mạng tĩnh mạch phong phú giúp sưởi ấm không khí.

### 3. CÁC XOANG CẠNH MŨI

Là các hốc rỗng trong các xương nằm quanh hố mũi có tác dụng làm nhẹ khối xương sọ và cộng hưởng âm thanh, gồm các xoang: 2 *xoang hàm trên*, 2 *xoang trán*, 2 *xoang sàng* gồm các nhóm xoang sàng trước, giữa và sau và 2 *xoang bướm*. Các xoang này được lót bên trong bởi niêm mạc có lông chuyển liên tục với niêm mạc mũi ở các lỗ xoang. Chính nhờ các tế bào lông chuyển này luôn đẩy các chất tiết trong xoang về phía lỗ xoang nên bình thường lòng xoang thoáng và khô.

### 4. MẠCH MÁU VÀ THẦN KINH

- Động mạch của mũi ngoài: là các nhánh của động mạch mặt, mắt.

- Các cơ ở mũi được vận động bởi thần kinh mặt còn cảm giác mũi ngoài được chi phối bởi thần kinh sinh ba.

- Động mạch của hố mũi là động mạch bướm-khẩu cái, động mạch khẩu cái xuống của động mạch hàm, các động mạch sàng trước và sau của động mạch mắt, nhánh môi trên của động mạch mặt.

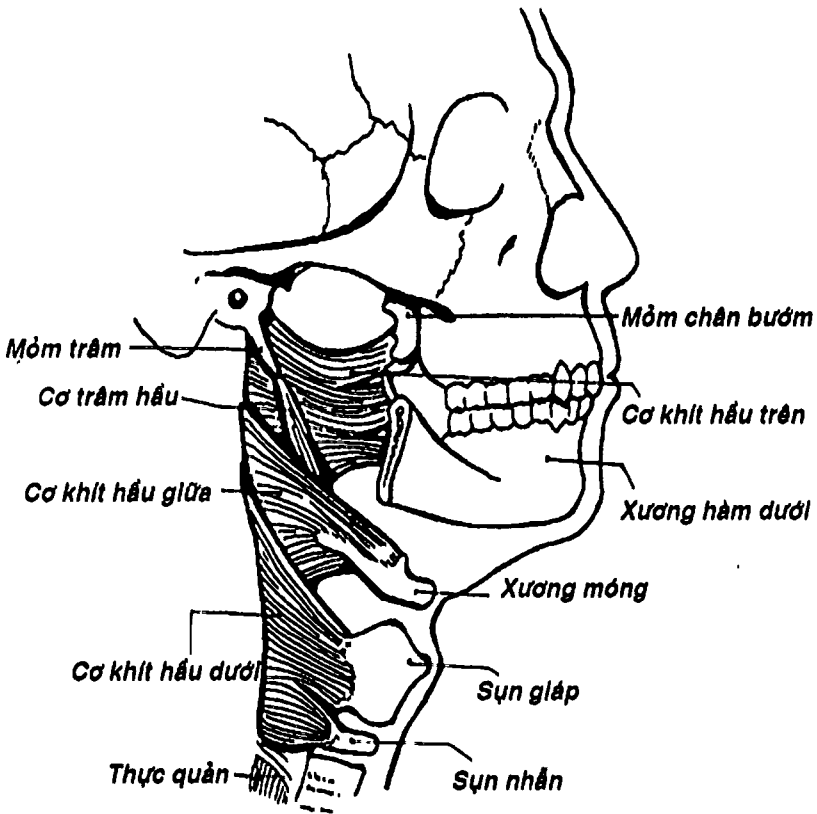
- Thần kinh khứu giác làm nhiệm vụ người, các nhánh mũi của thần kinh sinh ba và hạch chân bướm khẩu cái chi phối cảm giác và tiết dịch.



# HẦU

Hầu là ngã tư giữa đường hô hấp và tiêu hóa, là một ống cơ mạc hình phễu trải từ nền sọ đến bờ dưới sụn nhân (ngang mức đốt sống cổ VI), nơi nó tiếp nối bởi thực quản.

## 1. CẤU TẠO CỦA HẦU



Hình 9.3: Các cơ của hầu



THƯ VIỆN  
HUBT

TÀI LIỆU PHỤC VỤ THAM KHẢO NỘI BỘ

Hầu được cấu tạo bởi 3 lớp từ ngoài vào trong là:

**1.1. Lớp cơ hầu:** (Hình 9.3) gồm: a) *lớp cơ vòng* ở ngoài, được tạo nên bởi 3 cặp cơ khít hầu trên, giữa và dưới. Các cơ này nối với cơ tương ứng dọc đường giữa phía sau hầu và cặp cơ dưới chổng một phần lên cơ trên; b) *lớp cơ dọc* bên trong là cơ trám hầu và vòi hầu. Do hầu thông phía trước với mũi, miệng và lỗ trên thanh quản nên các cơ hầu chỉ hiện diện ở mặt bên và sau hầu. Các cơ hầu tham gia động tác nuốt cùng thực quản.

**1.2. Tấm dưới niêm mạc:** biệt hóa thành mạc trong hầu ở thành sau và ngoài của hầu, lớp này dày và chắc, đặc biệt là ở hố hạnh nhân khẩu cái.

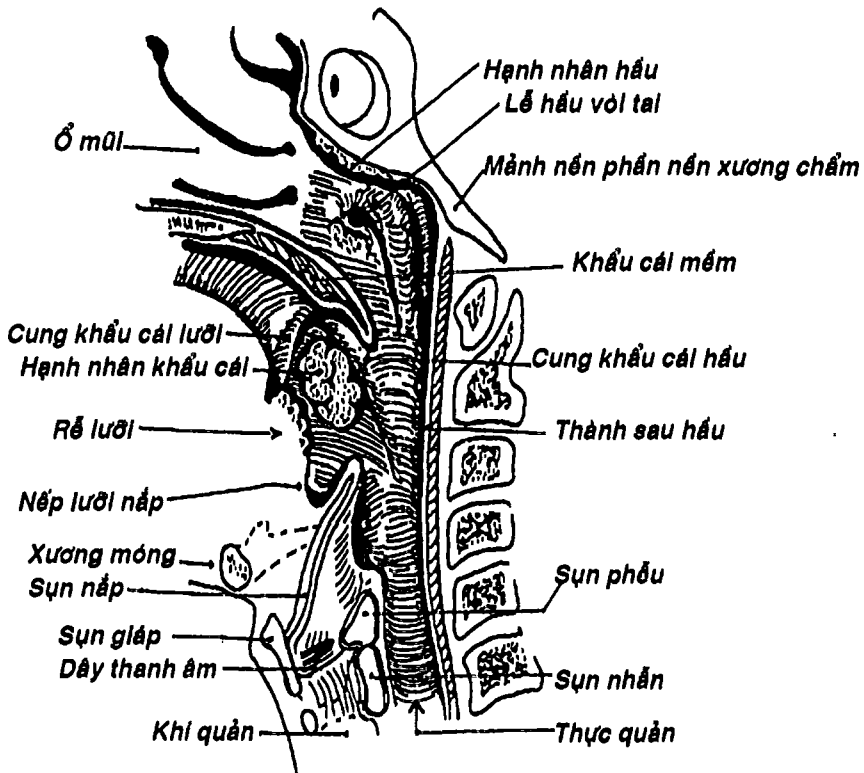
**1.3. Lớp niêm mạc:** liên tục với niêm mạc mũi, miệng và thanh quản, có nhiều tuyến hầu.

## 2. HÌNH THỂ TRONG CỦA HẦU

Do sự liên quan của hầu với mũi, miệng và thanh quản mà nó được chia thành 3 phần (Hình 9.4):

**2.1. Phần mũi:** còn gọi là *ty hầu*, nằm trên khẩu cái mềm. Thành trên (vòm hầu) được tạo nên bởi mặt dưới thân xương bướm và phần nền xương chẩm, nơi có một mô bạch huyết kéo dài xuống thành sau gọi là *hạnh nhân hầu*, thường bị viêm và phì đại nhất là ở trẻ con gây nghẹt mũi và sổ mũi xanh. Thành sau trải dài từ phần nền xương chẩm đến cung trước đốt đốt. Thành bên có *lỗ hầu vòi tai* nằm sau cực sau xoắn mũi dưới khoảng 1cm. Đây là cửa ngõ tự nhiên để nhiễm trùng lan từ hầu họng đến tai giữa. Quanh lỗ hầu vòi tai có một mô bạch huyết gọi là *hạnh nhân vòi*, khi bị viêm thì làm bít lỗ này và gây ù tai (xem thêm bài cơ quan tiền đình ốc tai, chương VI).

**2.2. Phần miệng:** còn gọi là khẩu hầu, nằm dưới khẩu cái mềm. Thành trước của phần này thông với ổ miệng qua eo họng được giới hạn phía trên là lưỡi gà và bờ sau khẩu cái mềm, phía bên là cung khẩu cái lưỡi và phía dưới là lưng lưỡi (ngang mức rãnh tận cùng). Thành bên có hai nếp chạy từ khẩu cái mềm xuống là *cung khẩu cái lưỡi* (đến chỗ nối 2/3 trước với 1/3 sau của lưỡi) và *cung khẩu cái hầu* (chạy chéo vào thành bên), giới hạn một chỗ lõm cho *hạnh nhân khẩu cái* định vị gọi là *hố hạnh nhân*. Thành sau trái từ đốt sống cổ II đến IV.



Hình 9.4: Thiết đồ đứng dọc cho thấy hình thể trong của hầu.



Các tổ chức bạch huyết của hầu (hạnh nhân hầu, hạnh nhân vôi, hạnh nhân khẩu cái) và hạnh nhân lưỡi của rễ lưỡi tạo nên một vòng bạch huyết quanh họng, là tuyến đầu để chống nhiễm khuẩn cho vùng này.

**2.3. Phần thanh quản:** còn gọi là thanh hầu, trải từ xương móng đến bờ dưới sụn nhẫn, nơi nó được nối tiếp bởi thực quản. Phía trước thanh hầu liên hệ với phần trên thanh quản và hai ngách bên của thanh quản gọi là *ngách hình lê*. Ngách này được giới hạn bên trong là nếp phễu - nắp, sụn phễu, sụn nhẫn và bên ngoài là mặt trong sụn giáp và màng giáp móng. Dịch vật thường bị mắc lại ở ngách này. Thành sau đi từ đốt sống cổ V đến VI. Thành bên là phần được nâng đỡ bởi xương móng và mặt trong sụn giáp.

### 3. MẠCH MÁU VÀ THẦN KINH

Hầu được cấp máu chủ yếu từ động mạch hầu lên thuộc động mạch cảnh ngoài, nhánh khẩu cái lên của động mạch mặt và nhánh bướm khẩu cái của động mạch hàm.

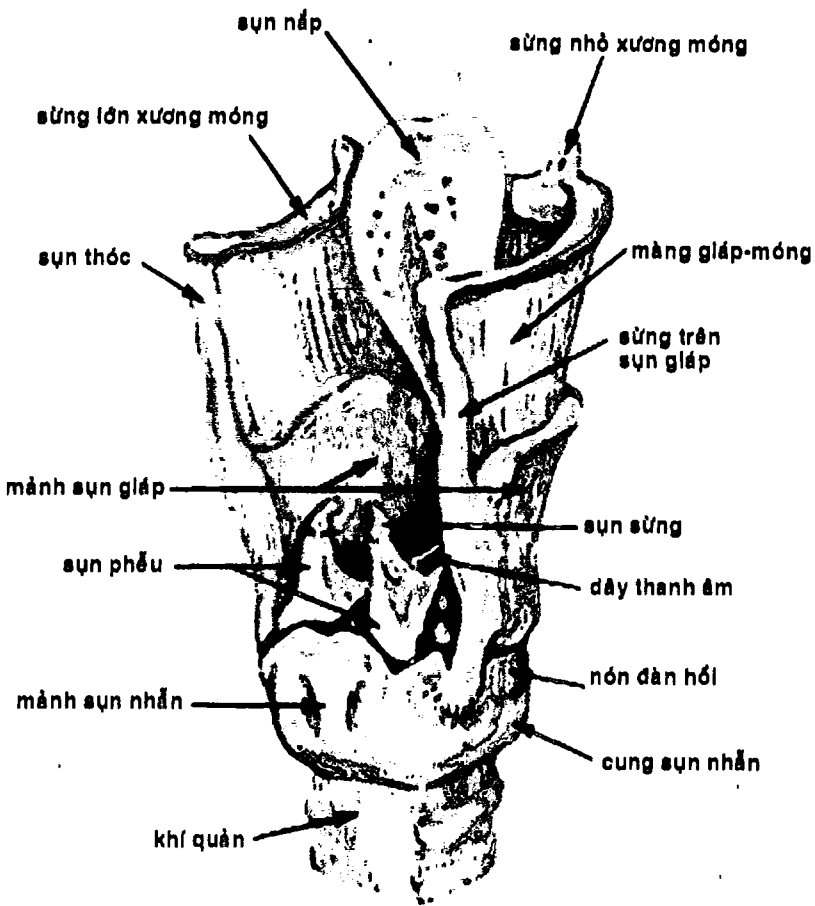
Hầu được chi phối bởi các nhánh hầu của thần kinh X, thần kinh thiệt hầu và thần giao cảm qua đám rối hầu.

## THANH QUẢN

Thanh quản là một cấu trúc phức tạp hình ống, thông ở trên với hầu và ở dưới với khí quản, ngoài chức năng dẫn khí, còn có vai trò chính trong việc phát âm. Thanh quản nằm ở chính giữa cổ, trước cột sống từ C3-C6, phần lớn lộ rõ dưới da và được che phủ một phần bởi các cơ dưới móng và các lá mạc cổ.

### 1. CẤU TẠO

Thanh quản được tạo nên bởi các sụn, các cơ nội tại, màng xơ chun, dây chằng, các khớp giữa các sụn thanh quản hoặc giữa thanh



Hình 9.5 : Các sụn thanh quản (nhìn chếch sau)

quần với các cấu trúc lân cận như xương móng, khí quản và bên trong phủ niêm mạc.

**1.1. Các sụn:** (Hình 9.5) ngoài các sụn chính được mô tả sau đây, còn có các sụn phụ như sụn sừng, sụn chêm, sụn thóc.

**1.1.1. Sụn giáp:** là sụn đơn lớn nhất, gồm hai mảnh sụn giáp kết hợp với nhau dọc đường giữa thành một góc mở ra sau (góc này ở nữ ( $120^\circ$ ) lớn hơn đối với nam ( $90^\circ$ ) nên không thấy lộ rõ ở cổ như ở nam). Chỗ lõm nhất nằm gần bờ trên gọi là lõm thanh quản. Phía trên bờ sau mỗi mảnh giáp có sừng trên nối với đỉnh sừng lớn xương móng và phía dưới có sừng dưới khớp với sụn nhẫn.

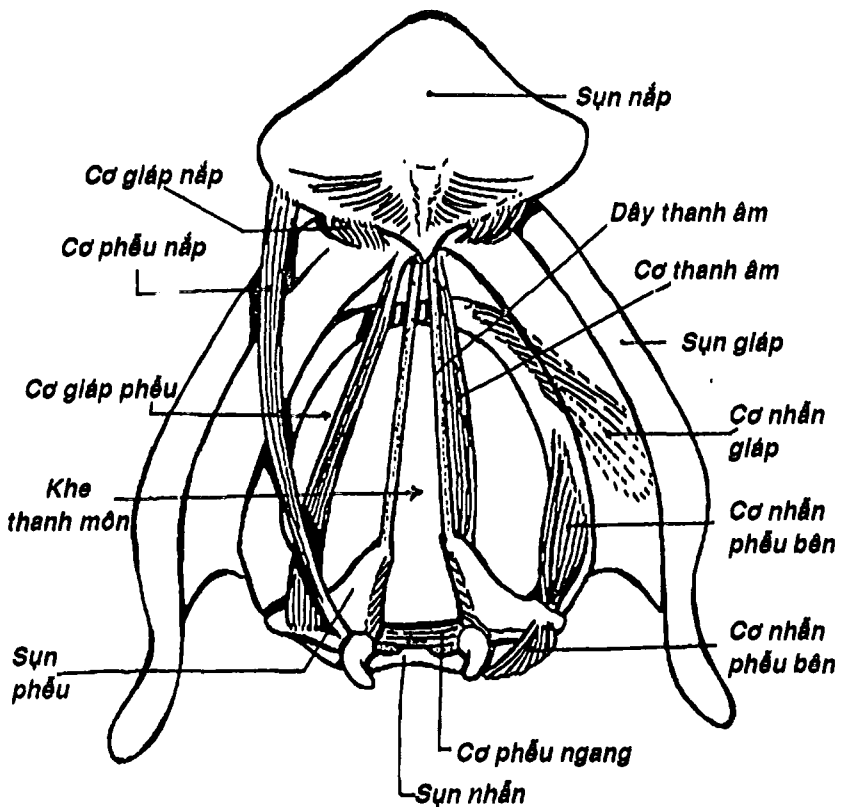
**1.1.2. Sụn nhẫn:** là sụn đơn có dạng một chiếc nhẫn mặt ngọc nằm ngay dưới sụn giáp và trên vòng sụn khí quản I. Cung sụn nhẫn ở phía trước sờ được dưới da, mảnh sụn nhẫn hướng ra sau. Bờ trên sụn nhẫn giới hạn lỗ trên, nằm theo mặt phẳng hướng xuống dưới, ra trước và có diện khớp phễu ở phần mảnh. Bờ dưới nằm ngang. Ở chỗ tiếp giáp giữa cung và mảnh có diện khớp giáp khớp với sừng dưới sụn giáp.

**1.1.3. Các sụn phễu:** gồm hai sụn hình tháp cụt mà đáy khớp với bờ trên sụn nhẫn, đỉnh khớp tiếp với sụn sừng, mỏm cơ nằm sau ngoài có các cơ bám và mỏm thanh âm hướng ra trước có dây thanh âm gắn vào.

**1.1.4. Sụn nắp thanh môn:** có hình chiếc lá, cuống quay xuống dưới, cố định vào mặt sau góc sụn giáp và thân xương móng.

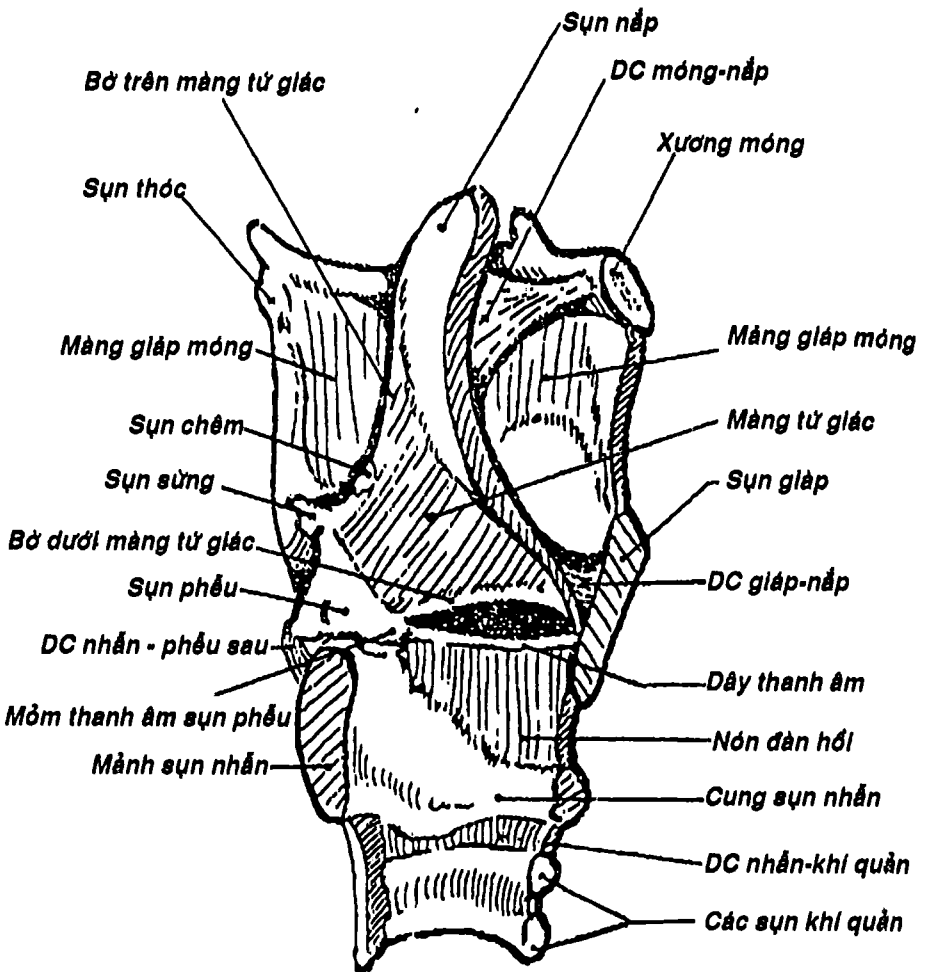
**1.2. Các cơ thanh quản:** gồm hai nhóm:

**1.2.1. Nhóm cơ ngoại lai:** từ các cấu trúc chung quanh đến bám vào các sụn thanh quản như các cơ dưới móng, cơ trâm hầu, khí hầu giữa và dưới và cơ khẩu cái hầu.

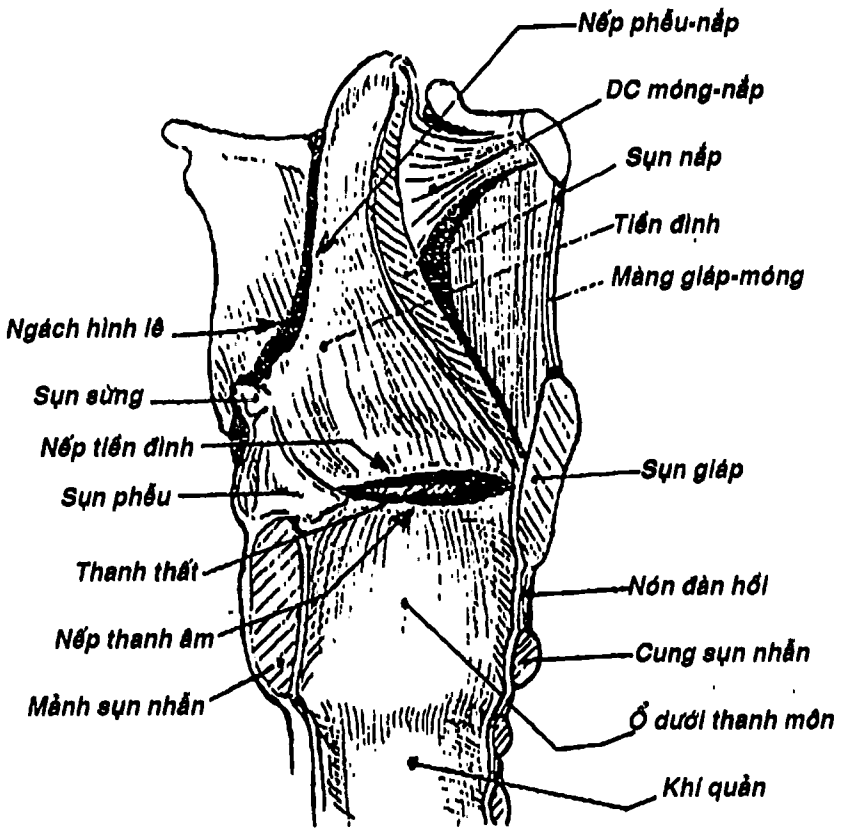


Hình 9.6: Sơ đồ cấu tạo và động tác các cơ nội tại thanh quản.

**1.2.2. Nhóm cơ nội tại:** (Hình 9.6A) bám cả hai đầu vào các sụn thanh quản giúp vận động thanh quản. Có 3 nhóm chức năng chính là: a) *căng dây thanh âm* (nhấn giáp, nhấn phễu sau) - *chùng dây thanh âm* (giáp phễu); b) *mở khe thanh môn* (nhấn phễu sau) - *đóng khe thanh môn* (phễu chéo và ngang, nhấn phễu bên, giáp phễu, thanh âm); c) *làm hẹp tiền đình thanh quản* (phễu ngang, giáp phễu).



Hình 9.6B: Các màng xơ chun thanh quản



Hình 9.6C: Hình thể trong thanh quản (thiết đồ đứng dọc)

### 1.3. Các màng xơ chun thanh quản (Hình 9.6C)

**1.3.1. Màng giáp móng:** nối từ bờ trên sụn giáp đến xương móng, có bố mạch thần kinh thanh quản trên xuyên qua.

**1.3.2. Màng tứ giác:** là một tấm liên kết hình bốn cạnh: a) *cạnh trước* dính vào bờ bên sụn nắp, b) *cạnh sau* bám vào sụn phễu và sụn sừng; c) *cạnh trên* tự do khi được phủ niêm mạc thì tạo thành *nếp phễu-nắp thanh môn*; d) *cạnh dưới* tự do tạo nên *nếp tiền đình*.

**1.3.3. Nón đàn hồi:** bên dưới bám dọc bờ trên cung sụn nhẫn. Ở trên, bám phía trước vào mặt trong góc giáp và ở phía sau vào mỏm thanh âm sụn phễu, giữa hai chỗ bám này là một bờ tự do dày lên gọi là *dây thanh âm* (khi được phủ niêm mạc thì tạo nên *nếp thanh âm*).

## 2. HÌNH THỂ TRONG (Hình 9.6C, 9.7)

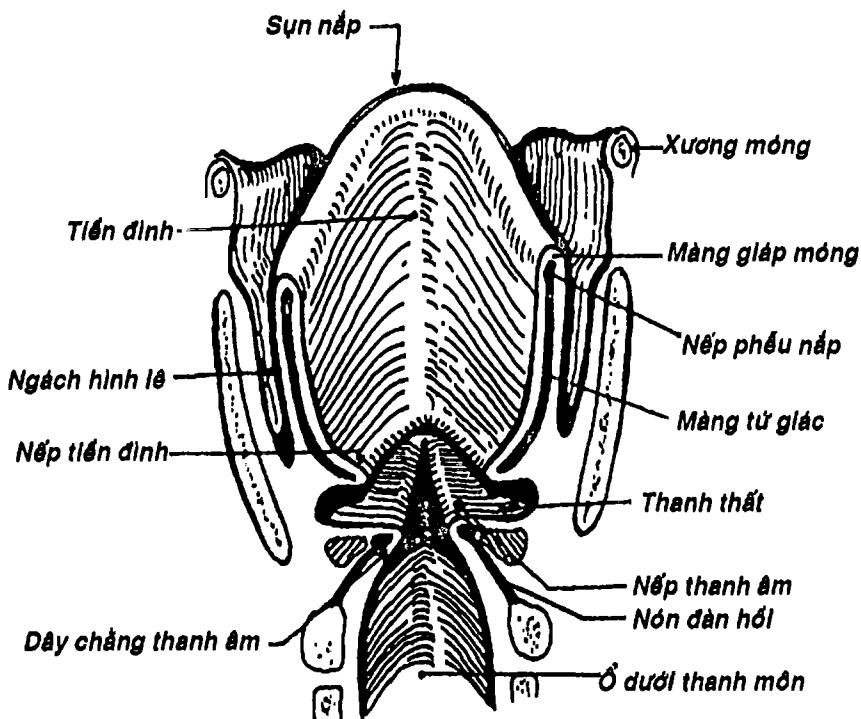
Bên trong thanh quản được chia thành 3 phần:

**2.1. Tiền đình thanh quản:** hình phễu, được giới hạn bởi mặt trong hai màng tứ giác được phủ niêm mạc, có bờ trên là *nếp phễu nắp* và bờ dưới là *nếp tiền đình*.

**2.2. Thanh thất:** là một ngách niêm mạc thật sâu giữa *nếp tiền đình* và *nếp thanh âm*. *Nếp thanh âm* nằm gần đường giữa hơn *nếp tiền đình* và giới hạn một khe gọi là *khe thanh môn*.

**2.3. Ổ dưới thanh môn:** có hình phễu ngược, được tạo nên bởi mặt trong của *nón đàn hồi* phủ niêm mạc, có giới hạn trên là *nếp thanh âm*.

Chúng ta có thể nhìn thanh quản bằng kính soi đưa qua miệng vào hầu hay trong thủ thuật đặt nội khí quản (Hình 9.6B).



Hình 9.7: Sơ đồ hình thể trong thanh quản

### 3. CƠ CHẾ PHÁT ÂM

Luồng không khí được đẩy từ phổi ra do tác động của cơ hoành, cơ bụng, các cơ gian sườn làm rung dây thanh âm để tạo ra âm thanh. Âm thanh này được cộng hưởng và biến đổi thích hợp bởi mũi, các xoang cạnh mũi, hầu, màn hầu, lưỡi, môi để tạo ra tiếng nói.

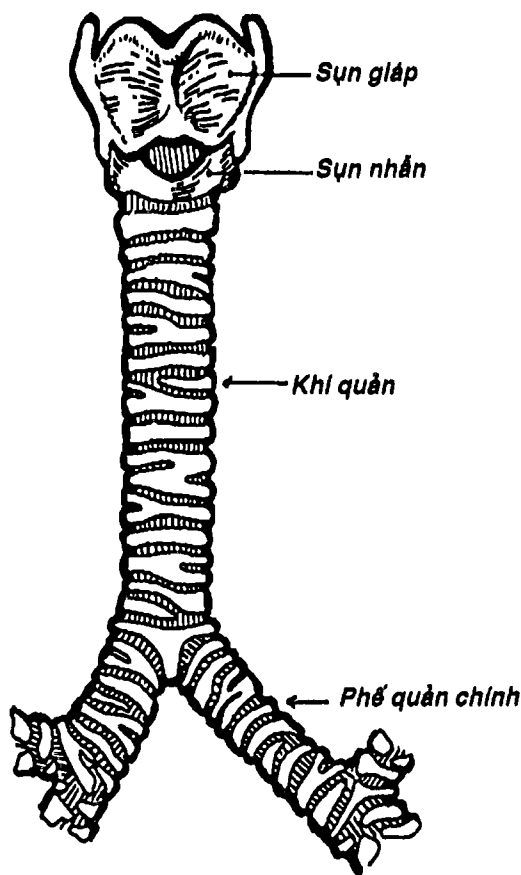
### 4. MẠCH MÁU, THẦN KINH

Thần kinh thanh quản trên và thanh quản dưới của dây X chi phối vận động và cảm giác cho thanh quản.





Thanh quản được cấp máu từ *động mạch thanh quản trên* (nhánh của động mạch giáp trên thuộc cảnh ngoài) và *động mạch thanh quản dưới* (từ động mạch giáp dưới thuộc thân giáp cổ của động mạch dưới đòn). Tĩnh mạch đi theo động mạch tương ứng.



Hình 9.8. Khí quản (mặt trước)



HỘI VIỆN  
HUBT

TÀI LIỆU PHỤC VỤ THAM KHẢO NỘI BỘ

## KHÍ QUẢN

Khí quản (Hình 9.8) là ống dẫn khí dài khoảng 15cm, tiếp nối thanh quản ở cổ và ngực. Bắt đầu từ đốt sống cổ VI, chạy xuống dưới, ra sau theo chiều cong cột sống, hơi lệch phải và tận cùng ở đốt sống ngực IV khi nó chia thành hai phế quản chính phải và trái. Hai phế quản chính hợp với nhau một góc khoảng  $70^\circ$ , nhưng đo phế quản chính phải to hơn, dốc hơn và ngắn hơn bên trái nên dị vật đường thở thường lọt vào phía này.

Khí quản có khoảng 10-20 vòng sụn hình chữ C đóng kín phía sau bởi cơ trơn và nối liền nhau bởi các dây chằng vòng. Lòng khí quản được lót bởi niêm mạc và ở chỗ chia đôi có một gờ dọc phân cách hai lỗ phế quản chính gọi là cửa khí quản.

Eo tuyến giáp bắt ngang và dính vào trước các vòng sụn khí quản 2, 3, 4. Hai bên, khí quản liên quan với các thành phần trong bao cảnh (động mạch cảnh chung, tĩnh mạch cảnh trong và thần kinh X), thần kinh quặt ngược thanh quản. Phía sau liên quan với thực quản. Nguồn cung cấp máu cho khí quản từ các nhánh khí quản của động mạch giáp trên, giáp dưới và động mạch khí quản.

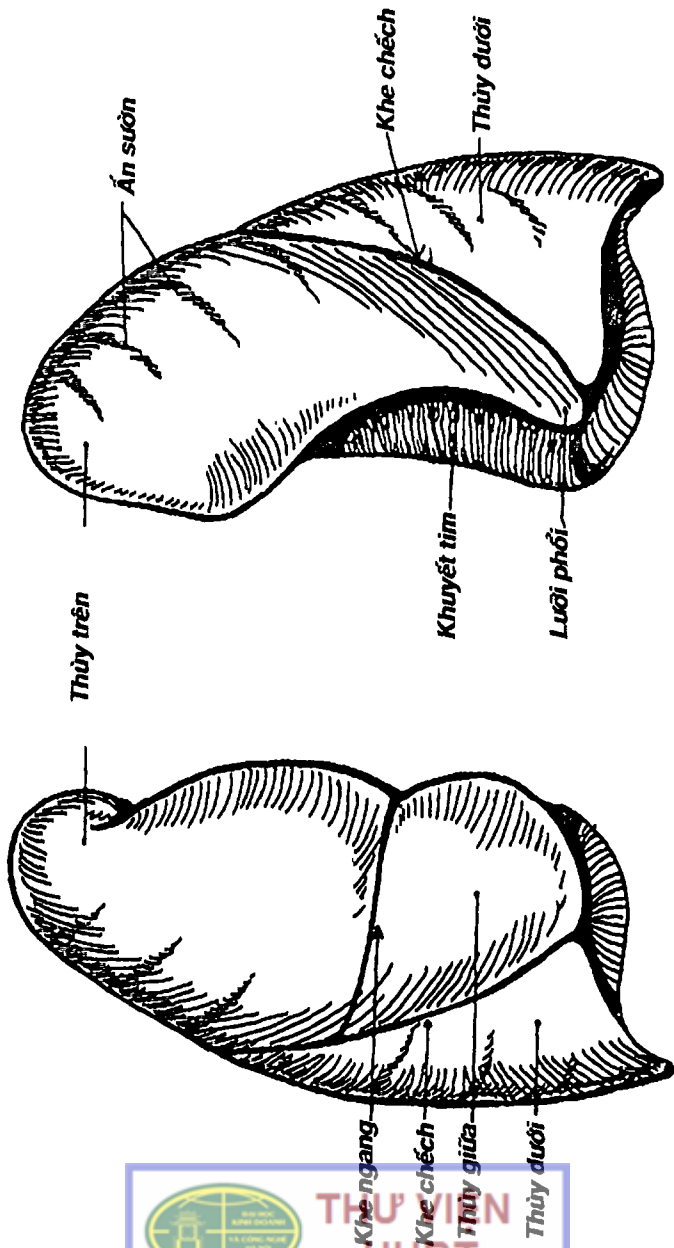
## PHỔI - MÀNG PHỔI

Phổi là cơ quan trao đổi khí, gồm hai phổi nằm trong lồng ngực giới hạn trung thất. Mỗi phổi được bao bọc bởi một phức hợp màng phổi, đóng vai trò quan trọng trong chức năng hô hấp.

### 1. HÌNH THỂ NGOÀI CỦA PHỔI

Mỗi phổi có hình thể gần giống 1/2 hình nón gồm một đáy, một đỉnh, hai mặt và hai bờ.

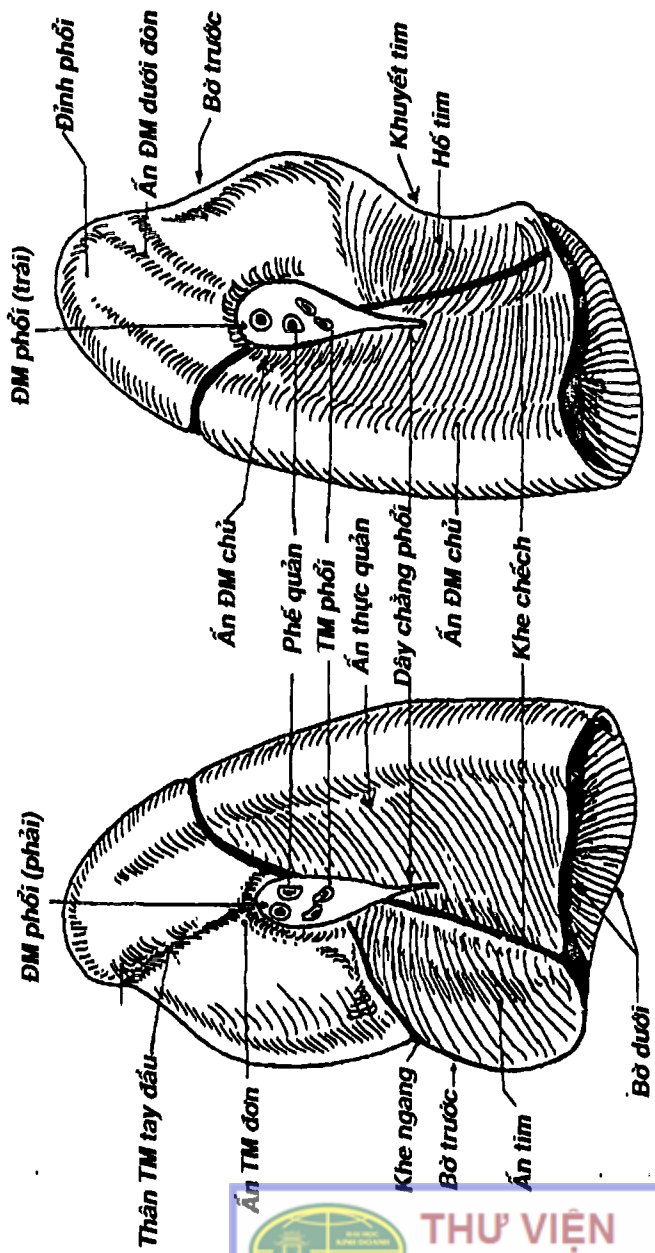




A. Phổi phải

B. Phổi trái

Hình 9.9: Mặt sườn của phổi phải và trái.



B. Phổi trái

A. Phổi phải

Hình 9.10: Mặt trong của phổi phải và trái.

**1.1. Đáy:** (Hình 9.10, 9.11) có mặt dưới là *mặt hoành*, lõm, nằm ngay trên vòm hoành và qua đó liên hệ với các tạng trong ổ bụng, đặc biệt là gan.

**1.2. Đỉnh:** (Hình 9.9, 9.10) là một móm tròn nhỏ lên khỏi lỗ trên lồng ngực nên thường nghe đỉnh phổi ở đáy cổ.

**1.3. Mặt sườn:** (Hình 9.9) lõm, hướng ra ngoài vì để liên hệ với các xương sườn chính vì vậy có các vết hằn gọi là *ấn sườn*. Mặt này thấy rõ các *khe gian thùy* gồm *khe chéo* (có ở cả hai phổi) và *khe ngang* (chỉ có ở phổi phải). *Khe chéo* chạy theo hướng bờ trong xương vai khi dạng cánh tay hết mức. Riêng phổi phải có thêm *khe ngang* dọc theo xương sườn 5. Vì vậy, phổi phải có 3 *thùy* (*trên, giữa và dưới*), trong khi phổi trái chỉ có 2 *thùy* (*trên và dưới*). Phần thùy trên phổi trái tương ứng với thùy giữa có hình cái lược gọi là *lưỡi phổi*.

**1.4. Mặt trong:** (Hình 9.10) gồm hai phần: a) *phần cột sống* lõm, nằm hai bên thân các đốt sống ngực; b) *phần trung thất* lõm, ở giữa và lệch dưới có *rốn phổi* hình vệt có cán quay xuống dưới, nơi đây có các thành phần của cuống phổi đi qua, mặt này vẫn hiện diện các *khe chéo* và *ngang*. Quanh rốn phổi có các *ấn* của các cấu trúc trong trung thất hằn lên:

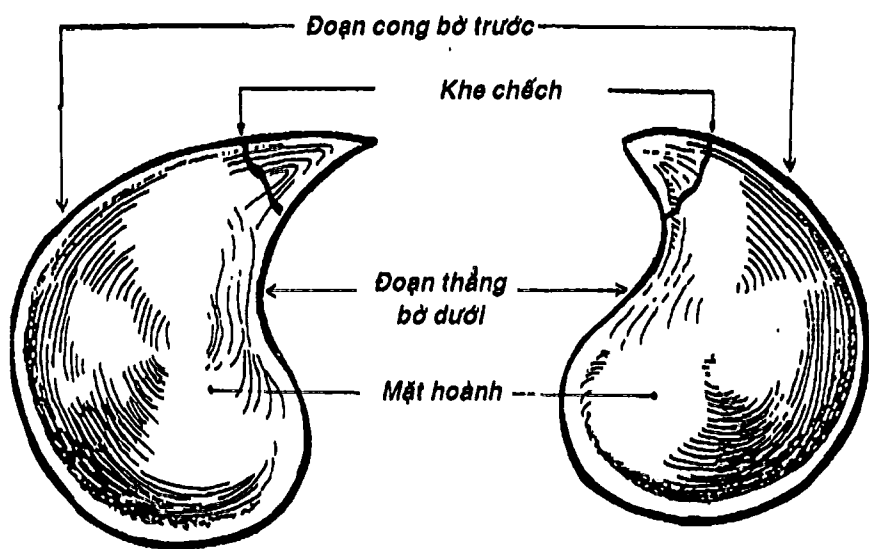
- Phổi phải: so với rốn phổi: phía trước dưới là *ấn tim*. Trước và trên là *ấn tĩnh mạch đơn* và *ấn của thân tĩnh mạch tay đầu*. Phía sau là *ấn thực quản*.

- Phổi trái: so với rốn phổi: phía trước dưới là *hố tim*, phía trước và trên là *ấn cung động mạch chủ*, *ấn động mạch dưới đòn*... phía sau là *ấn động mạch chủ*.

**1.5. Bờ trước:** (Hình 9.9, 9.14B) là giới hạn phía trước giữa mặt sườn và mặt trong. Bờ này đối chiếu lên thành ngực ngay sát

đường giữa, nối từ đỉnh phổi đến đầu trong sụn sườn VI. Riêng bờ trước phổi trái có khuyết một phần tương ứng với tim gọi là *khuyết tim*.

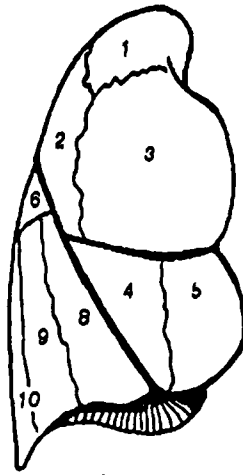
1.6. **Bờ dưới:** (Hình 9.10, 9.11) là một bờ khép kín bao lấy mặt hoành, có hai đoạn: a) *đoạn thẳng* phân cách mặt hoành với mặt trong; b) *đoạn cong* phân cách mặt hoành với mặt sườn, mỏng và sắc, lách vào ngách sườn hoành của màng phổi. Đoạn này đối chiếu lên thành ngực theo một đường từ đầu trong sụn sườn VI, qua mức xương sườn VIII ở đường nách giữa và tới gần cột sống ở đầu sau xương sườn X. Chính vì vậy, để tránh chọc vào phổi, thường người ta chọc dò màng phổi ở khoang gian sườn VIII đường nách giữa để lấy dịch ở ngách sườn hoành:



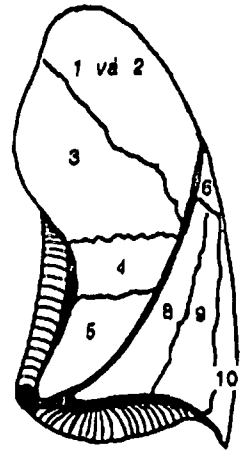
A. Phổi phải

B. Phổi trái

Hình 9.11: Mặt hoành của phổi phải và trái.

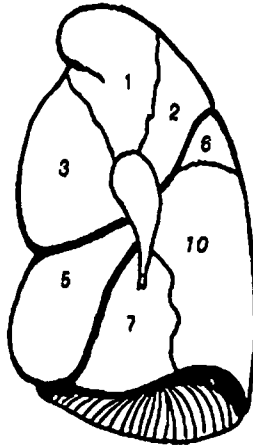


*Phổi phải*

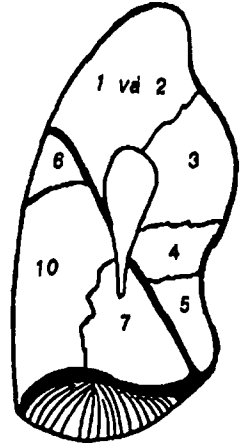


*Phổi trái*

**A. Mặt sườn**



*Phổi phải*



*Phổi trái*

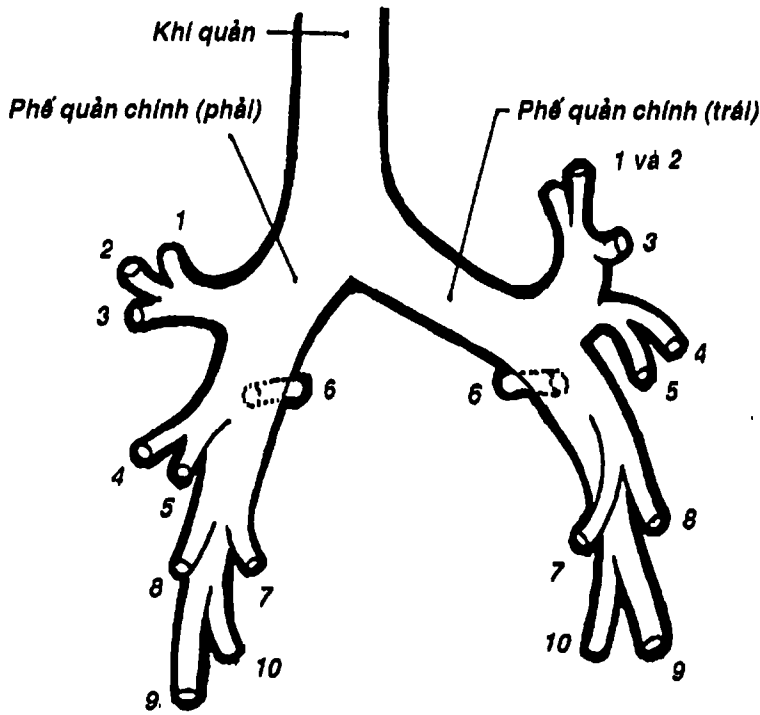
**B. Mặt trung thất**

Hình 9.12. Sơ đồ các phân thùy phổi.


## 2. CẤU TẠO CỦA PHỔI

Các thành phần của cuống phổi đi qua rốn phổi: cây phế quản, động mạch, tĩnh mạch phổi, động tĩnh mạch phế quản và thần kinh phổi chia nhỏ dần kết hợp với mô liên kết ở chung quanh tạo nên phổi.

2.1. Sự phân chia của cây phế quản: (Hình 9.13) mỗi phế quản chính khi chui qua rốn phổi chia thành các *phế quản thùy* (3 bên phải và 2 bên trái), rồi lại chia thành 10 *phế quản phân thùy* dẫn khí cho mỗi *phân thùy* tương ứng được đánh số (Hình 9.12).



Hình 9.13: Sơ đồ phân chia cây phế quản

 **THƯ VIỆN HUBT**

TÀI LIỆU PHỤC VỤ THAM KHẢO NỘI BỘ



Cách chia phân thùy này mang ý nghĩa phẫu thuật nhiều hơn vì mỗi phân thùy có phế quản, động mạch riêng của nó, một vài tĩnh mạch dưới phân thùy nhưng lại có tĩnh mạch chính nằm ở ngoại vi của phân thùy. Mỗi phế quản phân thùy lại chia nhiều lần nữa đến tận tiểu thùy, đơn vị cơ sở của phổi. Mỗi tiểu thùy có những *tiểu phế quản tận cùng* chia thành các *tiểu phế quản hô hấp* dẫn khí vào *ống phế nang*, rồi *túi phế nang* và cuối cùng là *phế nang*. Phế nang là nơi xảy ra quá trình trao đổi khí giữa máu và không khí. Hệ thống phế quản có các cơ trơn, các cơ này khi co thắt làm hẹp đường thông khí, vì vậy trong bệnh lý hen gây khó thở nhất là ở thì thở ra.

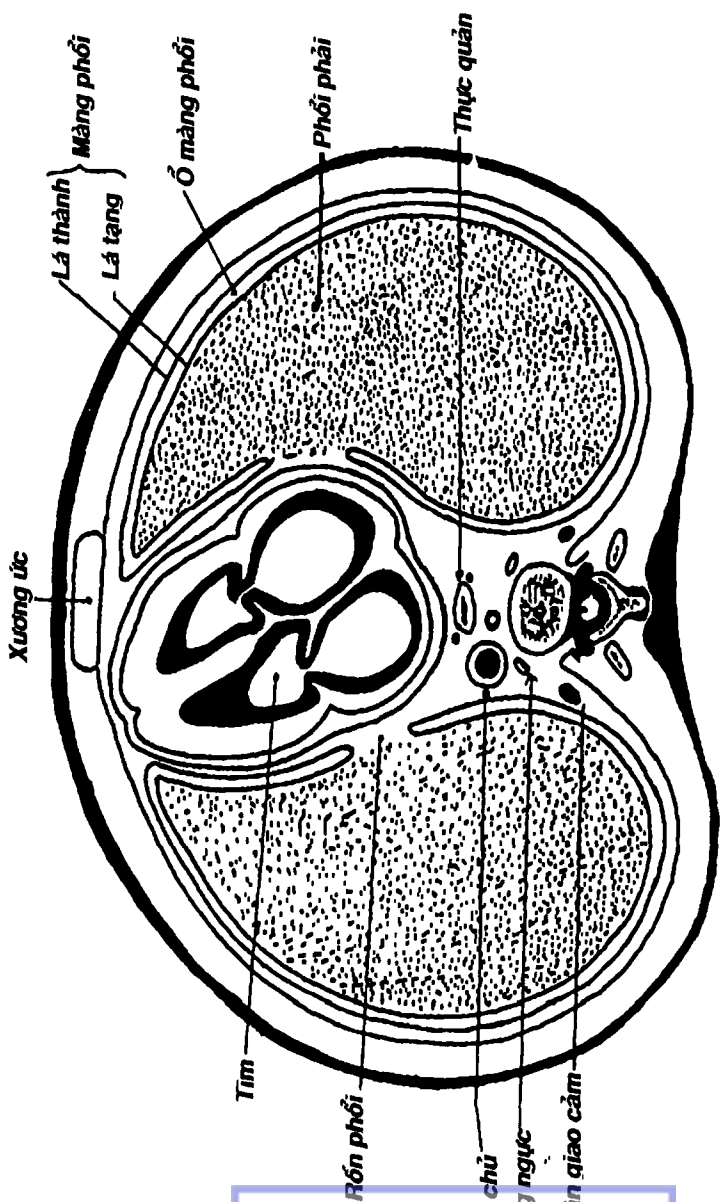
**2.2. Sự phân chia của động mạch phổi:** *thân động mạch phổi* xuất phát từ tâm thất phải chạy lên trên, ra sau đến bờ sau cung động mạch chủ thì chia thành *động mạch phổi phải* và *trái*, cùng các phế quản qua rốn phổi, uốn quanh cây phế quản và phân chia gần giống cây phế quản. Động mạch phổi dẫn máu đen đến phổi để trao đổi khí nên nó là động mạch chức năng của phổi.

**2.3. Sự hình thành tĩnh mạch phổi:** các *lưới mao mạch quanh các phế nang* đổ vào các *tĩnh mạch quanh tiểu thùy* rồi tập trung lớn dần, cuối cùng hợp thành *tĩnh mạch phổi trên* (nhận máu từ thùy trên và giữa) và *tĩnh mạch phổi dưới* (nhận máu của thùy dưới mỗi phổi) đem máu giàu oxy đổ về tâm nhĩ trái.

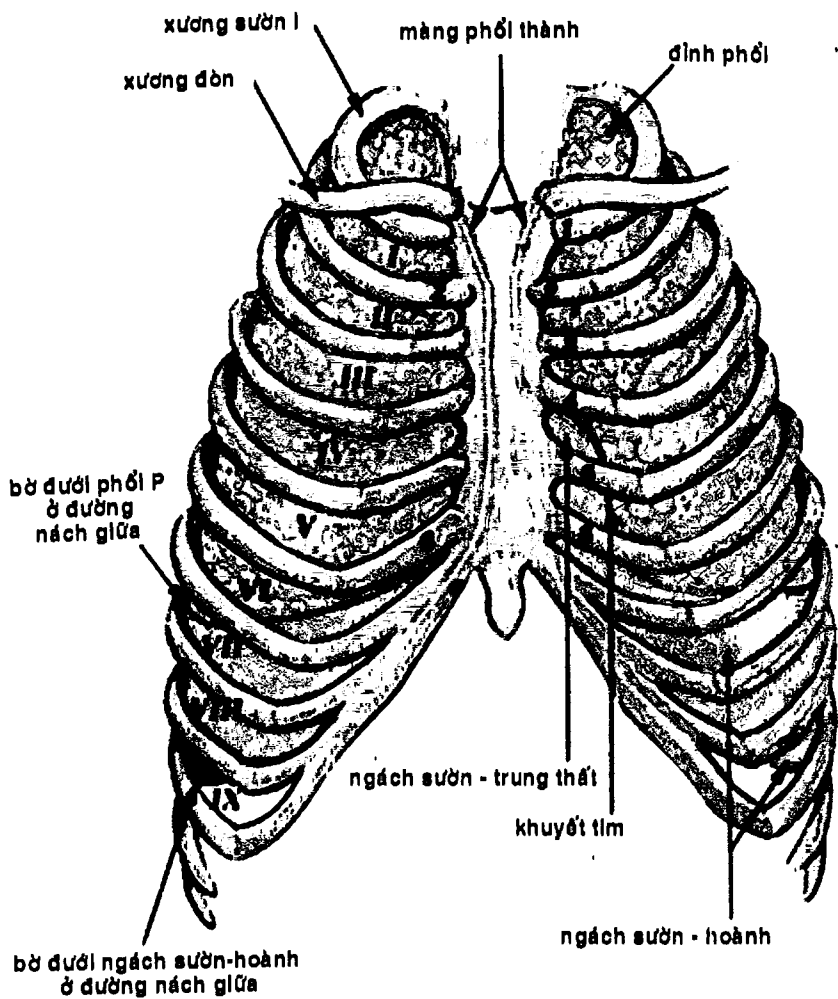
**2.4. Động - tĩnh mạch phế quản:** là hệ mạch dinh dưỡng của phổi. *Động mạch phế quản* tách ra từ động mạch chủ. *Tĩnh mạch phế quản* đổ về hệ tĩnh mạch đơn.

**2.5. Bạch huyết phổi:** các mạch bạch huyết từ nhu mô phổi đến các *hạch bạch huyết phổi* thường nằm ở chỗ chia của các phế quản rồi tạo thành các mạch đi đổ tiếp vào *hạch phế quản-phổi* ở rốn phổi và cuối cùng đổ vào *hạch khí-phế quản* ở chỗ chia đôi của khí quản.





Hình 9.14: Thiết đồ ngang ngực qua đốt T.6 cho thấy cấu tạo của màng phổi.



Hình 9.14B : Hình chiếu của phổi và màng phổi lên lồng ngực

**3. MÀNG PHỔI:** (Hình 9.14, 9.14B) phổi được bọc trong một cấu trúc gọi là màng phổi gồm hai lá giới hạn ổ màng phổi.

**3.1. Lá tạng:** áp sát bề mặt của phổi, lách vào các khe gian thùy đến tận rốn phổi. Lá thành và lá tạng liên tục nhau ở rốn phổi theo hình vạt mà cán hướng xuống dưới tạo thành *dây chằng phổi*.

**3.2. Lá thành:** bọc ngoài lá tạng và dính vào lồng ngực, cơ hoành và các cơ quan lân cận gồm các phần đỉnh màng phổi, màng phổi sườn, màng phổi hoành và màng phổi trung thất.

**3.3. Ổ màng phổi và các ngách màng phổi:** (Hình 9.14, 9.14B) Giữa hai lá màng phổi là *ổ màng phổi*. Đây là một khoang ảo nên lá tạng áp sát và trượt lên lá thành. Hai ổ màng phổi không thông nhau. Ổ màng phổi cổ hai ngách quan trọng là *ngách sườn-hoành* và *ngách sườn-trung thất*.

- *Ngách sườn-hoành* được giới hạn bởi phần sườn và phần hoành của lá thành, là nơi thấp nhất nên thường là nơi đọng dịch của ổ màng phổi, đối chiếu lên thành ngực ở mức thấp hơn bờ dưới phổi khoảng hai khoảng gian sườn: ngang mức xương sườn VIII đường trung đòn, xương sườn X ở đường nách giữa và xương sườn XII ở gần cột sống.

- *Ngách sườn-trung thất* do màng phổi sườn gấp màng phổi trung thất. Ngách này đối chiếu lên thành ngực ứng với bờ trước phổi, trừ phần dưới bên trái thì gần đường giữa hơn khuyết tim.

## CÂU HỎI TRẮC NGHIỆM

1/ Thành phần nào sau đây **KHÔNG** góp phần tạo nên khung của mũi:

- sụn cánh mũi lớn.
- xương mũi.
- mỏm trán xương hàm trên.



- d) phần mũi xương trán.
- e) cánh lớn xương bướm.

2/ Cấu trúc nào sau đây tham gia tạo thành vách mũi:

- a) xương lá mía.
- b) mảnh thẳng xương sàng.
- c) trụ trong sụn cánh mũi lớn.
- d) a và b.
- e) a, b và c.

3/ Cấu trúc nào sau đây KHÔNG có lỗ đổ ở ngách mũi giữa:

- a) ống lệ mũi.
- b) xoang hàm trên.
- c) xoang trán.
- d) xoang sàng trước.
- e) xoang sàng giữa.

4/ Cấu trúc nào sau đây góp phần tạo nên trần hố mũi:

- a) mảnh ngang xương sàng.
- b) xương bướm.
- c) xương lệ.
- d) a và b.
- e) a, b và c.

5/ Niêm mạc khứu là vùng:

- a) trên xoắn mũi trên.
- b) giữa xoắn mũi trên và xoắn mũi giữa.
- c) giữa xoắn mũi giữa và xoắn mũi dưới.
- d) dưới xoắn mũi dưới.
- e) sau các xoắn mũi giữa và dưới.

6/ Xoang nào sau đây KHÔNG phải là xoang cạnh mũi:

- a) xoang bướm.
- b) xoang trán.

- c) xoang sàng.
- d) xoang chũm.
- e) xoang hàm trên.

7/ Các xoang cạnh mũi có chức năng:

- a) cộng hưởng âm thanh.
- b) làm nhẹ khối xương sọ.
- c) làm sạch không khí đi qua mũi.
- d) a và b.
- e) a, b và c.

8/ Cơ nào sau đây tạo nên lớp cơ dọc của hầu:

- a) các cơ khít hầu trên, giữa và dưới.
- b) cơ trâm hầu.
- c) cơ vòm hầu.
- d) a và b.
- e) b và c.

Hai câu tiếp theo là câu nhân quả, chọn:

- a) Nếu A đúng, B đúng và có liên quan nhân quả.
- b) Nếu A đúng, B đúng nhưng không liên quan nhân quả.
- c) Nếu A đúng, B sai.
- d) Nếu A sai, B đúng.
- e) Nếu A sai, B sai.

9/

A. Các cơ hầu chủ yếu nằm ở thành bên và sau hầu. Vì:

B. Thành trước của hầu thông với ổ mũi, ổ miệng và thanh quản.

10/

A. Hạnh nhân hầu nằm ở thành bên của phần mũi của hầu. Nên:

B. Khi hạnh nhân hầu bị phì đại có thể gây nghẹt mũi.



- 11/ Lỗ hấu vòl tai đổ vào:
- thành sau của ty hấu.
  - thành bên của ty hấu.
  - thành bên của khẩu hấu.
  - thành sau của khẩu hấu.
  - thành bên của thanh hấu.
- 12/ Thành phần nào sau đây góp phần tạo nên eo họng:
- cung khẩu cái hấu.
  - cung khẩu cái lưỡi.
  - khẩu cái cứng.
  - thần lưỡi.
  - nếp lưỡi - nắp thanh môn.
- 13/ Ngách hình lê đợc giới hạn bên trong bởi:
- nếp phễu - nắp thanh môn.
  - sụn phễu, sụn nhĩn.
  - màng giáp - móng.
  - a và b.
  - a, b và c.
- 14/ Cơ nào sau đây không che phủ một phần mảnh sụn giáp:
- cơ vai - móng.
  - cơ ức - móng.
  - cơ ức - giáp.
  - cơ giáp - móng.
  - cơ ức đòn chũm.
- 15/ Sụn nào sau đây thuộc các sụn thanh quản:
- sụn sừng.
  - sụn phễu.
  - sụn thóc.
  - a và b.
  - a, b và c.

16/ Nhóm cơ nào sau đây **KHÔNG** phải là nhóm chức năng của cơ thanh quản:

- a) nhóm cơ làm hạ xương móng.
- b) nhóm cơ làm hẹp tiền đình thanh quản.
- c) nhóm cơ làm căng dây thanh âm.
- d) nhóm cơ khép khe thanh môn.
- e) nhóm cơ mở khe thanh môn.

17/ Cơ nào sau đây có tác dụng mở khe thanh môn:

- a) cơ nhẫn phễu sau.
- b) cơ nhẫn phễu bên.
- c) cơ phễu ngang.
- d) cơ phễu chéo.
- e) cơ nhẫn giáp.

18/ Tiền đình thanh quản:

- a) được giới hạn bởi mặt trước mảnh tứ giác.
- b) được giới hạn bởi nếp tiền đình và nếp thanh âm.
- c) được giới hạn bởi mặt trước của nón đàn hồi.
- d) được giới hạn bởi mặt trước mảnh sụn giáp.
- e) được giới hạn bởi mặt trước màng giáp móng.

19/ Câu nhân quả, chọn:

- a) Nếu A đúng, B đúng và có liên quan nhân quả.
- b) Nếu A đúng, B đúng nhưng không liên quan nhân quả.
- c) Nếu A đúng, B sai.
- d) Nếu A sai, B đúng.
- e) Nếu A sai, B sai.

A. Tiếng nói được tạo ra bởi thanh quản. Vì:

B. Dây thanh âm rung dưới tác động của luồng không khí từ phổi dưới tác động của các cơ hô hấp tạo nên âm thanh.

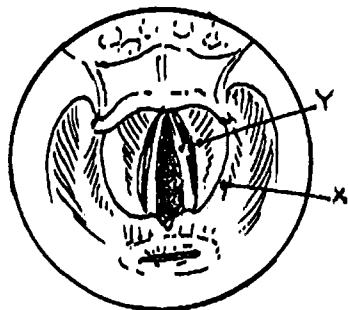




Dùng hình vẽ soi thanh quản để trả lời 2 câu hỏi tiếp theo đây:

20/ Chi tiết X trên hình là:

- a) thanh thất.
- b) khe thanh môn.
- c) nếp tiền đình.
- d) tiền đình thanh quản.
- e) nếp phễu nắp.



21/ Chi tiết Y trên hình vẽ là:

- a) nếp tiền đình.
- b) nếp thanh âm.
- c) ngách hình lê.
- d) ổ dưới thanh môn.
- e) khe thanh môn.

22/ Câu nhân quả, chọn:

- a) Nếu A đúng, B đúng và có liên quan nhân quả.
- b) Nếu A đúng, B đúng nhưng không liên quan nhân quả.
- c) Nếu A đúng, B sai.
- d) Nếu A sai, B đúng.
- e) Nếu A sai, B sai.

A. Vật thường rơi vào phế quản chính bên trái. Vì:

B. Phế quản chính bên trái lớn hơn, chếch hơn và ngắn hơn phế quản chính bên phải.

23/ Phía trước dưới rốn phổi trái là:

- a) ấn tim.
- b) hố tim.
- c) quai tĩnh mạch đơn.
- d) ấn cung động mạch chủ.
- e) rãnh động mạch dưới đòn trái.

**24/ Đơn vị cơ sở của phổi là:**

- a) phân thùy phổi.
- b) tiểu thùy phổi.
- c) ống phế nang.
- d) túi phế nang.
- e) phế nang.

**25/ Nói về màng phổi tạng, thông tin nào sau đây SAI:**

- a) dính chặt vào nhu mô phổi.
- b) lách vào các khe gian thùy phổi.
- c) liên tiếp với màng phổi thành ở rốn phổi.
- d) băng qua chữ không lách vào khe gian thùy.
- e) thường áp sát màng phổi thành.

**26/ Màng phổi thành gồm:**

- a) màng phổi sườn.
- b) màng phổi hoành.
- c) màng phổi trung thất.
- d) đỉnh màng phổi.
- e) a, b, c và d.

**27/ Câu nhân quả, chọn:**

- a) Nếu A đúng, B đúng và có liên quan nhân quả.
- b) Nếu A đúng, B đúng nhưng không liên quan nhân quả.
- c) Nếu A đúng, B sai.
- d) Nếu A sai, B đúng.
- e) Nếu A sai, B sai.

A. Người ta thường chọc dò màng phổi ở khoảng gian sườn VIII đường nách giữa. Vì:

B. Khoang gian sườn VIII đường nách giữa nằm dưới bờ dưới phổi và ứng với góc sườn hoành màng phổi.



## ĐÁP ÁN CÂU HỎI TRẮC NGHIỆM

1/ e	2/ e	3/ a	4/ d
6/ d	7/ d	8/ e	9/ a
11/ b	12/ b	13/ d	14/ e
16/ a	17/ a	18/ a	19/ d
21/ b	22/ e	23/ b	24/ b
26/ e	27/ a		

# CHƯƠNG X HỆ NỘI TIẾT

BS. Phạm Đăng Diệu

## MỤC TIÊU LÝ THUYẾT

- 1) Kể tên các cơ quan thuộc hệ nội tiết.
- 2) Nêu những đặc điểm chung của các tuyến nội tiết.
- 3) Mô tả vị trí, chức năng, hình thể ngoài, mạch máu và cấu tạo của tuyến yên.
- 4) Mô tả vị trí, chức năng, hình thể ngoài và liên quan của tuyến giáp.
- 5) Mô tả vị trí, hình thể ngoài, cấu tạo và chức năng của tuyến thượng thận.

## MỤC TIÊU THỰC TẬP

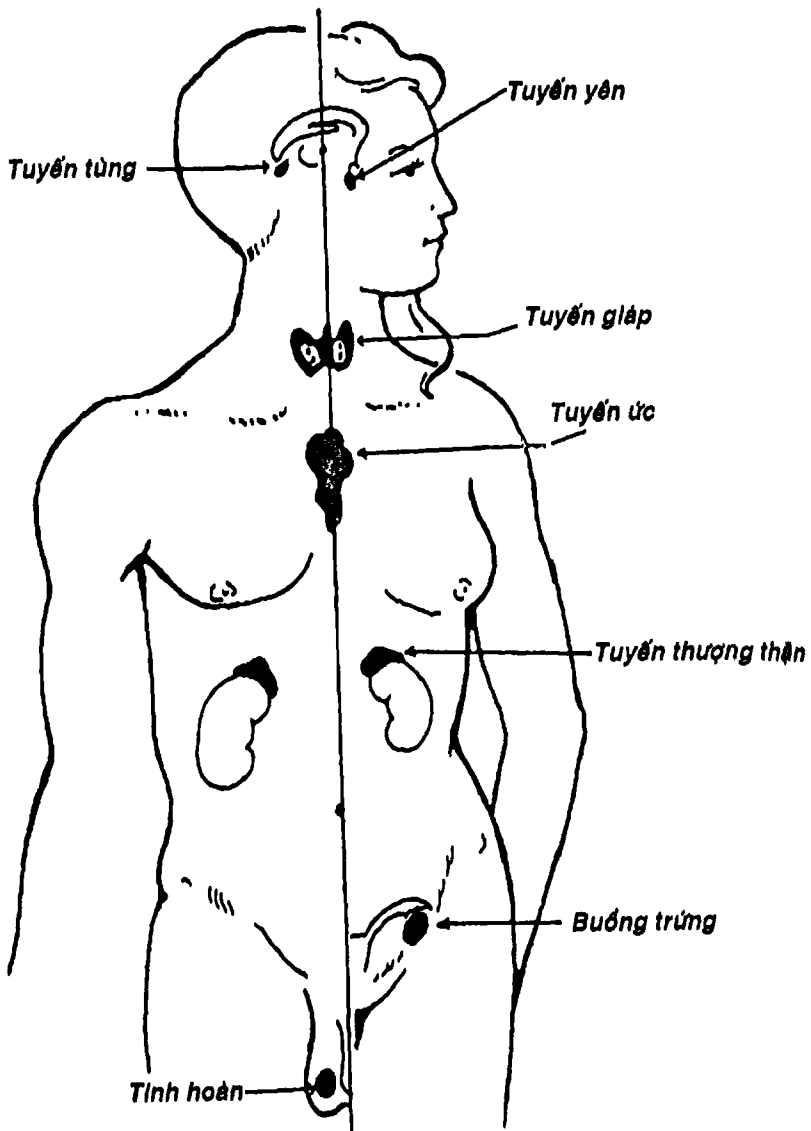
- 1) Chỉ được vị trí của tuyến yên trên sọ thật (hố yên).
- 2) Xác định được vị trí, các phần của tuyến giáp trên người sống, xác, mô hình và tranh vẽ.
- 3) Chỉ được vị trí của tuyến thượng thận trên mô hình, tranh vẽ.

## ĐẠI CƯƠNG

Hệ nội tiết bao gồm các tuyến nội tiết sản xuất và giải phóng các nội tiết tố (hormon) để tham gia cùng hệ thần kinh trong việc điều hòa và phối hợp hoạt động của các cơ quan, bộ phận, cũng như sự chuyển hóa các chất trong cơ thể.

Hệ nội tiết gồm nhiều tuyến tương đối nhỏ, nằm rải rác trong cơ thể, ít liên quan về mặt hình thái nhưng lại liên hệ nhau một cách chặt chẽ về mặt chức năng.





Hình 10.1: Sơ đồ vị trí các tuyến nội tiết ở người.



**THƯ VIỆN  
HUBT**

TÀI LIỆU PHỤC VỤ THAM KHẢO NỘI BỘ

Các tuyến nội tiết có 3 đặc điểm chung sau:

- Không có ống tiết, nên các chất tiết đổ trực tiếp vào máu.
- Có hệ thống mạch máu cấp huyết phong phú.
- Các nội tiết tố do chúng tiết ra tuy có số lượng nhỏ nhưng có tác dụng lớn trong việc điều hòa sự chuyển hóa, phát triển và sinh sản của cơ thể.

Có nhiều loại tuyến nội tiết: *tuyến nội tiết đơn thuần* (tuyến yên, tuyến giáp, tuyến cận giáp, tuyến thượng thận), *tuyến hỗn hợp* vừa làm chức năng nội tiết vừa có chức năng ngoại tiết (như tụy, gan, thận, tinh hoàn, buồng trứng .v.v...).

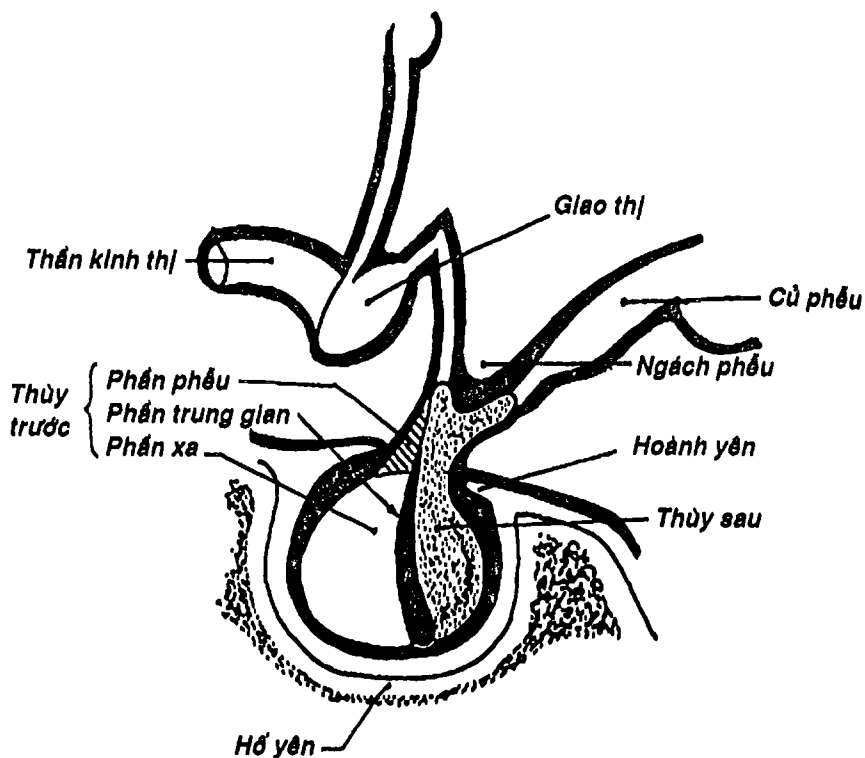
Hệ thần kinh trung ương kiểm soát trực tiếp hay gián tiếp hệ nội tiết và ngược lại cũng chịu sự tác động của các tuyến nội tiết. Đặc biệt, *vùng hạ đồi* là một phần của hệ thần kinh làm nhiệm vụ chuyển dạng thần kinh - nội tiết nghĩa là nhận những xung động thần kinh và tiết ra những *yếu tố giải phóng* và *ức chế* để đến tác động tuyến yên làm tuyến này tăng tiết hay giảm tiết các *kích thích tố hướng tuyến đích* (ví dụ: TSH cho tuyến giáp, ACTH tác động lên vỏ thượng thận, các hormon hướng sinh dục như FSH, LH tác động lên buồng trứng, tinh hoàn ...) để điều chỉnh hoạt động của các tuyến này. Đây là cách *kích thích tuyến nội tiết bằng hormone*. Hệ thần kinh cũng có thể tác động trực tiếp lên tuyến nội tiết như trường hợp tủy tuyến thượng thận nhận trực tiếp các xung động thần kinh qua hệ giao cảm. Đây là cách *kích thích tuyến nội tiết bằng thần kinh*. Ngoài ra có cách *kích thích bằng thể dịch* (ví dụ khi mao mạch có nồng độ  $Ca^{++}$  thấp, sẽ kích thích tuyến cận giáp tiết PTH). Tuyến yên (được xem là tuyến chủ) và các tuyến nội tiết khác cũng có một cơ chế điều hòa gọi là *hồi dưỡng (feedback)*, nghĩa là khi nồng độ hormon cao sẽ tác động ngược trở lại lên tuyến hay tuyến chủ để ức chế hoạt động của tuyến.



THƯ VIỆN  
HUBT

TÀI LIỆU PHỤC VỤ THAM KHẢO NỘI BỘ

Hệ thống các tuyến nội tiết (Hình 10.1) gồm: tuyến tùng, tuyến yên, tuyến giáp, cận giáp, tuyến thượng thận, buồng trứng, tinh hoàn và các cơ quan cũng có chức năng nội tiết như gan, thận, tụy, hệ thần kinh, tim và ống tiêu hóa.



Hình 10.2: Sơ đồ cấu tạo tuyến yên.

## TUYẾN YÊN

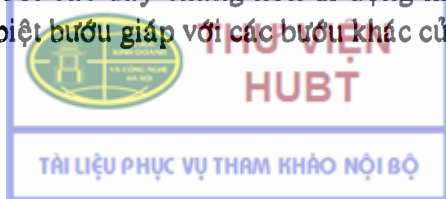
Tuyến yên (Hình 10.2) nằm trong *hố yên* của thân xương bướm, trong một hố màng cứng được đẩy bởi *hoành yên*. Đây là một tuyến nhỏ, kích thước khoảng 1 - 1,2cm, được chia làm hai thùy dựa vào hình thể, nguồn gốc phôi thai và chức năng. *Thùy trước*, còn gọi là *tuyến yên hạch* chia làm 3 phần: *phần trước*, *phần trung gian* và *phần xa*, tiết nhiều chất để điều hòa các tuyến nội tiết khác như TSH (hướng tuyến yên), FSH và LH (hướng buồng trứng hay tinh hoàn), ACTH (hướng vỏ thượng thận), GH (kích thích tăng trưởng), PRL (kích thích tạo sữa) nên còn gọi là tuyến chủ. *Thùy sau* còn gọi là *tuyến yên thần kinh*, tiết ra ADH (hormon chống lợi niệu) và oxytocin.

Động mạch cung cấp cho tuyến yên là hai nhánh nhỏ xuất phát từ động mạch cảnh trong. Đặc biệt, phần xa của tuyến yên có một *hệ mạch cửa* gánh một đầu là mạng mao mạch của phần trước (thuộc gian não) và phần trước của tuyến yên và đầu kia là mạng mao mạch của phần xa.

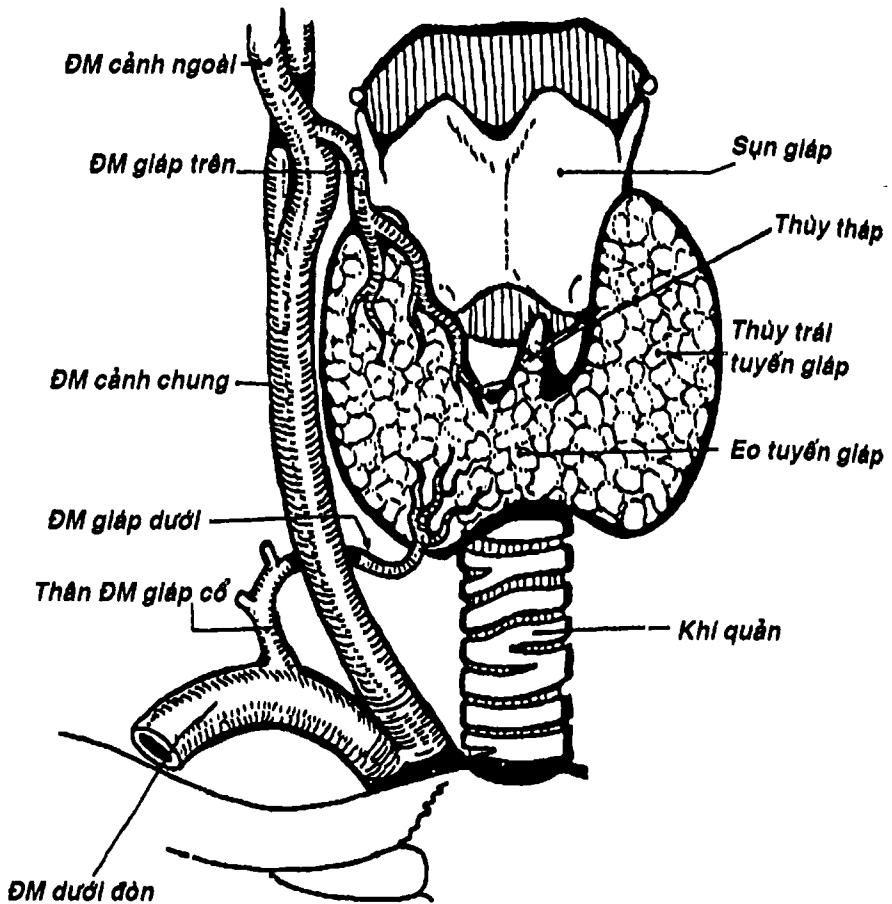
## TUYẾN GIÁP

Là tuyến nội tiết lớn nhất của cơ thể, có thể chất chắc màu xám hồng, nặng khoảng 40 - 42g, nằm ở phía trước bên cổ. Tuyến giáp có dạng hình chữ H gồm hai *thùy phải* và *trái* áp sát hai bên sụn giáp, sụn nhẫn và khí quản, nối với nhau bởi *eo tuyến giáp* bắt ngang các sụn khí quản từ thứ hai đến thứ tư. Từ eo có thể có một mẫu thò lên gọi là *thùy thấp* (Hình 10.3). Tuyến giáp liên quan chặt chẽ với bao cảnh, thần kinh quặt ngược và tuyến cận giáp.

Tuyến giáp được bao bọc bằng một bao xơ và được cố định vào thanh-khí quản bởi các dây chằng nên di động khi nuốt. Đặc điểm này giúp phân biệt bướu giáp với các bướu khác của vùng cổ



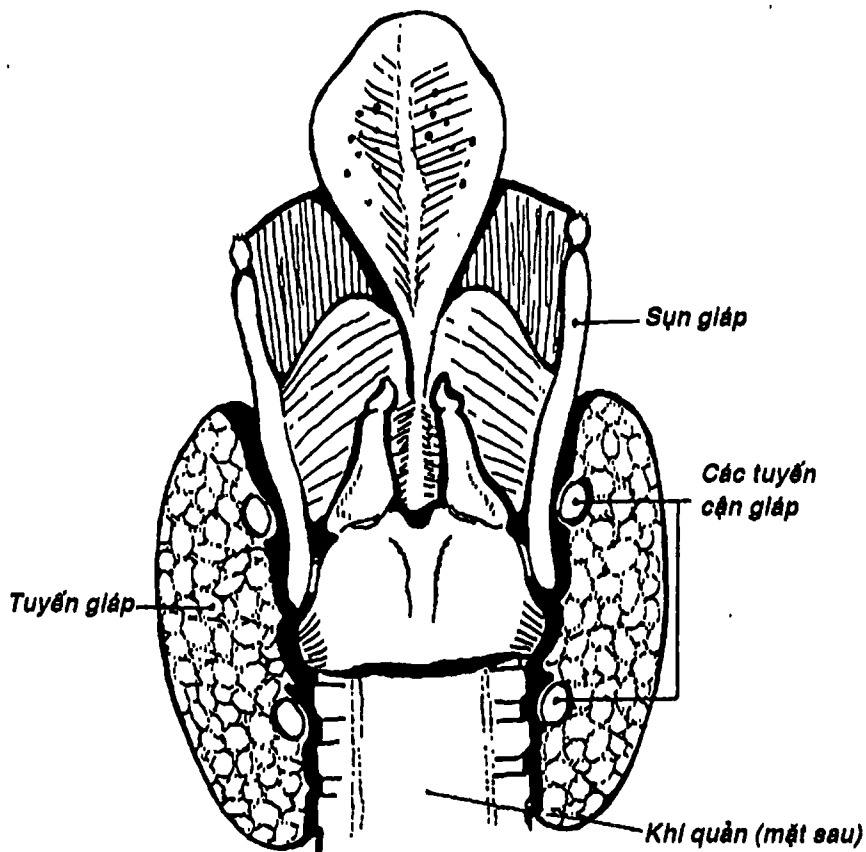




Hình 10.3: Tuyến giáp.

Nhu mô tuyến giáp gồm các túi vây quanh bởi các tế bào thượng mô tuyến thay đổi hình dạng tùy theo tình trạng chế tiết của nang. Bên trong có một chất keo màu vàng nhạt. Các túi được bao quanh bởi một mạng mao mạch phong phú. Tuyến giáp chế tiết và giải phóng *thyroxine (T4)* và *triiodothyronine (T3)* tác

động lên sự chuyển hóa năng lượng và phát triển của cơ thể. Tuyến giáp được cung cấp bởi *động mạch giáp trên* (của động mạch cảnh ngoài) và *động mạch giáp dưới* (nhánh của thân giáp cổ thuộc động mạch dưới đòn). Máu từ tuyến giáp được dẫn lưu bởi 3 tĩnh mạch giáp trên, giữa và dưới.



Hình 10.4: Các tuyến cận giáp

## TUYẾN CẬN GIÁP

Gồm hai cặp tuyến trên và dưới, nhỏ bằng hạt gạo nếp màu nâu vàng, nằm ngay mặt sau của tuyến giáp (Hình 10.4). *Hormon tuyến cận giáp (PTH)* đóng một vai trò quan trọng trong việc chuyển hóa canxi trong cơ thể. Chính vì vậy, khi phẫu thuật tuyến giáp, cần cẩn thận tránh không làm tổn thương các tuyến này.

## TUYẾN THƯỢNG THẬN

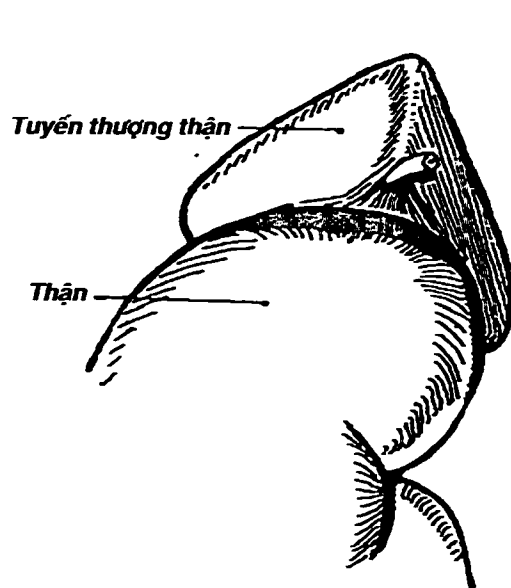
Gồm hai tuyến bên phải và trái. Tuyến thượng thận nằm trên cực trên và dọc phần trên bờ trong mỗi thận trong một khoang riêng thuộc ổ thận (Hình 10.5).

Hình thể ngoài của hai tuyến thượng thận có nhiều khác biệt: a) *tuyến thượng thận phải* hình khối tam giác có 3 mặt là mặt gan, mặt hoành và mặt thận, liên quan với các tạng tương ứng như tên gọi; b) *tuyến thượng thận trái* hình bán nguyệt cũng có 3 mặt là mặt trước, mặt sau và mặt thận. Liên quan của tuyến thượng thận trái chỉ khác bên phải ở mặt trước (liên quan với tụy và mặt sau dạ dày qua trung gian túi mạc nối thay vì liên quan với gan).

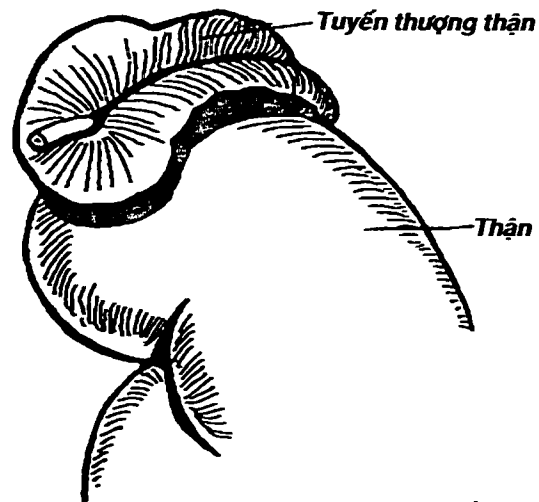
Kích thước trung bình mỗi tuyến thượng thận là 3 x 2 x 1cm và nặng khoảng 3 - 6gam.

Bổ dọc tuyến thượng thận ta phân biệt được hai vùng riêng biệt về nguồn gốc phôi thai, cấu trúc và chức năng: a) bên ngoài là *vỏ thượng thận*, có màu vàng được cấu tạo bởi 3 lớp: lớp cung, lớp bó và lớp lưới. Vỏ thượng thận tiết ra các loại nội tiết tố steroid như các *mineralocorticoid* tham gia điều chỉnh sự cân bằng điện giải, nước trong máu, các *glucocorticoid* ảnh hưởng lên sự chuyển hóa phần lớn các tế bào cơ thể và giúp chống lại các yếu tố gây stress và các *gonadocorticoid* là các kích thích tố sinh





**Tuyến thượng thận phải**



**Tuyến thượng thận trái**

Hình 10.5: Tuyến thượng thận



dục nam và nữ nhất là trong thời kỳ tiền dậy thì; b) *tủy thượng thận* nằm bên trong, có màu đỏ nâu được các tế bào ưa chrom sắp xếp thành lưới quanh các mao mạch và xoang chứa đầy máu, tiết *epinephrine* và *norepinephrine* đóng vai trò quan trọng trong sự đáp ứng của cơ thể với các tình trạng nguy cấp tức thời như choáng.

## NHỮNG TUYẾN NỘI TIẾT KHÁC

Nhiều cơ quan khác trong cơ thể cũng có chức năng nội tiết với chức năng đa dạng .

### 1. TUYẾN TÙNG

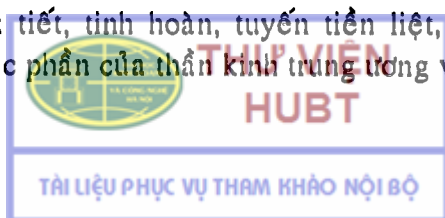
Là một cấu trúc hình nón thuộc vùng trên đồi, kích thước khoảng 5 - 8mm, nằm ngay trên các lõi não trên, sau dậy thì thường tích tụ muối canxi nên cản quang trên X quang. Chức năng của nó còn được tranh cãi, nhưng hormon chính của nó là *melatonin*, dường như đóng vai trò quan trọng trong việc ức chế phát triển chủng tính kỳ hai trước tuổi dậy thì và điều hòa đồng hồ sinh học.

### 2. TUYẾN ƯC

Nằm sau xương ức ở trung thất trên và trung thất trước, rất phát triển ở trẻ em, nhưng thoái hóa ở người lớn. Chức phận của nó còn chưa hoàn toàn rõ ràng. Chất tiết chủ yếu của nó là *thymopoietin* và *thymosin*, dường như cần thiết cho sự phát triển bình thường của đáp ứng miễn dịch.

### 3. MỘT SỐ CƠ QUAN CÓ TÍNH NỘI TIẾT HAY TUYẾN HỖN HỢP

Tụy nội tiết, tinh hoàn, tuyến tiền liệt, buồng trứng, thận, gan, ruột, các phần của thần kinh trung ương và ngay cả tim cũng



tiết ra các nội tiết tố hay một số chất có vai trò như các nội tiết tố (xem thêm các phần tương ứng).

## CÂU HỎI TRẮC NGHIỆM

1/ Cơ quan nào sau đây **KHÔNG** có chức năng nội tiết:

- a) gan.
- b) ruột.
- c) tinh hoàn.
- d) buồng trứng.
- e) bàng quang.

2/ Đặc điểm nào sau đây là *cơ bản nhất* giúp phân biệt tuyến nội tiết với tuyến ngoại tiết:

- a) không có ống tiết, chất tiết đổ trực tiếp vào máu.
- b) có hệ thống mạch máu phong phú.
- c) tiết ra các chất tiết với số lượng nhỏ.
- d) nằm rải rác trong cơ thể.
- e) được kiểm soát trực tiếp hoặc gián tiếp bởi hệ thần kinh.

3/ Thành phần nào sau đây thuộc tuyến yên:

- a) củ phễu.
- b) gác phễu.
- c) phần phễu.
- d) a và b.
- e) a và c.

4/ Mạch máu cung cấp cho tuyến yên có một tính chất đặc biệt là:

- a) các động mạch của tuyến yên rất phong phú.
- b) các động mạch của tuyến yên xuất phát từ động mạch cảnh trong.
- c) phần xa của tuyến yên được cung cấp bởi một hệ thống mạch cửa.
- d) tĩnh mạch của tuyến yên đổ về các xoang màng cứng.



e) một đặc điểm khác.

5/ Eo tuyến giáp thường bắt ngang trước:

a) sụn giáp.

b) sụn nhẫn.

c) vòng sụn khí quản thứ nhất.

d) vòng sụn khí quản thứ hai đến bốn.

e) vòng sụn khí quản thứ sáu.

Hai câu tiếp theo đây là câu nhân quả, chọn:

a) Nếu A đúng, B đúng và có liên quan nhân quả.

b) Nếu A đúng, B đúng nhưng không liên quan nhân quả.

c) Nếu A đúng, B sai.

d) Nếu A sai, B đúng.

e) Nếu A sai, B sai.

6/

A. Để phân biệt bướu giáp với các bướu khác ở vùng cổ, người ta thường cho bệnh nhân nuốt. Vì:

B. Tuyến giáp được cố định vào thực quản bởi các dây chằng nên di động khi nuốt.

7/

A. Sau khi cắt bỏ thùy tuyến giáp, bệnh nhân có thể bị nói khàn tiếng. Vì:

B. Thùy bên tuyến giáp có liên quan với thần kinh quặt ngược thanh quản nên thần kinh này có thể bị tổn thương khi phẫu thuật.

8/ Vỏ thượng thận được tạo bởi:

a) lớp cung, lớp lưới.

b) lớp cung, lớp bó, lớp lưới.

c) lớp bó, lớp lưới.

d) các tế bào ưa chrom.

e) b và d.



THƯ VIỆN  
HUBT

TÀI LIỆU PHỤC VỤ THAM KHẢO NỘI BỘ

9/ Vỏ thượng thận và tủy thượng thận khác nhau về:

- a) nguồn gốc phôi thai.
- b) cấu trúc.
- c) chức năng.
- d) a và b.
- e) a, b và c.

## ĐÁP ÁN CÂU HỎI TRẮC NGHIỆM

1/ e                      2/ a                      3/ c                      4/ c                      5/ d

6/ c                      7/ a                      8/ b                      9/ e





# CHƯƠNG XI

## HỆ TIẾT NIỆU

BS. Phạm Đăng Diệu

### MỤC TIÊU LÝ THUYẾT

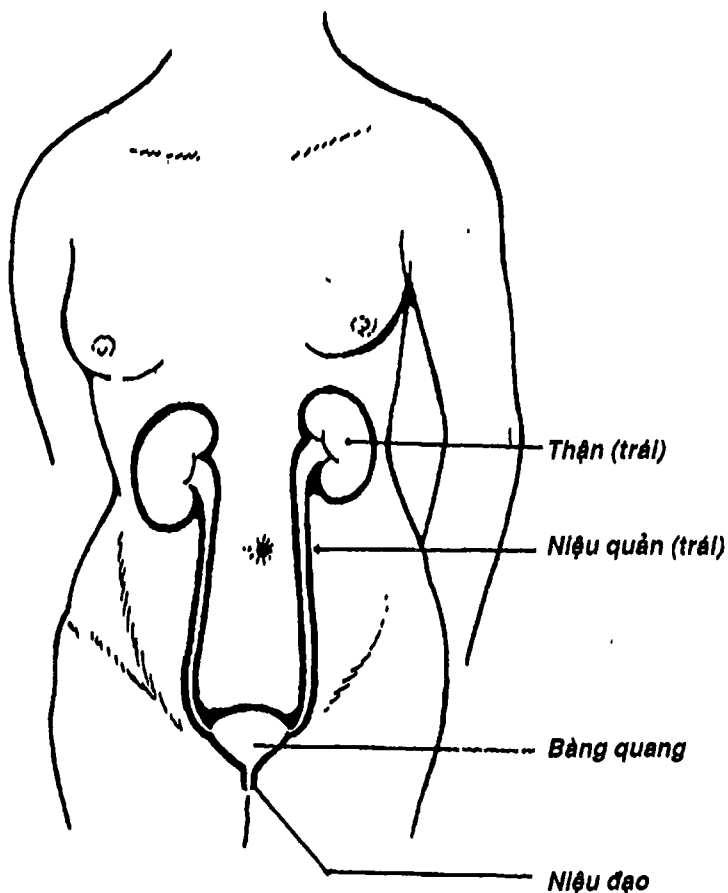
- 1) Nêu tên và chức năng các cơ quan thuộc hệ tiết niệu.
- 2) Mô tả vị trí và liên quan của thận.
- 3) Mô tả sự đối chiếu của thận so với khung xương của thận.
- 4) Mô tả hình thể ngoài và hình thể trong (đại thể) của thận.
- 5) Mô tả cấu trúc vi thể của thận.
- 6) Mô tả nguyên ủy và sự phân nhánh của động mạch thận và liên hệ với sự phân thùy thận.
- 7) Mô tả đường đi và liên quan của các đoạn niệu quản.
- 8) Mô tả hình thể ngoài và liên quan của bàng quang lúc rỗng và lúc căng.
- 9) Mô tả hình thể niệu đạo nam và nữ.
- 10) Nêu đúng các cách phân chia niệu đạo nam.

### MỤC TIÊU THỰC TẬP

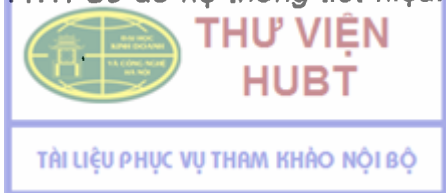- 1) Chỉ được trên mô hình, tiêu bản, tranh vẽ vị trí và các chi tiết hình thể ngoài của thận.
- 2) Phân biệt được trên tiêu bản, mô hình và tranh vẽ thận bên nào dựa vào đặc điểm của các thành phần của cuống thận.
- 3) Xác định được các thành phần của cuống thận trên tiêu bản, mô hình và tranh vẽ.
- 4) Chỉ được trên các phương tiện thực tập các đoạn của niệu quản cũng như các liên quan chính của niệu quản.



- 5) Xác định được vị trí và các cấu trúc của bàng quang trên mô hình và các phương tiện thực tập khác.
- 6) Phân biệt được các đoạn theo các cách phân đoạn niệu đạo nam trên mô hình, tranh vẽ.



Hình 11.1: Sơ đồ hệ thống tiết niệu.



# ĐẠI CƯƠNG

Hệ tiết niệu bao gồm hai thận, hai niệu quản, bàng quang và niệu đạo (Hình 10.1). Nó liên quan khá chặt chẽ với hệ sinh dục. Xét về mặt chức năng, thận là cơ quan sản xuất ra nước tiểu để bài xuất các chất thải của chuyển hóa, đào thải chất độc, giữ vững sự hằng định của nội môi (điều hòa khối lượng nước, nồng độ các chất, thăng bằng kiềm-toan ...). Ngoài ra, thận còn có chức năng nội tiết là tiết ra renine (điều hòa huyết áp) và erythropoietine (tạo hồng cầu). Niệu quản, bàng quang và niệu đạo chỉ đóng vai trò dẫn, tích trữ và bài xuất nước tiểu ra ngoài.

## THẬN

Thận là cơ quan đôi, gồm thận phải và thận trái.

### 1. HÌNH THỂ NGOÀI và KÍCH THƯỚC

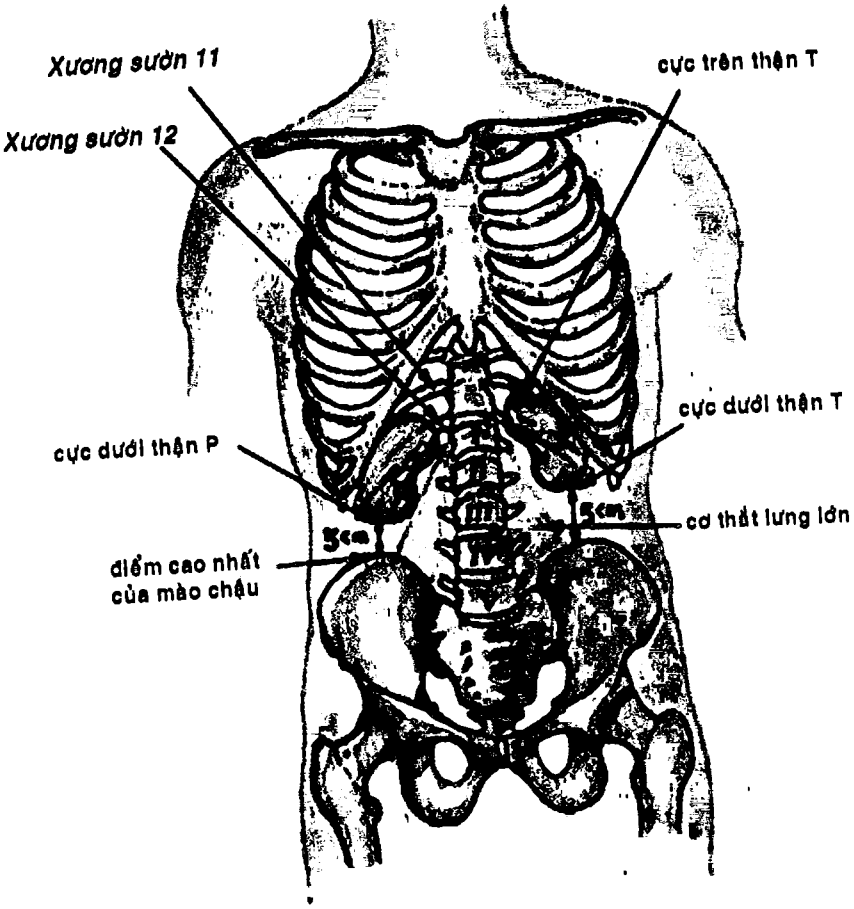
Thận có hình hạt đậu, gồm hai mặt (*mặt trước lồi, mặt sau phẳng*), hai bờ (*bờ ngoài lồi, bờ trong lõm hai đầu và lõm ở giữa* nơi có *rốn thận*) và hai cực (*trên và dưới*). Thận được bọc trong một bao xơ gọi là *bao xơ thận*.

Thận có màu đỏ nâu, thể chất chắc, bề mặt trơn láng. Ở thai nhi, thận thường có nhiều mủi.

Thận có kích thước trung bình 12 cm (cao) x 6 cm (ngang) x 3 cm (dày), nặng khoảng 150 gr.

### 2. VỊ TRÍ

Thận nằm sau phúc mạc, trong ổ thận. Ổ thận gồm bên ngoài là *mạc thận* (gồm hai lá trước và sau, ở trên hờ vào tổ chức ngoài phúc mạc dưới cơ hoành, ở dưới nhập lại hờ vào mạc chậu, và có một ngăn riêng cho tuyến thượng thận), bên trong là một



Hình 11.2 : Hình chiếu của thận lên khung xương



**THƯ VIỆN  
HUBT**

**TÀI LIỆU PHỤC VỤ THAM KHẢO NỘI BỘ**

tổ chức mỡ gọi là *bao mỡ quanh thận* bọc lấy thận. Thận có trục lớn nghiêng từ trên xuống dưới, ra ngoài và thận hơi xoay quanh trục này nên mặt trước thận hướng ra trước và hơi ra ngoài. Thận phải thường thấp hơn thận trái khoảng 2 cm.

*Hình chiếu của thận* so với khung xương thân như sau: cực trên của hai thận khoảng ngang mức xương sườn thứ XI, cực dưới cách điểm cao nhất của mào chậu từ 3 – 5 cm. Như vậy, thận thường không được sờ thấy được khi thăm khám trừ khi thận lớn (Hình 11.2).

### 3. LIÊN QUAN

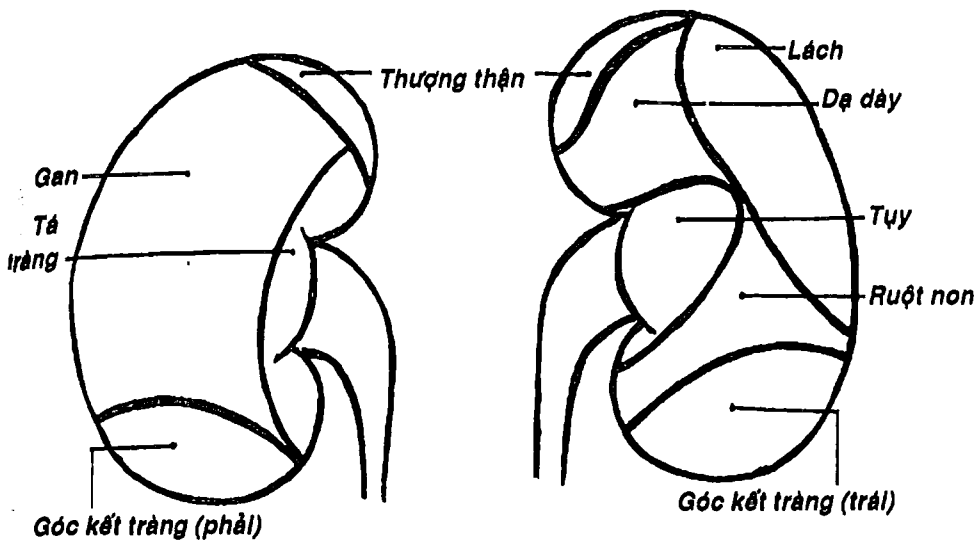
**Liên quan trước:** (Hình 11.3) cực trên và phần trên bờ trong thận liên quan với tuyến thượng thận. Thận phải có bờ trong liên quan với phần xuống tá tràng, phần lớn mặt trước liên quan với gan, góc kết tràng phải và ruột non. Thận trái có mặt trước liên quan với dạ dày, tụy, lách, góc kết tràng trái và ruột non.

**Liên quan sau:** (Hình 11.4) mặt sau là mặt phẫu thuật của thận. Xương sườn XII chia mặt sau thận thành 2 tầng: tầng ngực liên quan với cơ hoành, 2 xương sườn cuối và ngách sườn-hoành màng phổi, tầng thất lưng liên quan từ trong ra ngoài với cơ thất lưng, cơ vuông thất lưng và cơ ngang bụng.

### 4. HÌNH THỂ TRONG VÀ CẤU TẠO

**Đại thể:** Một thiết đồ cắt đứng ngang qua thận (Hình 11.5) cho thấy trong lòng mỗi thận có một khoang rỗng sâu khoảng 3 cm gọi là *xoang thận*. Xoang thận nằm gần bờ trong của thận và mở thông ra ngoài qua một khe hẹp gọi là *rốn thận* để cho các thành phần cuống thận đi qua. Xoang thận chứa các thành phần của *cuống thận* gồm hệ thống đài – bể thận, các mạch máu và thần kinh

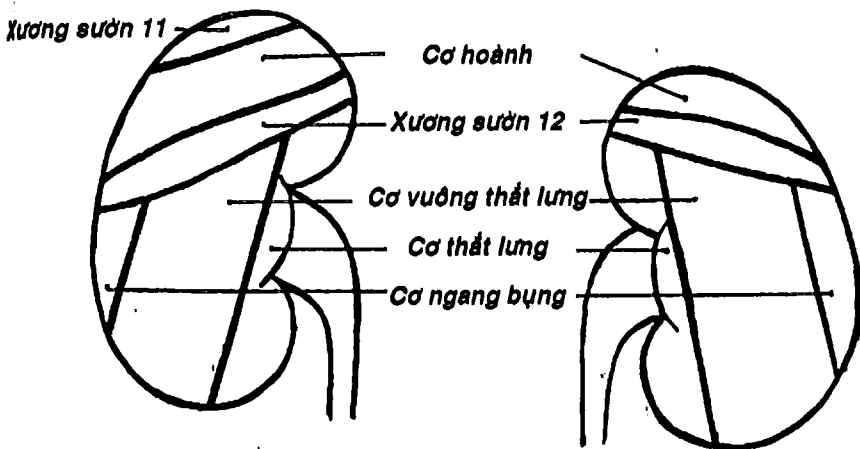




**A. Thận phải**

**B. Thận trái**

**Hình 11.3: Liên quan mặt trước thận.**



**A. Thận trái**

**B. Thận phải**

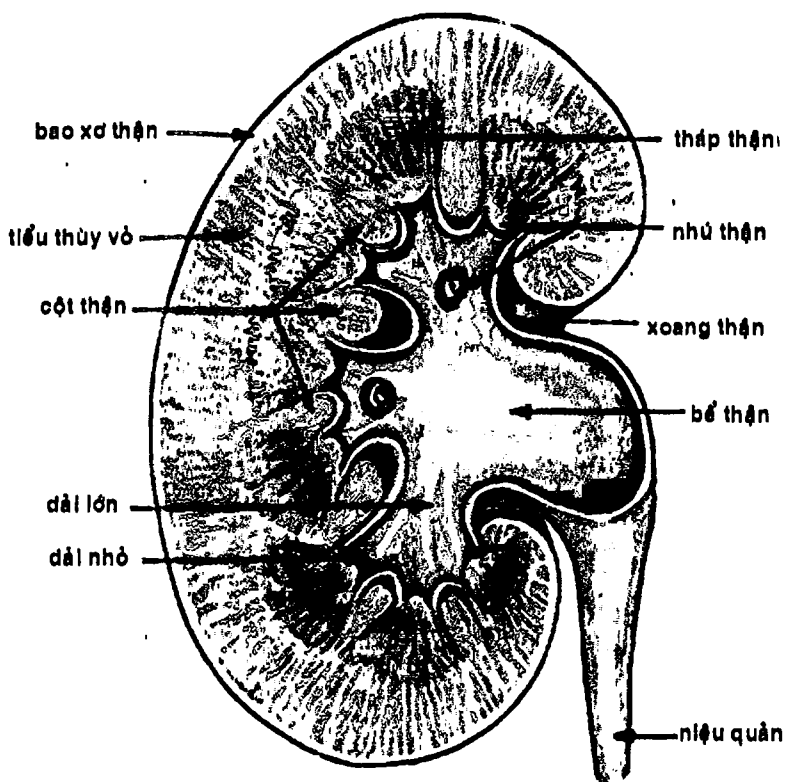
**Hình 11.4: Liên quan mặt sau thận.**

thận, phần còn lại được lấp đầy bởi tổ chức mỡ. Trên thành của xoang thận có các *nhú thận* (là đỉnh chung của nhiều tháp thận) lồi vào lòng xoang. Mỗi nhú thận được một *đài thận* nhỏ úp lên. Có khoảng 7 - 14 đài nhỏ hợp thành 2 - 3 *đài thận lớn* (đài trên, đài giữa [có hay không] và đài dưới). Các đài thận lớn lại hợp thành *bể thận*.

*Nhu mô thận* bao quanh xoang thận, được bọc sát bên ngoài bởi bao xơ thận. Nhìn bằng mắt thường, chúng ta có thể phân biệt được hai phần của nhu mô thận: a) *phần tủy thận* nằm bên trong, là tập hợp của nhiều cấu trúc hình nón gọi là các *tháp thận*, đỉnh của nhiều tháp thận hợp lại thành một *nhú thận* lồi vào xoang thận. b) *phần vỏ thận* là phần còn lại của nhu mô, bao gồm các *cột thận* (nằm giữa các tháp thận) và *tiểu thùy vỏ* (nằm giữa đáy các tháp thận với bề mặt của thận). Trên tiểu thùy vỏ còn có thể chia thành hai phần nhỏ là *phần tia* (là các khối hình nón nhỏ có đáy áp vào đáy tháp thận) và *phần lượn* (là phần còn lại của tiểu thùy vỏ mà khi nhìn bằng mắt thường thì có vẻ không đồng nhất).

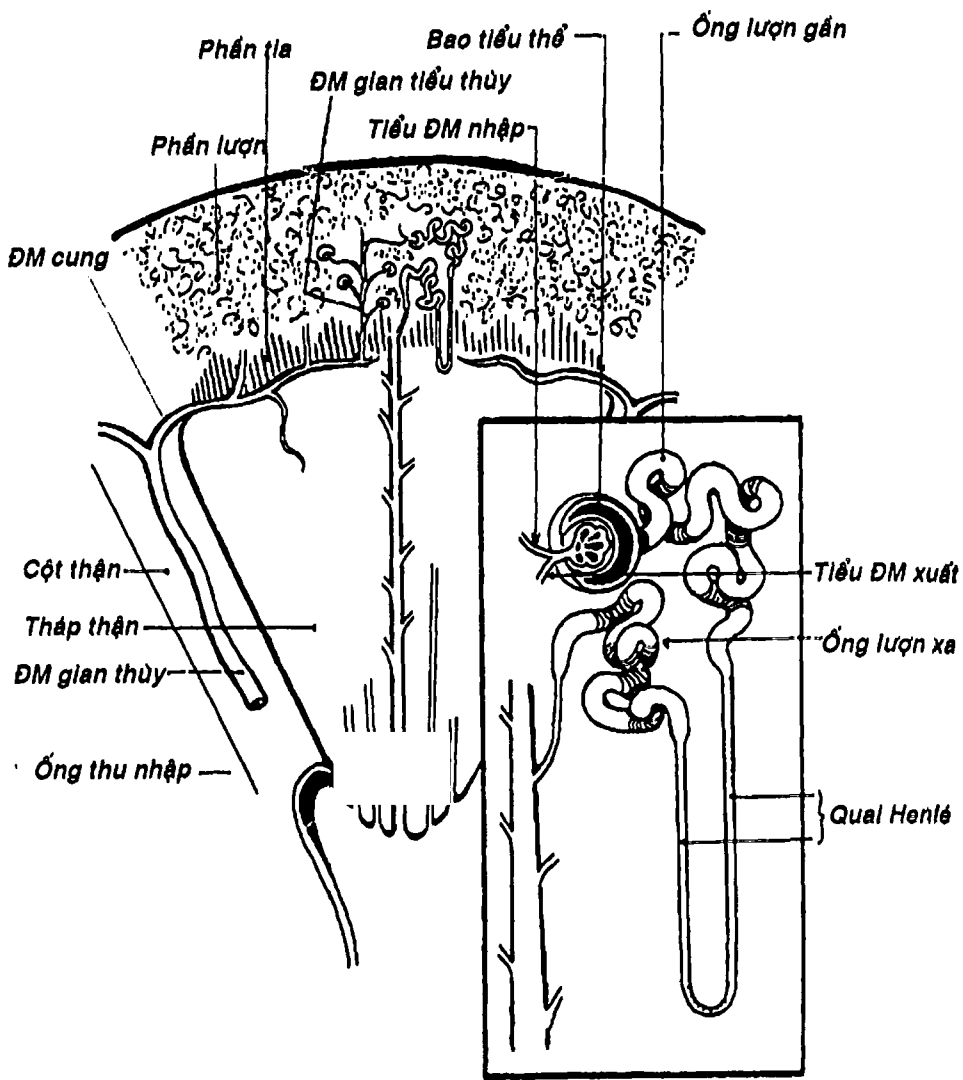
**Cấu tạo vi thể:** (Hình 11.6) Nhu mô mỗi thận được cấu tạo chủ yếu bởi khoảng 500.000 đơn vị chức năng gọi là *nephron*. Mỗi *nephron* có một *tiểu thể thận* nối vào với một hệ thống ống sinh niệu gồm *ống lượn gần*, *quai Henlé*, *ống lượn xa*. Các ống lượn xa của nhiều nephron cùng đổ chung vào một *ống góp* hay *ống thu thập* nằm trong tháp thận, các ống này mở ra thành các lỗ nhỏ ở đỉnh của các nhú thận để đổ nước tiểu vào các đài thận nhỏ. *Tiểu thể thận* gồm một *bao tiểu thể*, ôm bên trong nó một *cuộn mao mạch*. Các tiểu thể thận và các ống lượn gần, ống lượn xa là thành phần chủ yếu tạo nên phần lượn của vỏ thận. Các quai Hené và các ống thu thập tập hợp thành phần tia và các tháp thận.





Hình 11.5 : Hình thể trong của thận – Bể thận (đại thể)





Hình 11.6: Hình thể trong của thận (vi thể).


**THƯ VIỆN HUBT**  
 TÀI LIỆU PHỤC VỤ THAM KHẢO NỘI BỘ

## 5. MẠCH MÁU THẬN

**Động mạch thận:** vừa là động mạch dinh dưỡng, vừa là động mạch chức năng của thận. Hai *động mạch thận* xuất phát từ động mạch chủ bụng ở ngang mức đốt sống thắt lưng thứ nhất, chạy hướng ngang ra ngoài, hơi chếch xuống dưới. Khi gần đến rốn thận, động mạch thận thường chia làm 2 – 3 thân, rồi tiếp tục chia thành khoảng 5 nhánh trong xoang thận. Các nhánh này thường chạy băng qua mặt trước bể thận, còn ở mặt sau thì lại trèo phía trên bể thận. Chính vì vậy mà người ta thường mở bể thận lấy sỏi ở mặt sau. Các nhánh động mạch thận cung cấp máu cho từng phần thận riêng biệt và không thông nối trong nhu mô thận nên thận được phân thùy theo động mạch. Trong xoang thận, các nhánh động mạch thận lại chia thành nhiều nhánh *động mạch gian thùy* chạy trong các cột thận rồi chúng lại chia thành các *động mạch cung* nối với nhau. Khi chạy ôm lấy đáy các tháp thận, các động mạch cung cho các nhánh *động mạch gian tiểu thùy*. Từ động mạch gian tiểu thùy, nhiều *động mạch nhập* xuất phát, chạy vào các tiểu thể thận để tham gia tạo nên *cuộn mao mạch*, rồi trở thành *động mạch xuất* chui ra khỏi tiểu thể và chia thành mạng mao mạch một lần nữa bọc quanh các ống sinh niệu, rồi cuối cùng mới đổ vào tĩnh mạch. Như vậy ở thận có hệ thống động mạch cửa.

**Tĩnh mạch thận:** các *tiểu tĩnh mạch* sao nhận máu từ hệ thống mao mạch quanh các ống sinh niệu tập trung thành *tĩnh mạch gian tiểu thùy*, các tĩnh mạch này đến lượt nó hợp thành các *tĩnh mạch cung* rồi *tĩnh mạch gian thùy* và cuối cùng đổ vào *tĩnh mạch thận* để vào tĩnh mạch chủ dưới.



# NIỆU QUẢN

Niệu quản là ống dẫn nước tiểu từ bể thận xuống bàng quang.

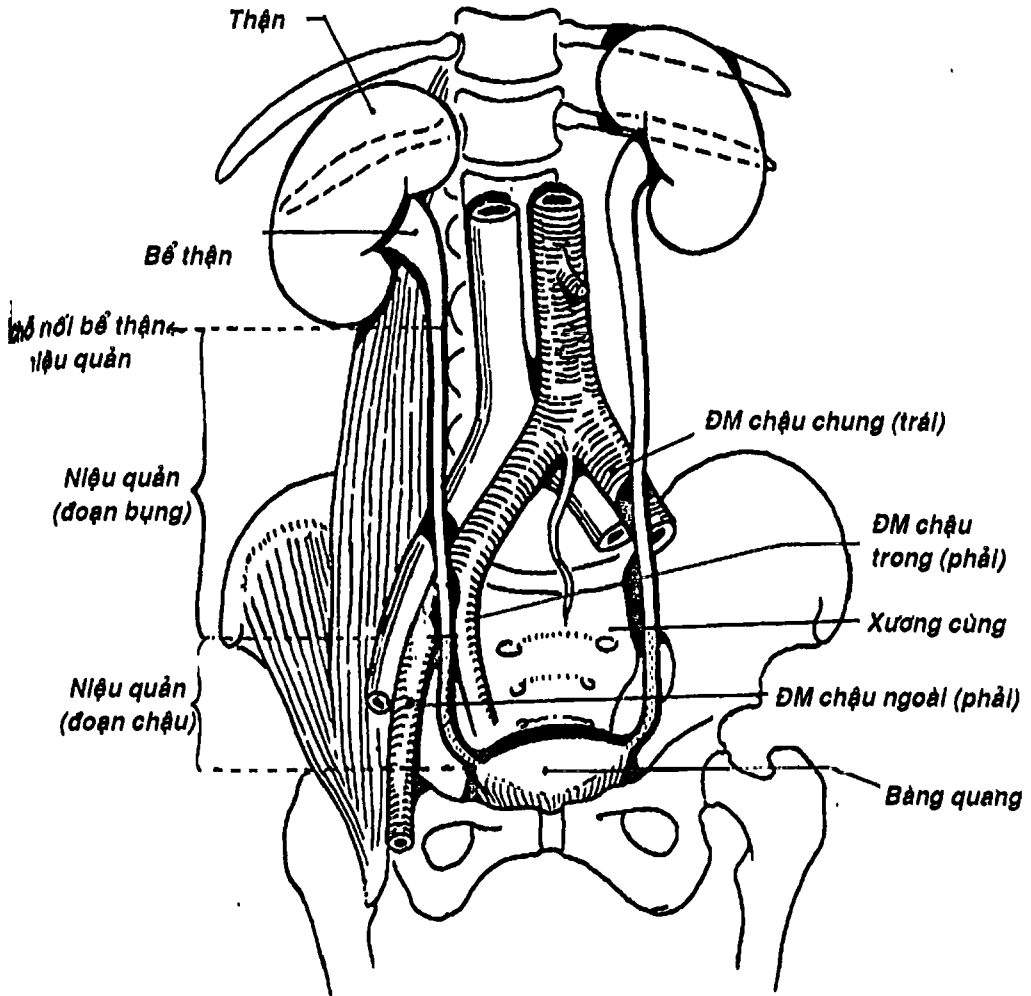
Niệu quản dài khoảng 25 cm, đường kính 5 mm, có 3 chỗ hẹp là khúc nối niệu quản – bể thận, chỗ bắt chéo với động mạch chậu và ở trong bể dày thành bàng quang.

Niệu quản thường được chia thành hai đoạn: *đoạn bụng* và *đoạn chậu hông*.

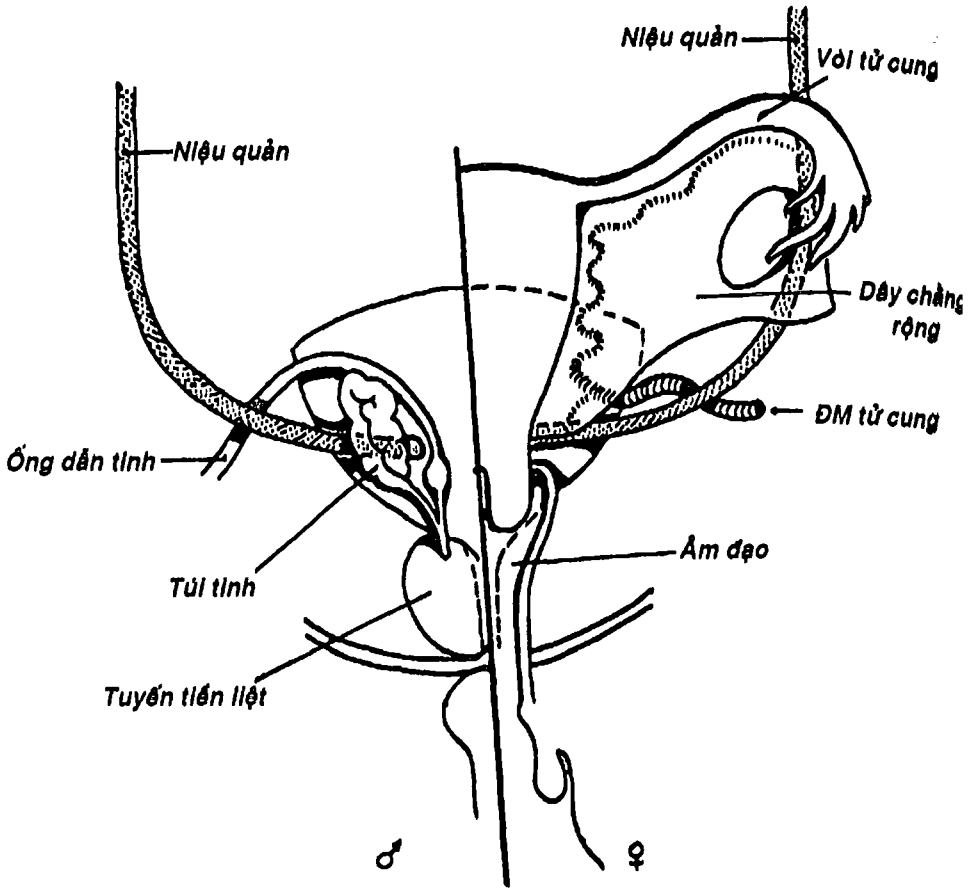
**1. ĐOẠN BỤNG:** bắt đầu từ chỗ nối bể thận-niệu quản đến đường cung xương chậu. Nó chạy hướng xuống dưới và hơi vào trong, nằm áp sát thành bụng sau và được phúc mạc che phủ ở phía trước. Hai niệu quản chạy trước cơ thắt lưng và các mỗm ngang đốt sống thắt lưng, đến ngang mức góc nhỏ và cách góc này khoảng 4,5 cm thì bắt chéo động mạch chậu ngoài (bên phải) hoặc động mạch chậu chung (bên trái).

**2. ĐOẠN CHẬU HÔNG:** đi từ đường cung xương chậu đến bàng quang. Niệu quản đi cùng động mạch chậu trong, áp sát thành bên chậu, khi đến gai ngồi thì vòng ra trước, vào trong để đổ vào bàng quang. Niệu quản chậu hông liên quan phía sau với khớp cùng – chậu và cơ bịt trong, phía trong với trực tràng và phía trước với cơ quan sinh dục. Ở nữ, niệu quản chạy ở đáy dây chằng rộng và bắt chéo với động mạch tử cung ở cách bờ bên âm đạo khoảng 1,5 cm. Ở nam, niệu quản bắt chéo ống dẫn tinh và lách giữa túi tinh với đáy bàng quang. Khi cắm vào bàng quang, hai niệu quản cách nhau khoảng 4–5cm, nhưng vì chúng chạy chéo một đoạn khoảng 1 cm trong bể dày thành bàng quang, nên hai lỗ niệu quản mở vào lòng bàng quang chỉ cách nhau khoảng 2,5 cm.





Hình 11.7: Vị trí các đoạn của niệu quản



Hình 11.8: Liên quan niệu quản đoạn chậu hông (nhìn sau)

Niệu quản được cấu tạo từ ngoài vào trong gồm: a) lớp bao ngoài, b) lớp cơ gồm hai lớp cơ dọc kẹp lấy một lớp cơ vòng và c) lớp niêm mạc liên tục với niêm mạc bể thận và bàng quang.

## BÀNG QUANG

Bàng quang là một túi cơ rỗng để tích chứa nước tiểu trước khi có dịp tổng xuất ra ngoài. Bàng quang có dung tích trung bình khoảng 250 – 300 ml. Nhưng trong những điều kiện đặc biệt như nhịn tiểu, bí tiểu ... bàng quang có thể chứa đến 2-3 lít nước tiểu.

### 1. VỊ TRÍ, HÌNH THỂ NGOÀI VÀ LIÊN QUAN

Bàng quang là một tạng dưới phúc mạc nằm trong chậu hông bé. Ở người lớn và lúc rỗng thì bàng quang nằm hoàn toàn sau xương mu và không thể sờ thấy khi thăm khám bụng, nhưng khi căng đầy nước tiểu thì nó có hình cầu nhô lên ổ bụng. Bàng quang có hình thể ngoài thay đổi tùy theo khối lượng nước tiểu bên trong và tùy tuổi tác. Người ta thường mô tả bàng quang có dạng một khối tứ diện tam giác gồm 4 mặt là *mặt trên*, hai *mặt dưới bên*, *mặt sau* (còn gọi là *đáy bàng quang*). *Đỉnh* - là nơi mặt trên gặp hai mặt dưới bên - có *dây chằng rốn giữa* treo vào rốn. *Cổ bàng quang* là nơi đáy gặp hai mặt dưới bên. Hai mặt dưới bên liên tiếp nhau bởi một bờ tròn mà đôi khi người ta gọi là *mặt trước*.

Hai mặt dưới bên liên quan với xương mu và phần dưới thành bụng trước qua trung gian *khoang trước bàng quang* (*khoang sau xương mu*). Mặt trên được phúc mạc che phủ và liên quan với các quai ruột non và kết tràng xích-ma. Mặt sau chỉ được phúc mạc che phủ phần trên và liên quan với trực tràng qua *túi cùng bàng quang* - *trực tràng* và với túi tinh, ống dẫn tinh và đáy của tuyến tiền liệt (ở nam) (Hình 11.9) hoặc với tử cung và âm đạo qua *túi cùng bàng quang* - *tử cung* (ở nữ) (Hình 12.12).



## 2. CẤU TẠO VÀ HÌNH THỂ TRONG

Bàn quang có cấu tạo từ ngoài vào trong gồm 4 lớp: a) *lớp thanh mạc* chính là phúc mạc, chỉ phủ một phần nhỏ mặt trước, mặt trên và một phần mặt sau, chỗ không có phúc mạc thì được thay bằng một lớp mô liên kết, b) *lớp cơ* gồm hai lớp cơ dọc kẹp lấy một lớp cơ vòng, c) *tấm dưới niêm mạc* khá phát triển, là một tổ chức liên kết lỏng lẻo và d) *lớp niêm mạc* lót mặt trong bàn quang, màu hồng, xếp nếp khi rỗng.

Bên trong bàn quang hiện diện 3 lỗ gồm: hai *lỗ niệu quản* nằm trên thành sau (đáy), cách nhau khoảng 2,5 cm và *lỗ niệu đạo trong* ở cổ bàn quang. Ba lỗ này tạo thành các đỉnh của một tam giác gọi là *tam giác bàn quang*. Niêm mạc ở tam giác này thường nhạt màu hơn phần còn lại và dính sát vào lớp cơ.

## NIỆU ĐẠO

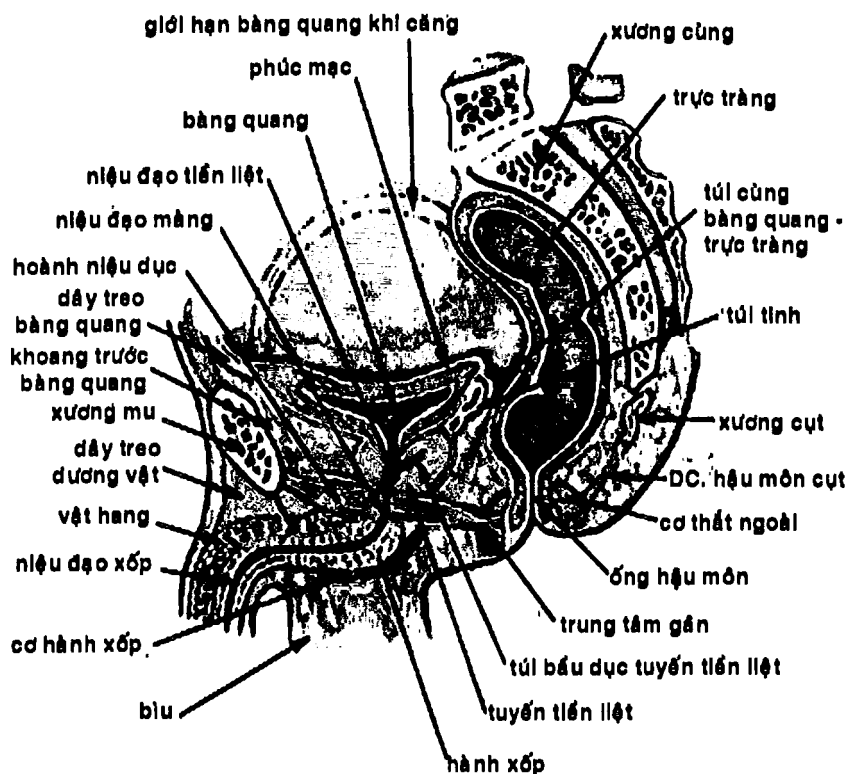
Là ống dẫn nước tiểu từ bàn quang ra ngoài. Niệu đạo của hai giới có khác biệt:

### 1. NIỆU ĐẠO NAM (Hình 11.9)

Dài khoảng 16 cm, vừa là đường dẫn nước tiểu vừa là đường xuất tinh. Về mặt mô tả, người ta chia niệu đạo nam thành 3 đoạn:

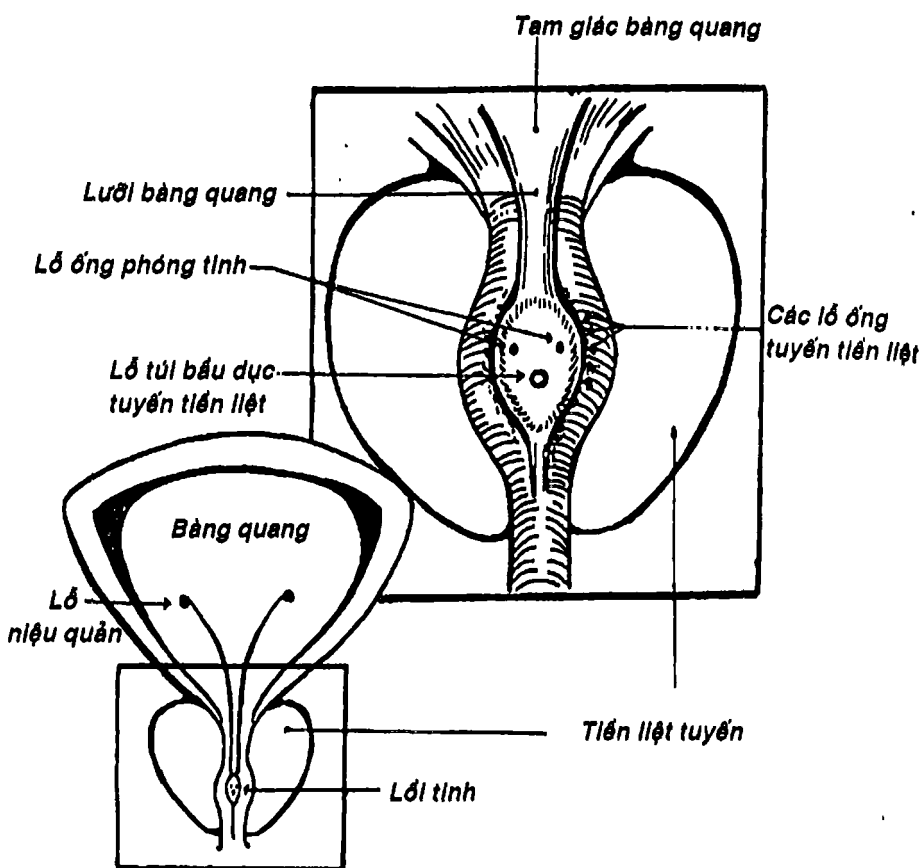
- *Niệu đạo tiền liệt* đi từ cổ bàn quang ở lỗ niệu đạo trong xuyên qua tiền liệt tuyến. Trong đoạn này, thành sau niệu đạo có một lối dọc gọi là *lối tinh* (Hình 11.10), trên đó có *lỗ túi bầu dục tuyến tiền liệt* và hai *lỗ phóng tinh*. Ở bờ lối tinh có nhiều lỗ đổ của các ống tuyến tiền liệt.
- *Niệu đạo màng* là đoạn niệu đạo xuyên qua và được giữ cố định bởi hoành chậu hông và hoành niệu-dục của đáy chậu.





Hình 11.9 : Thiết đồ đứng dọc qua chậu hông nam





Hình 11.10: S ... lỗ tinh

- *Niệu đạo xấp* là đoạn niệu đạo chạy trong vật xấp, từ hành xấp đến lỗ niệu đạo ngoài.

Người ta cũng phân chia niệu đạo về mặt bệnh lý thành *niệu đạo trước* (tương ứng với đoạn xấp) và *niệu đạo sau* (tương ứng với đoạn màng + tiền liệt), hay *niệu đạo cố định* (tương ứng với niệu đạo tiền liệt + màng + phần niệu đạo xấp sau dây treo dương

vật) và *niệu đạo di động* (tương ứng với phần còn lại của niệu đạo xốp). Như vậy, niệu đạo nam khi không có hiện tượng cương dương vật sẽ có hai điểm uốn đổi hướng (một ở giới hạn giữa đoạn cố định và đoạn di động và một ở giữa niệu đạo xốp và niệu đạo màng). Hiểu biết này cần thiết cho thủ thuật đặt sonde sát ở nam giới.

Niệu đạo được cấu tạo bởi hai lớp: lớp niêm mạc bên trong và lớp cơ bên ngoài, phần cơ vòng ở cổ bàng quang tạo thành một cơ thắt niệu đạo không chủ động.

## 2. NIỆU ĐẠO NỮ (Hình 12.12)

Tương ứng với phần niệu đạo tiền liệt và niệu đạo màng của nam giới. Niệu đạo nữ chỉ dài khoảng 3 cm, chạy dọc xuống trước âm đạo và tận cùng bằng lỗ niệu đạo ngoài nằm ở phần trước tiền đình âm hộ. Cấu tạo tương tự như ở nam.

## CÂU HỎI TRẮC NGHIỆM

1/ Cơ quan nào sau đây **KHÔNG** thuộc hệ tiết niệu:

- a) niệu đạo.
- b) tuyến tiền liệt.
- c) thận.
- d) bàng quang.
- e) niệu quản.

2/ Thành phần nào sau đây có chức năng sản xuất nước tiểu:

- a) bàng quang.
- b) thận.
- c) niệu quản.
- d) niệu đạo.
- e) a và b.



3/ Câu nhân quả, chọn:

- a) Nếu A đúng, B đúng và có liên quan nhân quả.
- b) Nếu A đúng, B đúng nhưng không liên quan nhân quả.
- c) Nếu A đúng, B sai.
- d) Nếu A sai, B đúng.
- e) Nếu A sai, B sai.

A. Khi thăm khám lâm sàng, thường người ta không sờ được thận trừ khi thận lớn. Vì:

B. Thận nằm sau phúc mạc.

4/ Cấu trúc nào sau đây KHÔNG liên quan với mặt trước thận phải:

- a) đoạn xuống tá tràng.
- b) gan.
- c) góc kết tràng phải.
- d) ruột non.
- e) tuyến thượng thận phải.

5/ Hình chiếu cực trên hai thận ở khoảng ngang mức:

- a) xương sườn 10.
- b) xương sườn 11.
- c) xương sườn 12.
- d) đốt sống thắt lưng I.
- e) cách mào chậu từ 3 - 5 cm.

6/ Thận ở thai nhi thường khác với thận người lớn là:

- a) có hai mặt: trước và sau.
- b) có hai bờ.
- c) có hai đầu: trên và dưới.
- d) bờ trong lồi ở hai đầu và lõm ở giữa.
- e) thường có hình nhiều múi.

7/ Xoang thận là:

- a) khoảng rỗng trong lòng mỗi thận, thông ra ngoài qua rốn thận.
- b) một khoang rỗng thông với các đài thận lớn.

- c) một khoang rỗng chứa các thành phần của cuống thận.
- d) a và b.
- e) a và c.

8/ Cấu trúc nào sau đây úp lên núm thận và nhận nước tiểu từ lỗ đổ của các ống thu thập:

- a) đài thận nhỏ.
- b) đài thận lớn.
- c) bể thận.
- d) chỗ nối bể thận - niệu quản.
- e) tháp thận.

9/ Thành phần nào sau đây thuộc phần vỏ thận:

- a) cột thận.
- b) phần lượn.
- c) phần tia.
- d) a và b.
- e) a, b và c.

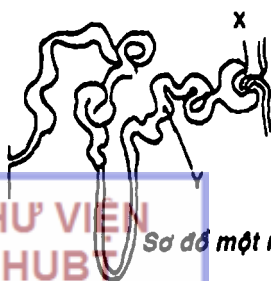
10/ Đơn vị chức năng của thận là:

- a) tiểu thể thận.
- b) nephron.
- c) ống lượn gần.
- d) ống lượn xa.
- e) quai Henlé.


Dùng hình vẽ sơ đồ một nephron để trả lời các câu 11, 12:

11/ Chi tiết X trên hình vẽ là:

- a) tiểu động mạch xuất.
- b) tiểu động mạch nhập.
- c) cuộn mao mạch.
- d) tiểu thể thận.
- e) mạng mao mạch quanh các ống sinh niệu.



Sơ đồ một nephron



12/ Chi tiết Y trên hình là:

- a) ống lượn xa.
- b) ống thu thập.
- c) quai Henlé.
- d) ống lượn gần.
- e) tiểu thể thận.

13/ Câu nhân quả, chọn:

- a) Nếu A đúng, B đúng và có liên quan nhân quả.
- b) Nếu A đúng, B đúng nhưng không liên quan nhân quả.
- c) Nếu A đúng, B sai.
- d) Nếu A sai, B đúng.
- e) Nếu A sai, B sai.

A. Người ta thường phân thùy thận theo tĩnh mạch. Vì:

B. Tĩnh mạch thận khá lớn và đổ vào tĩnh mạch chủ dưới.

14/ Động mạch nhập xuất phát từ:


- a) động mạch gian thùy thận.
- b) động mạch cung.
- c) động mạch gian tiểu thùy.
- d) động mạch xuất.
- e) động mạch trước bể thận.

15/ Câu nhân quả, chọn:

- a) Nếu A đúng, B đúng và có liên quan nhân quả.
- b) Nếu A đúng, B đúng nhưng không liên quan nhân quả.
- c) Nếu A đúng, B sai.
- d) Nếu A sai, B đúng.
- e) Nếu A sai, B sai.

A. Thận có hệ thống động mạch cửa. Vì:

B. Động mạch xuất gánh hai đầu hai mạng mao mạch là cuộn mao mạch trong tiểu thể thận và mạng mao mạch quanh các ống sinh niệu.



16/ Niệu quản đoạn bụng:

- a) bắt đầu từ chỗ nối bể thận - niệu quản.
- b) kết thúc khi đến đường cung xương chậu.
- c) bắt chéo trước động mạch chậu chung hoặc động mạch chậu ngoài.
- d) a và b.
- e) a, b và c.

17/ Niệu quản đoạn chậu hông có đoạn:

- a) chạy ở đáy dây chằng rộng và bắt chéo động mạch tử ở nữ.
- b) bắt chéo sau ống dẫn tinh rồi lách giữa túi tinh và bàng quang.
- c) bắt chéo động mạch thẹn trong.
- d) a và c.
- e) a và b.

18/ Nói về bàng quang lúc rỗng, điều nào sau đây SAI:

- a) hình khối tứ diện tam giác.
- b) đỉnh là nơi mặt trước gặp hai mặt dưới bên.
- c) đáy chính là mặt sau.
- d) cổ là nơi mặt sau gặp hai mặt dưới bên.
- e) mặt trên có phúc mạc che phủ.

19/ Câu nhân quả, chọn:

- a) Nếu A đúng, B đúng và có liên quan nhân quả.
- b) Nếu A đúng, B đúng nhưng không liên quan nhân quả.
- c) Nếu A đúng, B sai.
- d) Nếu A sai, B đúng.
- e) Nếu A sai, B sai.

A. Bàng quang chỉ được sờ thấy khi căng nước tiểu. Vì:

B. Lúc căng, bàng quang có hình cầu.



THƯ VIỆN  
HUBT

TÀI LIỆU PHỤC VỤ THAM KHẢO NỘI BỘ

20/ Phía trước, bàng quang liên hệ trực tiếp với:

- a) xương mu.
- b) phần dưới của thành bụng trước.
- c) khoang sau xương mu.
- d) túi cùng bàng quang - trực tràng.
- e) tử cung.

21/ Lỗi tinh nằm ở:

- a) thành trước niệu đạo tiền liệt.
- b) thành sau niệu đạo tiền liệt.
- c) thành sau niệu đạo màng.
- d) thành sau đoạn niệu đạo hành xoắn.
- e) một nơi khác.

22/ Người ta có thể phân chia niệu đạo nam thành:

- a) niệu đạo tiền liệt, niệu đạo màng và niệu đạo xoắn.
- b) niệu đạo trước và niệu đạo sau.
- c) niệu đạo cố định và niệu đạo di động.
- d) a và b.
- e) a, b và c.

## ĐÁP ÁN TRẮC NGHIỆM

1/ b	2/ b	3/ b	4/ d	5/ b
6/ e	7/ e	8/ a	9/ e	10/ b
11/ c	12/ d	13/ d	14/ c	15/ a
16/ e	17/ e	18/ b	19/ b	20/ c
21/ b	22/ c			



# CHƯƠNG XII

## HỆ SINH DỤC

BS. Phạm Đăng Diệu

### MỤC TIÊU LÝ THUYẾT

- 1) Kể tên các thành phần thuộc cơ quan sinh dục nam.
- 2) Mô tả vị trí, hình thể ngoài, liên quan và hình thể trong của tinh hoàn.
- 3) Mô tả hình thể ngoài và cấu tạo của mào tinh.
- 4) Mô tả đường đi và liên quan của các đoạn ống dẫn tinh.
- 5) Nêu vị trí, hình thể, liên quan và chức năng của tiền liệt tuyến.
- 6) Mô tả hình thể và cấu tạo của dương vật.
- 7) Kể tên các lớp cấu tạo của bìu.
- 8) Kể tên các thành phần của cơ quan sinh dục nữ.
- 9) Mô tả vị trí, hình thể ngoài, phương tiện cố định và mạch máu của buồng trứng.
- 10) Nêu vị trí và các phần của vòi tử cung.
- 11) Mô tả hình thể ngoài, liên quan, hướng và tư thế, cấu tạo, hình thể trong, phương tiện cố định và mạch máu của tử cung.
- 12) Mô tả hình thể của âm đạo và bộ phận sinh dục ngoài của nữ.

### MỤC TIÊU THỰC TẬP

- 1) Chỉ được trên mô hình, tranh vẽ vị trí, liên quan và các cấu trúc quan trọng của các cơ quan sinh dục nam.
- 2) Xác định được các thành phần mạch máu chính của cơ quan sinh dục nam trên mô hình và tranh vẽ.
- 3) Chỉ được trên mô hình, tranh vẽ vị trí, liên quan và các cấu trúc quan trọng của các cơ quan sinh dục nữ.



THU VIỆN  
HUBT

TÀI LIỆU PHỤC VỤ THAM KHẢO NỘI BỘ



4) Xác định được các thành phần mạch máu chính của buồng trứng và tử cung trên mô hình và tranh vẽ.

Hệ sinh dục là những cơ quan thực hiện chức năng sinh sản và nuôi dưỡng nhũ nhi. Hệ sinh dục liên quan rất mật thiết với hệ tiết niệu về mặt phát triển, cấu tạo và chức năng. Hệ này bao gồm cơ quan sinh dục nam và cơ quan sinh dục nữ.

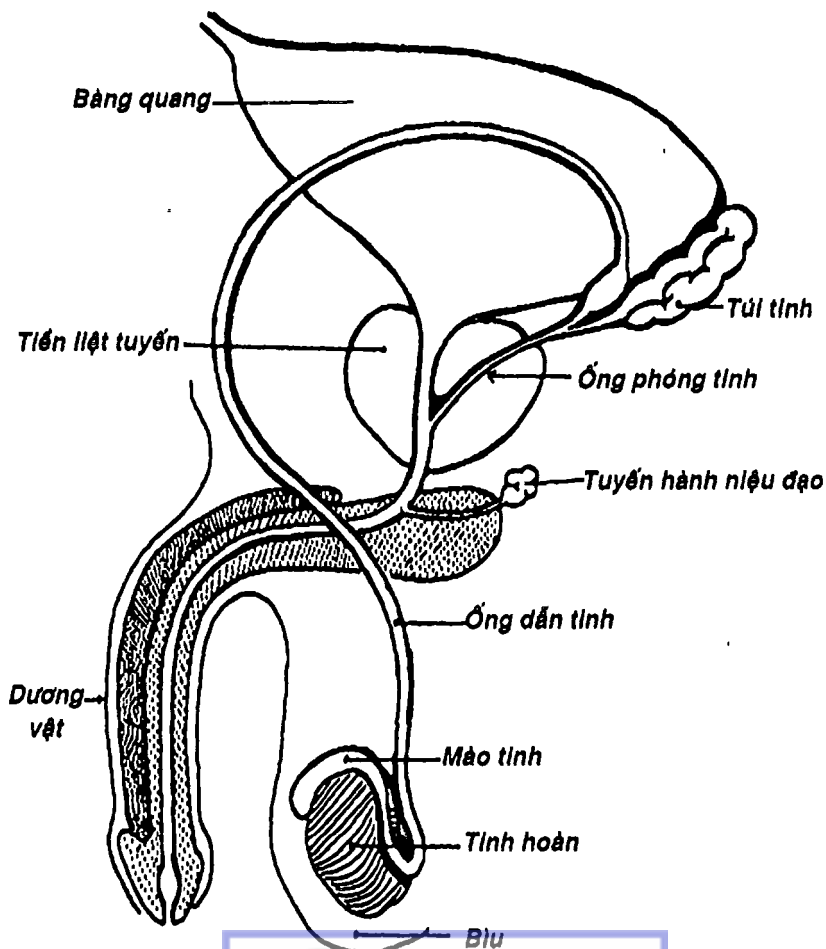
## CÁC CƠ QUAN SINH DỤC NAM

Cơ quan sinh dục nam (Hình 12.1) bao gồm: a) các cơ quan sản xuất, dẫn và lưu trữ tinh trùng gồm tinh hoàn, mào tinh, ống dẫn tinh, ống phóng tinh; b) các tuyến phụ thuộc gồm túi tinh, tuyến tiền liệt và tuyến hành niệu đạo và cuối cùng là c) bộ phận sinh dục ngoài gồm dương vật và bìu.

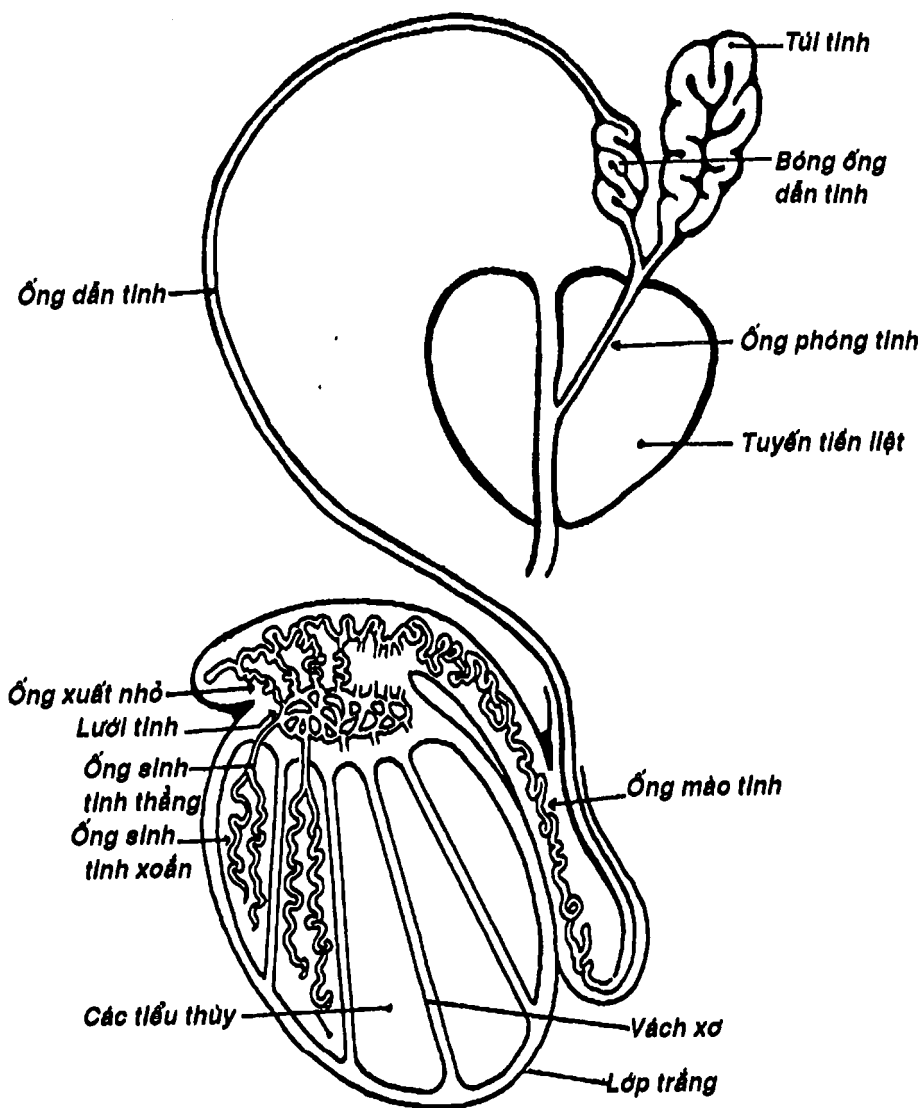
**1. TINH HOÀN:** (Hình 12.2) là cơ quan sản xuất tinh trùng và đồng thời chế tiết nội tiết tố sinh dục nam (testosterone). Đây là một cơ quan đôi, nằm trong bìu, bên trái nằm thấp hơn bên phải. Nó có hình bầu dục, dẹp (*mặt ngoài lồi, mặt trong phẳng*, có hai cực trên và dưới), với trục lớn hướng xuống dưới và ra sau. Kích thước có thể so sánh với một quả trứng chim bồ câu: dài 5 cm, rộng 3 cm, ngang 2,5 cm. Bề mặt trơn láng, có màu trắng xanh, mật độ chắc và ấn vào gây cảm giác đau tức rất đặc trưng. Cực trên có một mấu nhỏ gọi là *mấu phụ tinh hoàn* và cực dưới có một thớ xơ cố định vào đáy bìu gọi là *dây chằng bìu*.

**Hình thể trong tinh hoàn (Hình 12.2):** Một thiết đồ đứng dọc cho thấy tinh hoàn có vỏ ngoài là một lớp xơ dày và chắc gọi là *lớp trắng*. Ở gần cực trên, lớp trắng dày lên thành *trung thất tinh hoàn*. Từ mặt trong của lớp trắng có các vách phân chia tinh hoàn

thành khoảng 400 tiểu thùy. Mỗi tiểu thùy có từ 2-4 ống sinh tinh xoắn đở vào ống sinh tinh thẳng rồi ống này lại đở vào lưới tinh nằm trong trung thất tinh hoàn. Trong tiểu thùy còn có các đảo tế bào nội tiết gọi là tế bào kẽ (Leydig). Từ lưới tinh xuất phát khoảng 10-12 ống xuất nhỏ (còn gọi là nón xuất) để nối vào ống mào tinh.

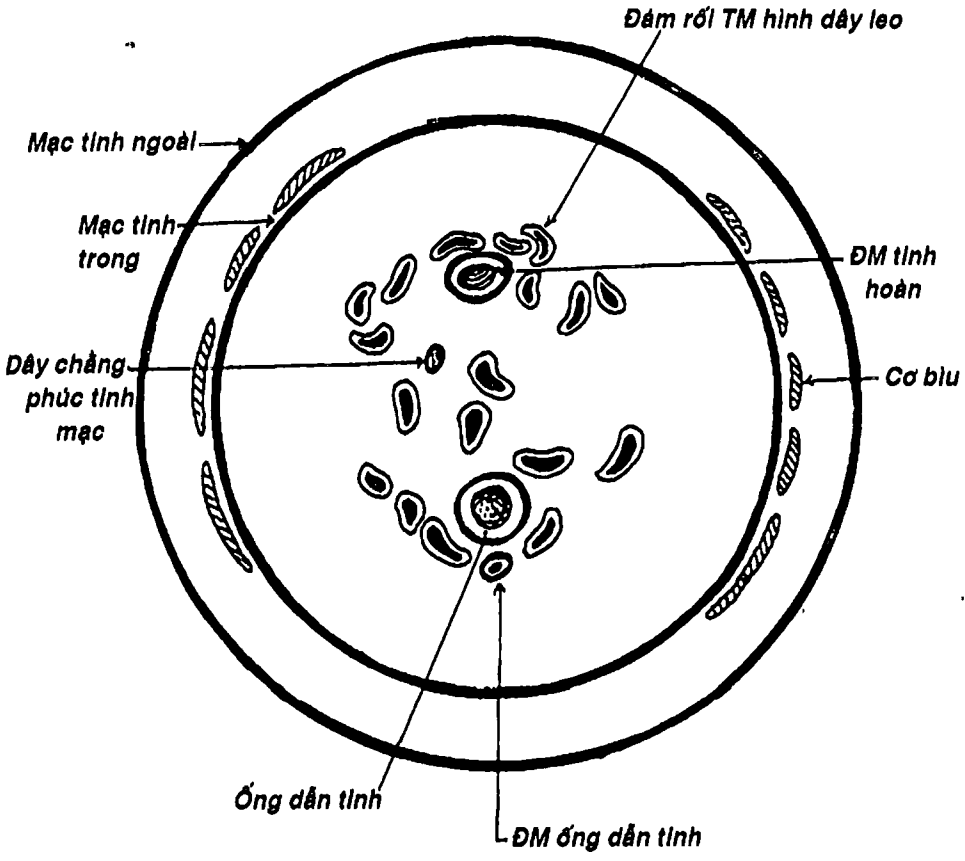


Hình 12.1: Sơ đồ các cơ quan sinh dục nam.



Hình 12.2: Sơ đồ hình thể trong tinh hoàn và đường dẫn tinh.

**2. MÀO TINH:** (Hình 12.2) có hình chữ C, gồm đầu, thân và đuôi. *Đầu mào tinh* trồi lên và dính vào cực trên của tinh hoàn, *thân* và *đuôi* nằm dọc theo bờ sau trên tinh hoàn. Bên trong, có *ống mào tinh* dài khoảng 6 m, xoắn, cuộn ngoằn ngoèo và nối tiếp với ống dẫn tinh ở đuôi mào tinh. Ống này nhận các nón xuất từ trung thất tinh hoàn.



Hình 12.3: Thiết đồ ngang qua thừng tinh.



**THƯ VIỆN  
HUBT**

TÀI LIỆU PHỤC VỤ THAM KHẢO NỘI BỘ

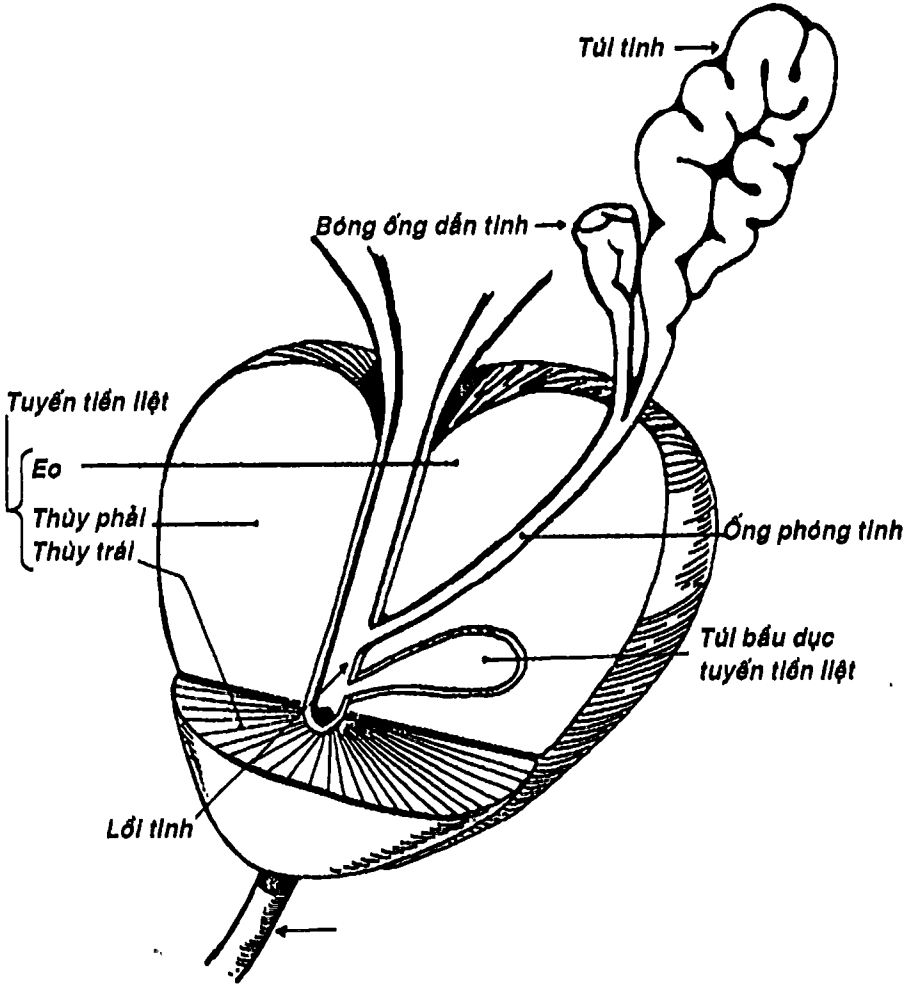
**3. ỐNG DẪN TINH:** (Hình 12.2) là một ống dài khoảng 40 - 45 cm, đường kính 2 mm, mật độ rất chắc, nối từ mào tinh đến lỗ tinh.

Ống dẫn tinh, sau khi nối với đuôi mào tinh thì chạy quạt ngược lên dọc phía trong mào tinh. Phía trên mào tinh nó thấp từng cùng các thành phần mạch máu, thần kinh từ ổ bụng qua ống bẹn để vào bìu hay ngược lại (động-tĩnh mạch và đám rối thần kinh ống dẫn tinh, động-tĩnh mạch tinh hoàn và dây chằng phúc tinh mạc), góp phần tạo nên *thùng tinh* (Hình 12.3). Ở đoạn này, ống dẫn tinh nằm chính giữa thùng tinh và có thể sờ thấy được và dễ tiếp cận nên thường được sử dụng để thắt ống dẫn tinh. Sau đó, nó chạy qua ống bẹn để vào ổ bụng vùng chậu hông nhưng vẫn ở ngoài phúc mạc. Khi đến mặt sau bàng quang, nó bắt chéo trên niệu quản và phình to thành *bóng ống dẫn tinh* (tạo thành một bể tích trữ tinh trùng) rồi nhận *ống túi tinh* để trở thành *ống phóng tinh*. Ống này chạy xiên qua mô tuyến tiền liệt và đổ vào niệu đạo đoạn tiền liệt bằng hai lỗ ở lỗ tinh.

**4. TÚI TINH:** (Hình 12.4) là hai túi cơ - màng hình ống gấp đôi thành dạng quả lê, nằm sau bàng quang và tiền liệt tuyến, đổ vào ống dẫn tinh bởi ống túi tinh. Túi tinh không phải là nơi tích trữ tinh trùng như người ta vẫn nghĩ mà chỉ tiết ra một thành phần chính (60%) của tinh dịch gọi là dịch túi tinh.

**5. TUYẾN TIỀN LIỆT:** (Hình 12.4) là một tuyến hình nón bọc quanh đoạn niệu đạo tiền liệt, gồm hai *thùy* và một *eo*. Nó nằm ở ngay dưới bàng quang, trước trực tràng, chính vì vậy mà người ta có thể thăm khám nó qua thăm trực tràng. Tuyến này ngoài chức năng tạo ra một thành phần của tinh dịch (30%) còn tiết prostaglandine. Về mặt cấu tạo, nó gồm khoảng 20-30 phức hợp tuyến dạng ống - túi được bọc trong một cấu trúc xơ và cơ trơn,

bên ngoài là một bao xơ dày. Khi xuất tinh, tuyến sẽ tổng xuất chất tiết qua các ống tuyến nhỏ đổ vào niệu đạo quanh lối tinh (Hình 11.10) nhờ sự co bóp của cơ trơn. Tuyến này hay phì đại ở người già gây bí tiểu.



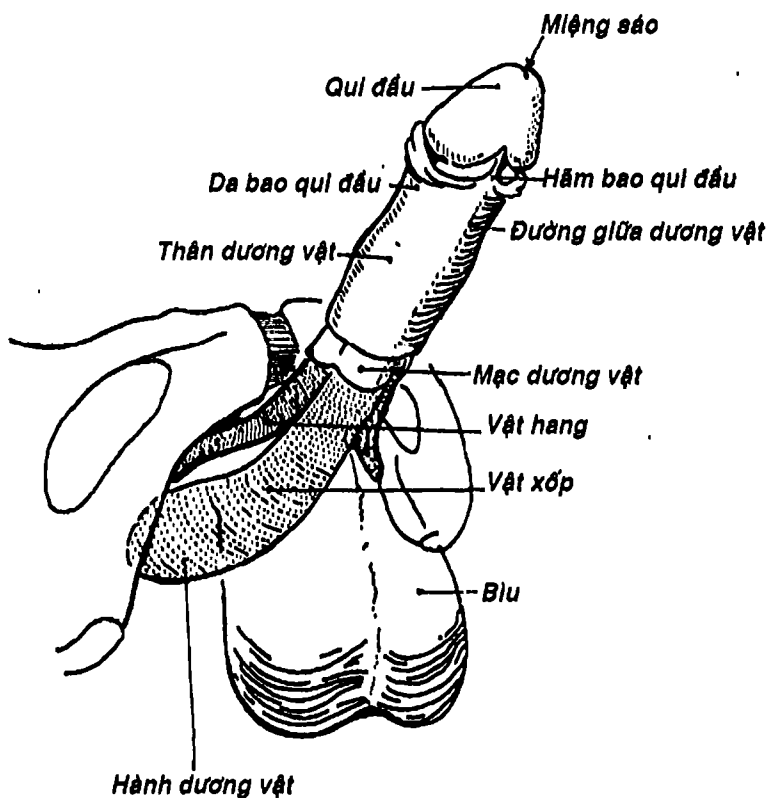
Hình 12.4: Tuyến tiền liệt.

THƯ VIỆN HUBT

TÀI LIỆU PHỤC VỤ THAM KHẢO NỘI BỘ

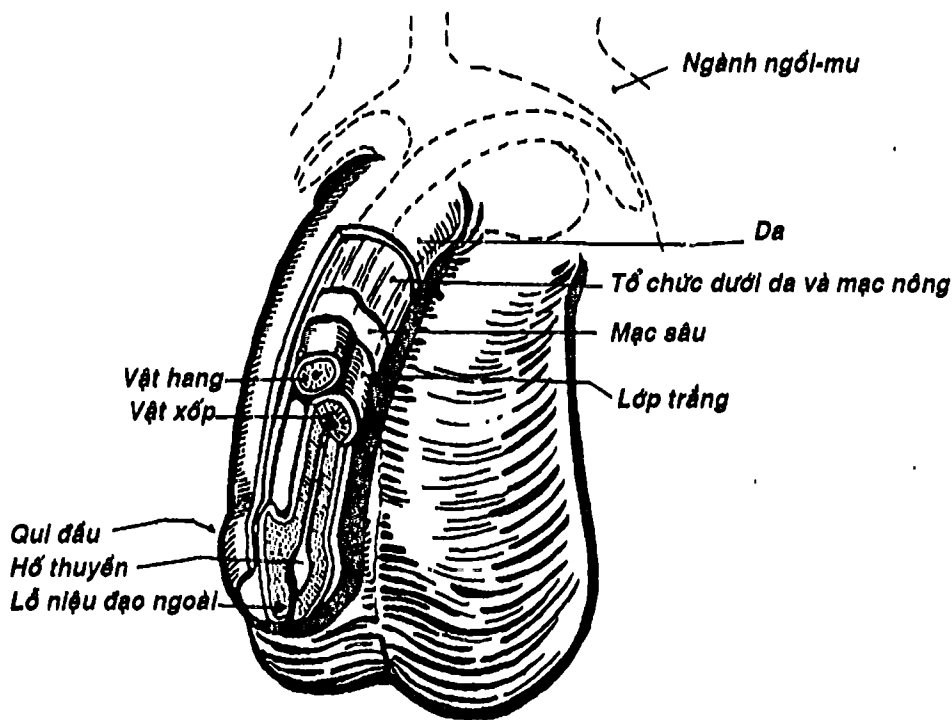
**6. TUYẾN HÀNH NIỆU ĐẠO:** (Hình 12.1) là một cặp tuyến nhỏ nằm trong hoành niệu dục của đáy chậu. Nó có ống tuyến đổ vào niệu đạo xốp. Tuyến này tạo ra một chất dịch nhầy tiết ra trước khi xuất tinh dương như để trung hòa môi trường axit trong âm đạo.

**7. DƯƠNG VẬT:** (Hình 12.5) Dương vật cùng bìu tạo nên cơ quan sinh dục ngoài của nam giới. Nó là một tạng cương, được thiết kế để đưa tinh trùng vào cơ quan sinh dục nữ. Dương vật hình



Hình 12.5: Dương vật (mặt dưới).

trụ, gồm: a) một *rễ* cố định và treo vào xương mu bởi *dây treo dương vật* và các trụ vật hang, b) một *thân* di động và c) một *qui đầu*. *Qui đầu* có hình nón với đáy nối liền với thân bởi một gờ chếch gọi là *vành qui đầu*. Đỉnh qui đầu có *lỗ niệu đạo ngoài* (còn gọi là miệng sáo). Qui đầu thường được bao bọc không hoàn toàn bởi một nếp da-niêm mạc gọi là *bao qui đầu*. Nếu bao qui đầu không trật được ra sau vành thì người ta có tật hẹp bao qui đầu, cần phải phẫu thuật.



Hình 12.6: Cấu tạo dương vật.



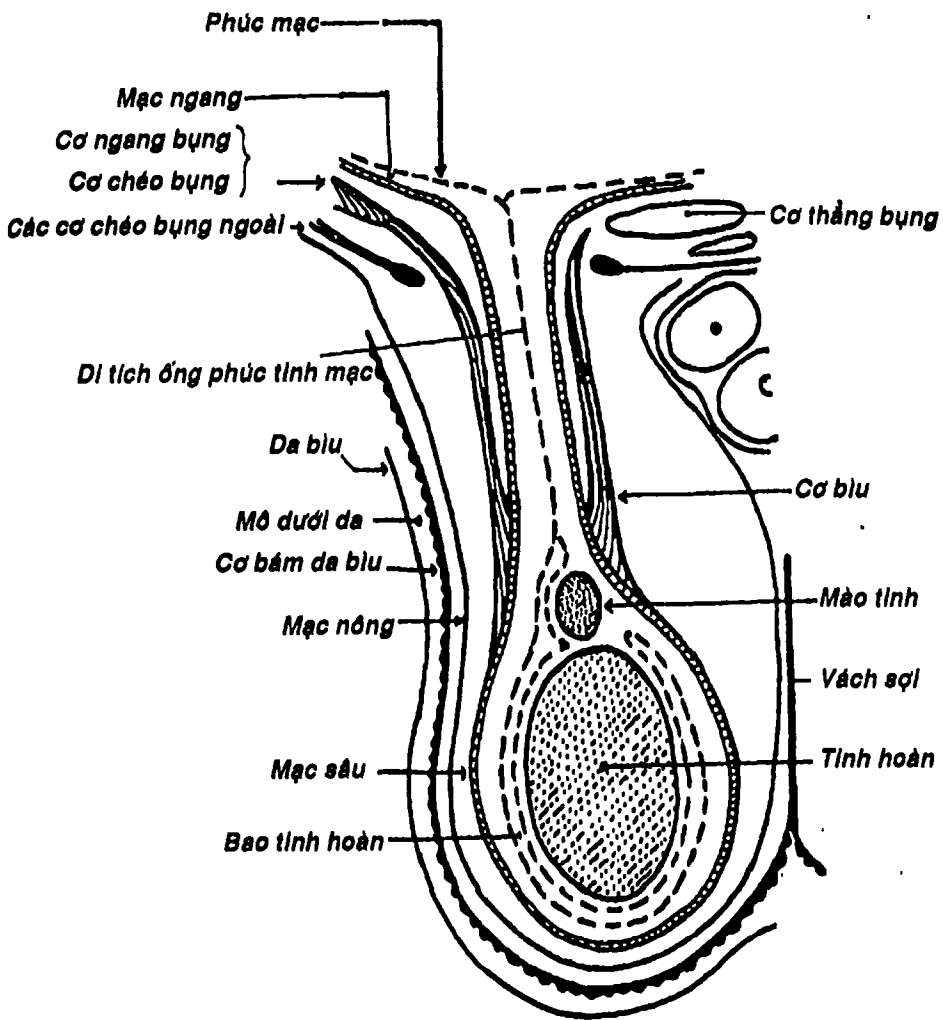
Dương vật được cấu tạo bởi các tạng cương và các lớp bọc (Hình 12.6). Các tạng cương gồm: a) *vật xóp* hình trụ, nằm chính giữa và dưới hai vật hang, đầu trước phình to thành qui đầu, đầu sau giãn rộng thành *hành xóp* (bọc quanh bởi cơ hành xóp). Bên trong chứa niệu đạo xóp. b) hai *vật hang* là một cặp tạng cương hình trụ xếp song song như nòng súng sắn, nằm ở lưng dương vật. Đầu sau mỗi vật hang tạo thành *trụ dương vật* được neo vào ngành dưới xương mu và được cơ ngồi hang bao bọc. Các vỏ bọc dương vật từ nông vào sâu là da, tổ chức dưới da, *mạc dương vật nông*, *mạc dương vật sâu* và *lớp trắng* bọc các tạng cương. Các tạng cương được cấp máu bởi các động mạch sâu dương vật và động mạch mu dương vật.

8. **BÌU:** (Hình 12.7) là một túi da cơ mạc treo ở dưới rễ dương vật và đáy chậu, được chia thành hai ngăn bởi *vách bìu* để chứa hai tinh hoàn. Bìu được cấu tạo bằng 7 lớp tương ứng với các lớp cơ mạc thành bụng, từ nông vào sâu là: a) *da sẫm màu*, có nhiều nếp nhăn ngang và rất co giãn; b) *cơ bám da* là các cơ trơn giúp bìu co lại; c) *lớp mô dưới da*; d) *lớp mạc nông* (liên tục với *mạc tinh ngoài* của thừng tinh); e) *lớp cơ bìu* (do các thớ dưới của cơ chéo bụng trong bị kéo theo tinh hoàn khi nó di chuyển xuống bìu); f) *lớp mạc sâu* (liên tục với mạc tinh trong); g) *lớp bao tinh hoàn* (do phức mạc bị kéo theo tinh hoàn xuống bìu).

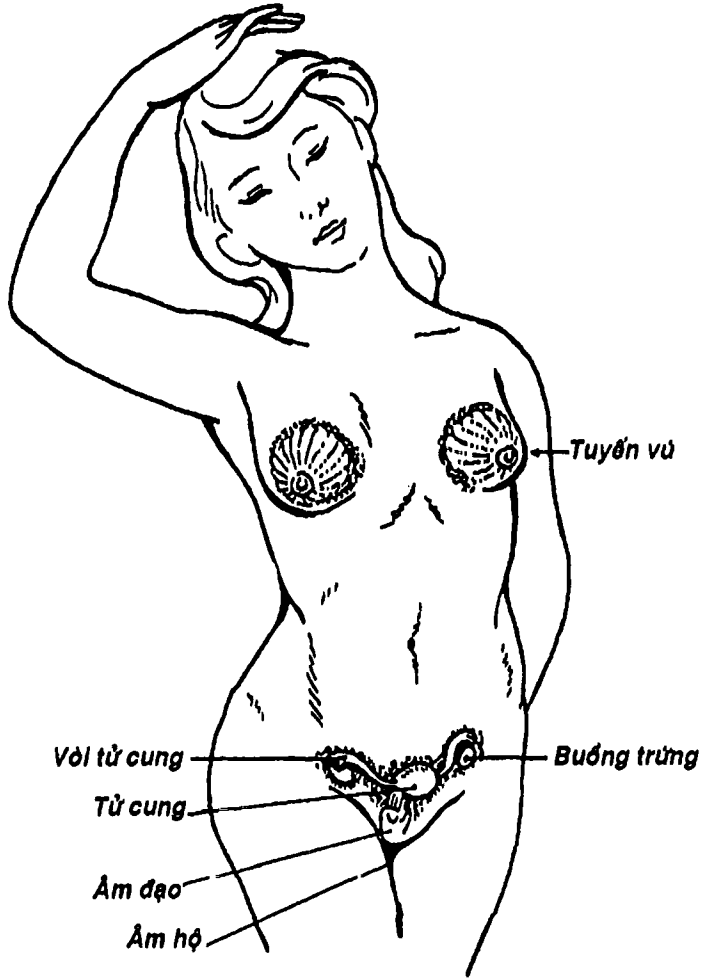
## CÁC CƠ QUAN SINH DỤC NỮ

Các cơ quan sinh dục nữ bao gồm: buồng trứng, vòi tử cung, tử cung, âm đạo, bộ phận sinh dục ngoài (gồm âm hộ và âm vật và vú) (Hình 12.8).





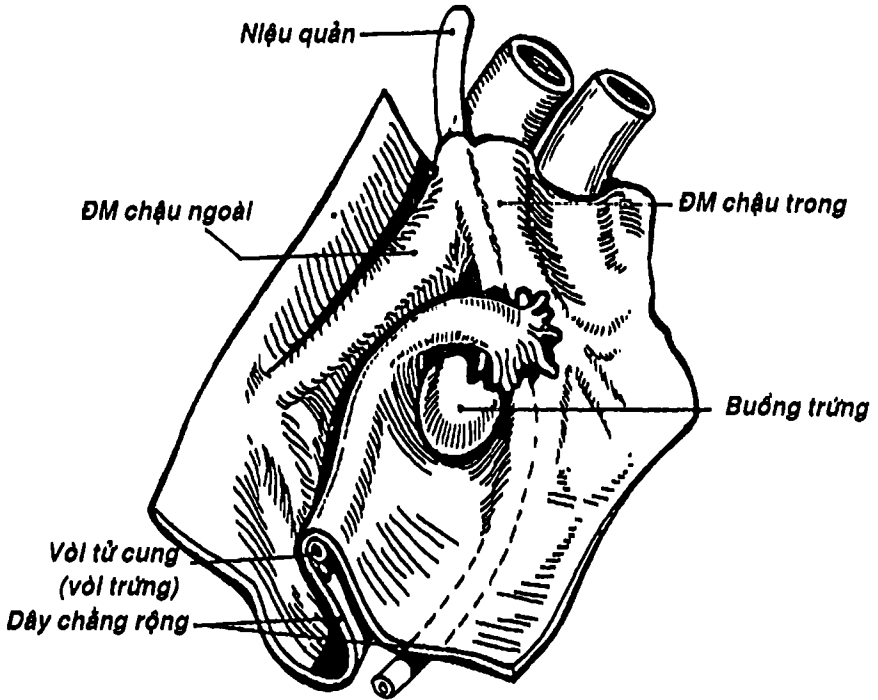
Hình 12.7: Sơ đồ cắt đứng ngang qua bìu.



Hình 12.8: Sơ đồ các cơ quan sinh dục nữ.



THƯ VIỆN  
HUBT



Hình 12.9: Hố buồng trứng.

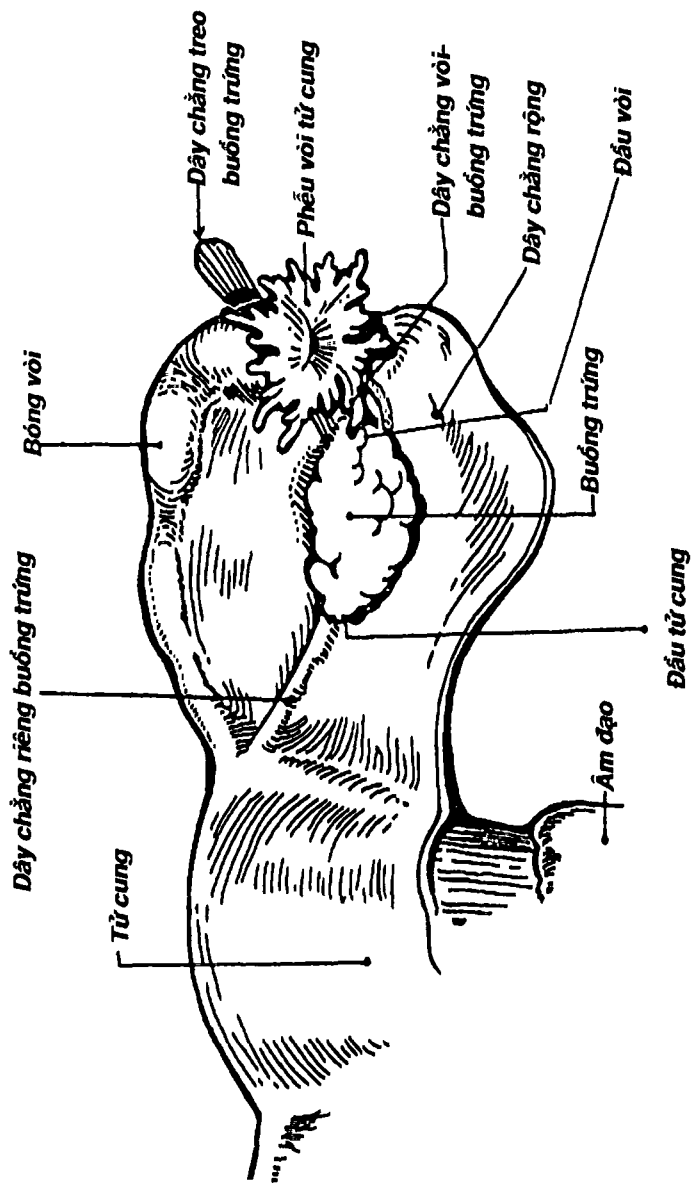
**1. BUỒNG TRỨNG:** là một cặp cơ quan kép nằm trong chậu hông bé, có chức năng tạo và phóng thích trứng theo chu kỳ, đồng thời là một tuyến nội tiết chế tiết các nội tiết tố nữ.

Buồng trứng có hình hạt đậu dẹt, có hai mặt (*ngoài và trong*), hai đầu (*đầu vòi và đầu tử cung*), và hai bờ (*bờ tự do và bờ mạc treo*). Mặt ngoài hướng vào thành bên chậu hông, áp vào một chỗ lõm của phúc mạc thành gọi là *hố buồng trứng* (được giới hạn phía trước bởi dây chằng rộng, phía trên là động mạch chậu ngoài và phía sau là động mạch chậu trong và niệu quản) (Hình 12.9). Trên mặt này có rốn buồng trứng để mạch và thần kinh đi qua.

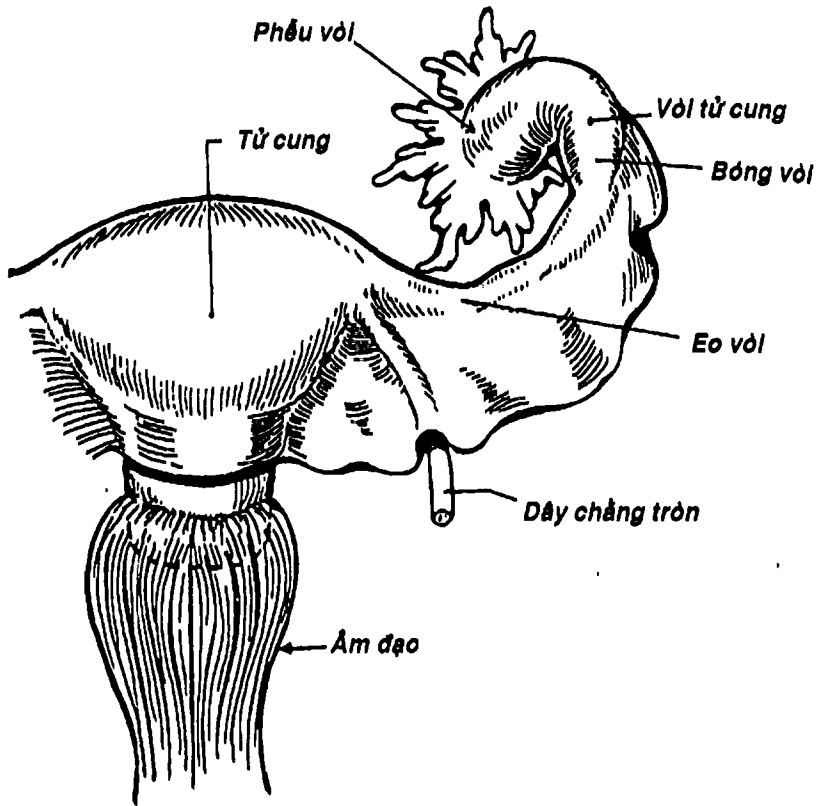
*Mặt trong* hướng vào chậu hông, liên quan chặt chẽ với các tua vòi tử cung và các quai ruột. *Đầu vòi* hướng lên trên và ra sau và là nơi bám của *dây chằng treo buồng trứng* (nối vào với thành chậu và bên trong có động tĩnh mạch buồng trứng) và *dây chằng vòi-buồng trứng*. *Đầu tử cung* hướng xuống dưới và ra trước và là nơi bám của *dây chằng riêng buồng trứng* (nằm giữa hai lá dây chằng rộng và nối với góc bên tử cung). *Bờ mạc treo có mạc treo buồng trứng* từ mặt sau dây chằng rộng đến bám vào. Như vậy, buồng trứng được treo lơ lửng trong chậu hông bởi các phương tiện gồm: mạc treo buồng trứng, dây chằng treo buồng trứng, dây chằng riêng buồng trứng và dây chằng vòi - buồng trứng (Hình 12.10). Buồng trứng là tạng trong ổ phúc mạc duy nhất.

Buồng trứng được cung cấp máu bởi *động mạch buồng trứng* (xuất phát từ động mạch chủ bụng) và *nhánh buồng trứng* của *động mạch tử cung*. Tĩnh mạch có dạng đám rối hình dây leo đi kèm với động mạch.

**2. VÒI TỬ CUNG:** (Hình 12.10) (còn gọi là vòi trứng hay vòi Fallope) là hai ống dài khoảng 10 cm để dẫn trứng được phóng thích từ buồng trứng vào buồng tử cung. Vòi tử cung nằm ở bờ tự do của dây chằng rộng và được bọc giữa hai lá phúc mạc của dây chằng này, chạy từ buồng trứng đến góc bên tử cung. Vòi tử cung gồm 4 đoạn: a) *phễu vòi* loe rộng và có nhiều tua phễu vòi để hứng nhận trứng rụng từ buồng trứng; b) *bóng vòi* phình to, đây là đoạn dài nhất của vòi; c) *eo vòi* hẹp lại nên thai ngoài tử cung thường kẹt lại ở đây; d) *phần tử cung* là đoạn hẹp nhất nằm trong bể dày của góc tử cung và mở vào buồng tử cung. Trứng thụ tinh ở phần ngoài vòi tử cung rồi di chuyển dần vào làm tổ trong buồng tử cung. Nếu vì một nguyên nhân nào đó, trứng làm tổ trong vòi thì gọi là thai ngoài tử cung, sẽ vỡ và gây xuất huyết.



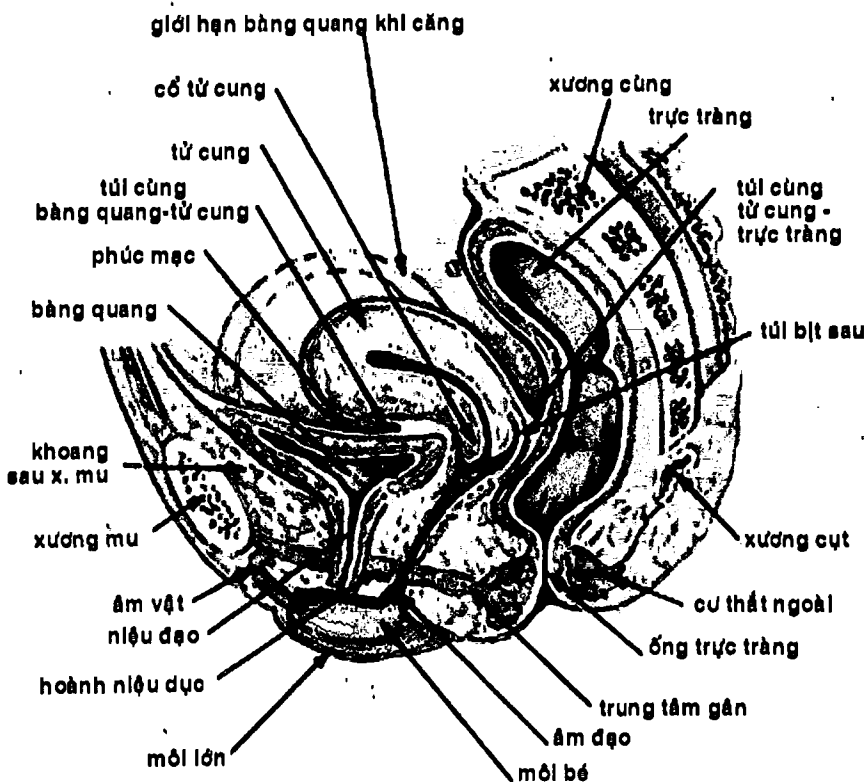
Hình 12.10: Các phương tiện cố định buồng trứng



Hình 12.11: Sơ đồ vòi tử cung, âm đạo

Vòi tử cung được cấu tạo từ ngoài vào trong bởi các lớp: a) lớp thanh mạc chính là phúc mạc của dây chằng rộng; b) lớp dưới thanh mạc; c) lớp cơ và d) lớp niêm mạc có nếp và lông chuyển để đẩy trứng theo một chiều hướng về buồng tử cung.

**3. TỬ CUNG:** (Hình 12.11) là một túi cơ có chức năng chứa thai và đẩy thai ra ngoài ở cuối thai kỳ. Tử cung nằm trong chậu hông bé, sau khớp mu và bàng quang, trước trực tràng, trên âm đạo và dưới các quai ruột (Hình 12.12). Tử cung có hình nón cụt, gồm 3



Hình 12.12 : Thiết đồ đứng dọc qua chậu hông nữ

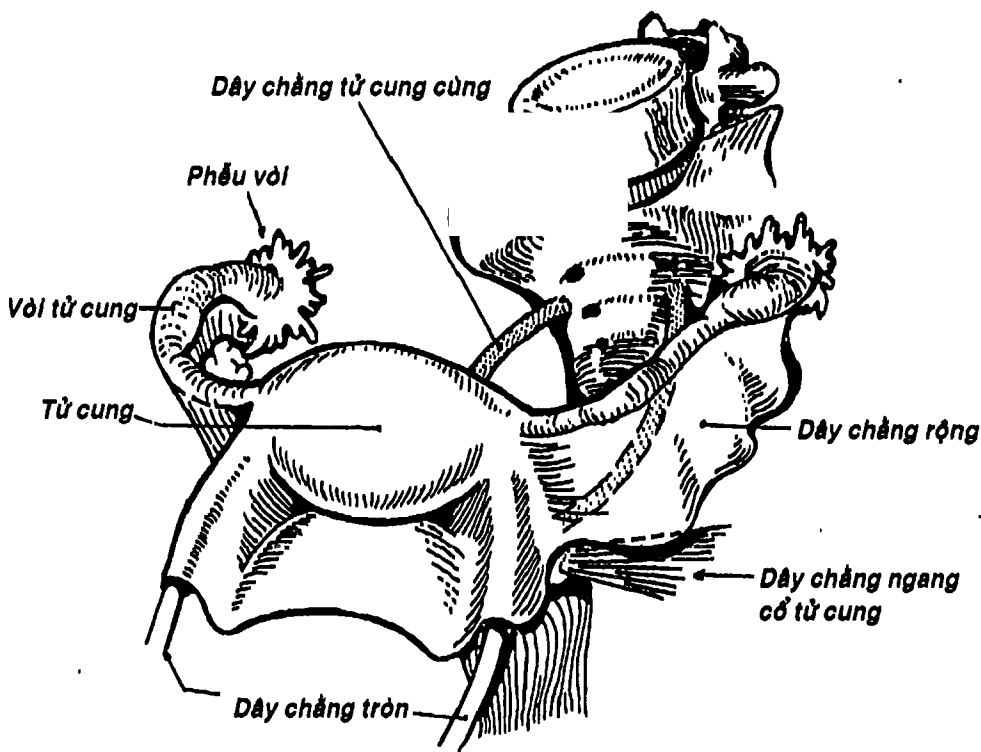


phần là: a) *thân tử cung* hình thang mà đáy lớn hướng lên trên gọi là *đáy tử cung*, cao khoảng 4 cm, rộng 4,5 cm. Hai góc bên nối với hai vòi tử cung; b) *eo tử cung* là nơi eo nhỏ nối thân với cổ, dài khoảng 0,5 cm và c) *cổ tử cung* dài khoảng 4,5 cm, gồm hai phần trên và trong âm đạo. Đỉnh của phần cổ tử cung trong âm đạo có lỗ ngoài ống cổ tử cung, làm cổ tử cung có dạng như mỏm cá mè (chưa sinh) hoặc biến dạng ở một mức độ nào đó tùy theo số lần sinh (Hình 12.14).

- Trục của thân thường hợp với trục của âm đạo một góc khoảng  $90^\circ$  (gọi là *đổ trước*) và với trục của cổ một góc khoảng  $120^\circ$  (gọi là *gập trước*). Chính sự đổ và gập trước của tử cung giúp chống lại sự sa của tử cung qua âm đạo.
- **Phức mạc** phủ lên đáy tử cung, qua mặt trước thân tử cung và nối tiếp với phức mạc phủ mặt trên bàng quang tạo thành *túi cùng bàng quang-tử cung*, như vậy một phần mặt trước tử cung không được phức mạc che phủ và liên quan trực tiếp với mặt sau bàng quang. Phức mạc phủ mặt sau thân tử cung xuống sâu đến vòm âm đạo rồi lật lên để liên tiếp với phức mạc trước trực tràng tạo nên *túi cùng tử cung-trực tràng* (còn gọi là *túi cùng Douglas*). Túi cùng này là nơi thấp nhất của ổ phức mạc nên khi có dịch (mủ, máu) thì đều đọng ở đây và có thể thăm khám qua túi bịt sau của âm đạo hay qua thành trước trực tràng (Hình 12.12). Ở hai bờ bên thân tử cung, hai lá phức mạc tiếp cận nhau tạo thành một nếp băng ngang nối thân với thành bên chậu hông gọi là *dây chằng rộng*. Ngoài dây chằng rộng, tử cung còn được cố định tại chỗ bởi các phương tiện như *dây chằng tròn* (đi từ góc bên đến môi lớn và gò mu), *dây chằng tử cung – cùng* (từ cổ tử cung băng ra sau đến xương cùng), *dây chằng ngang cổ tử cung*

(từ cổ tử cung băng sang thành bên chậu hông). Một số cấu trúc khác như âm đạo, trung tâm gân đáy chậu ... cũng có chức năng giúp giữ tử cung tại chỗ (Hình 12.13).

Tử cung có cấu tạo gồm các lớp tử ngoài vào trong là: a) *lớp thanh mạc* (phức mạc phủ tử cung); b) *lớp dưới thanh mạc*; c) *lớp cơ dày nhất ở thân và đáy tử cung*, tại đây, có một lớp cơ dọc phía ngoài, giữa là lớp cơ rối quấn



Hình 12.13: Sơ đồ các dây chằng tử cung (nhìn trên).

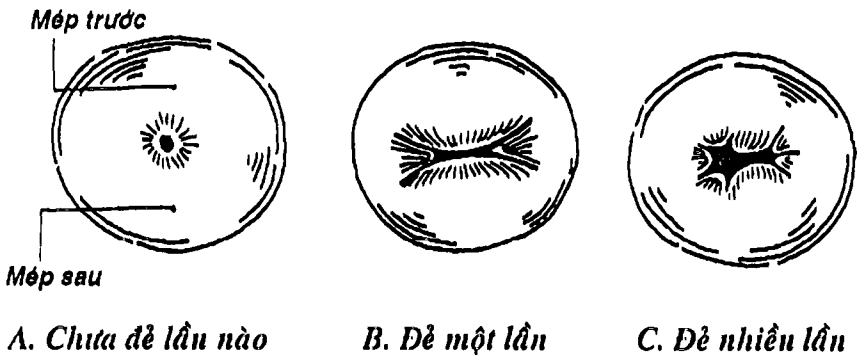
quanh các mạch máu (nhờ đó mà tử cung có thể co để cầm máu khi bong nhau thai hoặc trong kinh nguyệt) và trong cùng là lớp cơ vòng. Riêng ở cổ chỉ có hai lớp cơ dọc kẹp lấy một lớp cơ vòng; d) *lớp niêm mạc* dày hay mỏng tùy theo thời điểm của chu kỳ kinh và lớp này bong ra một phần ở cuối chu kỳ kèm xuất huyết tạo nên hiện tượng kinh nguyệt. Lòng tử cung rộng thành một khoang hình tam giác gọi là *buồng tử cung* với hai góc trên nối thông với vòi tử cung và góc dưới nối với lỗ trong *ống cổ tử cung* (Hình 12.15). Chính hình dáng của buồng tử cung cho phép đặt các vòng tránh thai.

Tử cung được cung cấp máu từ *động mạch tử cung* (Hình 12.16). Động mạch này là một nhánh của động mạch chậu trong. Khi chạy ở đáy của dây chằng rộng, động mạch tử cung bắt chéo niệu quản cách bờ bên âm đạo khoảng 1,5cm, sau đó nó chạy ngoằn ngoèo dọc bờ bên thân (cho phép kéo dài ra nhanh chóng để theo kịp sự phát triển của tử cung chứa thai trong thai kỳ), đến góc bên thì chia thành hai nhánh tận là *nhánh vòi tử cung* và *nhánh buồng trứng* để nối với hai nhánh tương ứng của động mạch buồng trứng. Máu tĩnh mạch đổ vào đám rối cạnh bờ bên tử cung rồi hợp thành tĩnh mạch tử cung và dẫn lưu vào tĩnh mạch chậu trong. Bạch mạch tử cung đổ vào hạch bạch huyết dọc động mạch chậu trong hoặc hạch cạnh động mạch chủ bụng.

**4. ÂM ĐẠO:** (Hình 12.11, 12.12) là một ống cơ mạc rất đàn hồi, dài khoảng 8 cm. *Đầu trên* bám quanh cổ tử cung tạo thành *vòm âm đạo*, giới hạn bên trong với cổ tử cung một *túi bịt* chạy vòng quanh (nhưng thường được phân thành *túi bịt trước*, hai *túi bịt bên* và *túi bịt sau*). Đặc biệt lưu ý là *túi bịt sau* liên quan rất chặt chẽ

với túi cùng tử cung - trực tràng. Bình thường thì âm đạo là một ống dẹp có thành trước và sau áp vào nhau. *Thành trước* liên quan với bàng quang, niệu quản và niệu đạo. *Thành sau* liên quan với túi cùng tử cung - trực tràng ở trên và trực tràng ở dưới. Bờ bên liên quan với niệu quản, mạch máu âm đạo và các cấu trúc của đáy chậu. *Đầu dưới* (lỗ) âm đạo mở vào tiền đình âm hộ. Bình thường thì trước lẫn giao hợp lẫn đầu tiên, đầu dưới được đậy bằng một màng kín hoàn toàn gọi là *màng trinh*.

Bên trong âm đạo có những gờ niêm mạc nằm ngang gọi là *gờ âm đạo*, ở mặt trước và mặt sau có *cột âm đạo* chạy dọc. Âm đạo có cấu tạo gồm 3 lớp: a) *lớp cơ* gồm cơ dọc ở ngoài và cơ vòng ở trong; b) *lớp dưới niêm mạc* có nhiều mạch máu như một tạng cương và c) *lớp niêm mạc nằm trong cùng*.

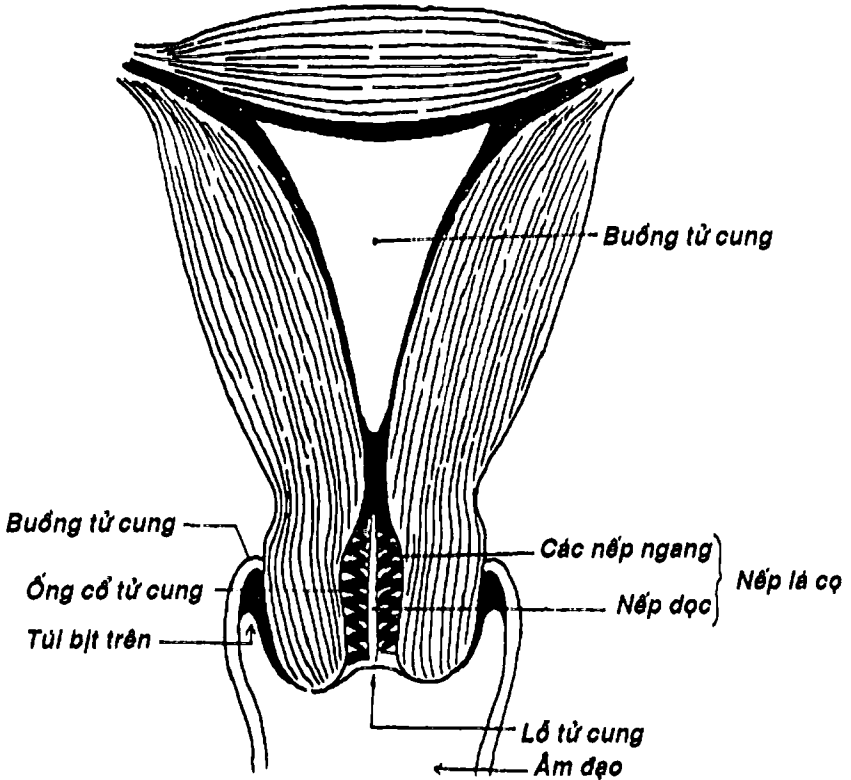


Hình 12.14: Lỗ cổ tử cung

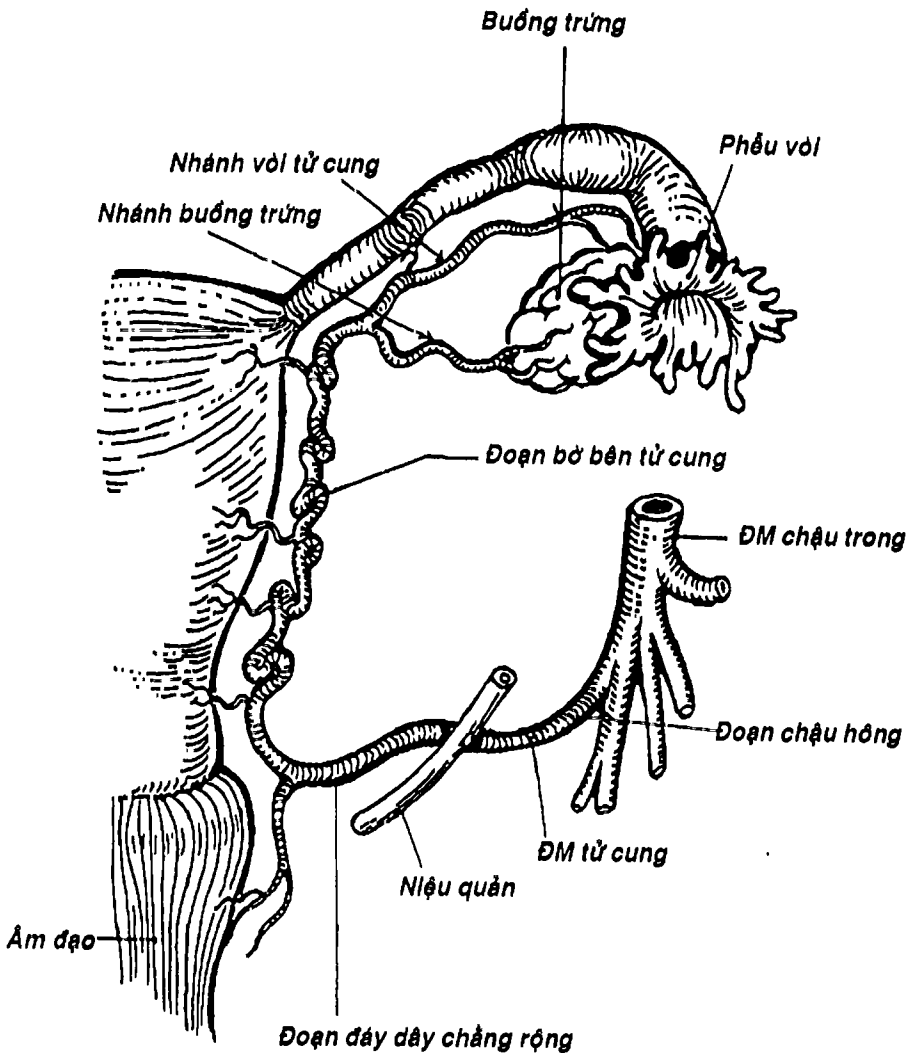
## 5. BỘ PHẬN SINH DỤC NGOÀI

Bộ phận sinh dục ngoài của nữ gồm âm hộ, âm vật và vú.

5.1. Âm hộ: (Hình 12.17) là một cấu trúc được tạo nên bởi nhiều thành phần như gò mu, môi lớn, môi bé và tiểu đình âm hộ.

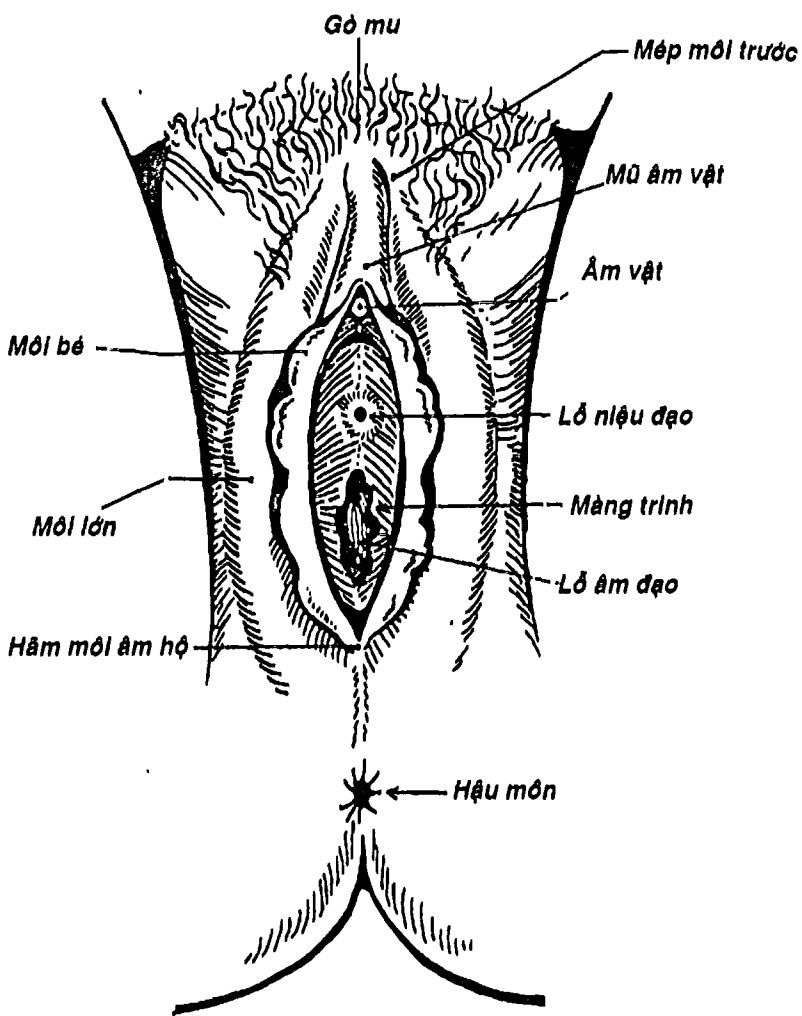


Hình 12.15: Buồng tử cung, các nếp nang, nếp dọc, lỗ tử cung



Hình 12.16: Động mạch tử cung


**THƯ VIỆN HUBT**  
 TÀI LIỆU PHỤC VỤ THAM KHẢO NỘI BỘ



Hình 12.17: Âm hộ


**THƯ VIỆN  
HUBT**  
 TÀI LIỆU PHỤC VỤ THAM KHẢO NỘI BỘ

- **Gò mu** là chỗ gồ lên phía trước khớp mu, thường có lông phủ. Dưới da gò mu có một lớp đệm mỡ dày
- **Môi lớn** là một cặp nếp da nằm hai bên âm hộ, ngăn cách với da đùi bởi *rãnh sinh dục – đùi*. Phía trước và phía sau hai môi lớn nối với nhau bởi *mép môi trước* và *mép môi sau*. Hai môi lớn giới hạn nên *khe âm hộ*.
- **Môi bé** là hai nếp niêm mạc nằm bên trong môi lớn, phía trước nối với nhau thành một nếp bọc âm vật gọi là *mũ âm vật*, phía sau nối thành một nếp niêm mạc nằm ngang gọi là *hãm môi âm hộ*.
- **Tiền đình âm hộ** là khoảng trống được giới hạn bởi mặt trong hai môi bé, phía trước là âm vật và phía sau là hãm môi âm hộ. Phần trước đáy tiền đình có *lỗ niệu đạo ngoài*, còn phía sau là *lỗ âm đạo*. Dưới niêm mạc thành bên tiền đình có một tạng cương là *hành tiền đình* và các *tuyến tiền đình lớn* (có ống tiết mở vào thành bên tiền đình). Các *tuyến tiền đình bé* có các ống tiết đổ quanh đoạn cuối niệu đạo.

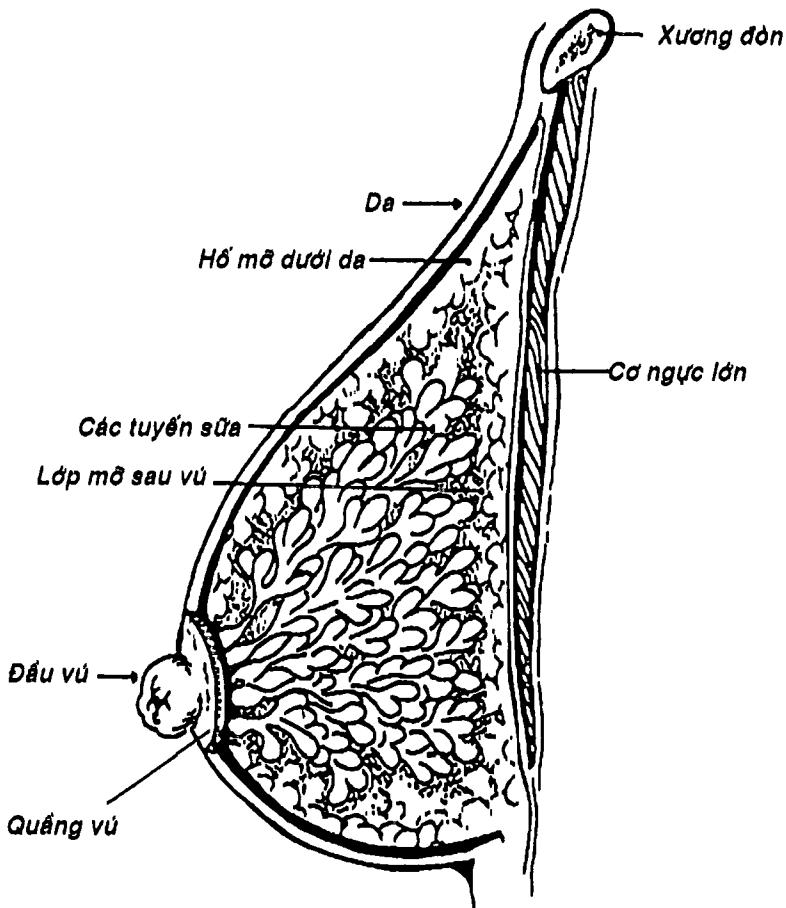
**5.2. Âm vật:** (Hình 12.17) là một tạng cương tương đương với dương vật ở nam giới, nằm ở cực trước khe âm hộ, ngay dưới khớp mu. Âm vật có một *qui đầu âm vật* lộ ra sau mũ âm vật, một *thân nhỏ* và hai *trụ* dính vào ngành dưới xương mu và được bọc bởi các cơ ngồi hang.

**5.3. Vú:** (Hình 12.18) là hai cơ quan nằm ở thành ngực trước có chức năng tạo sữa và cho con bú. Vú có hình nón lệch, đỉnh là một nhú niêm mạc lõi có các ống tiết sữa gọi là *nhú vú* hay *đầu vú*. Quanh nhú là một vòng niêm mạc nhiễm sắc tố gọi là *quầng vú*. Cấu tạo của vú từ nông vào sâu là da, các hốc mỡ dưới da, rồi đến các tuyến sữa dạng chùm hợp thành các tiểu thùy và thùy





(mỗi thùy đổ sữa vào một ống tiết sữa, trước khi mở ra đầu vú thì phình thành xoang sữa), sâu nhất là lớp mỡ sau vú nằm nông ngay trước cơ ngực lớn.



Hình 12.18: Cấu tạo của vú.

## CÂU HỎI TRẮC NGHIỆM

1/ Cấu trúc nào sau đây **KHÔNG** thuộc các cơ quan sinh dục nam:

- a) mào tinh.
- b) thường tinh.
- c) ống dẫn tinh.
- d) tiền liệt tuyến.
- e) tuyến hành niệu đạo.

2/ Cấu trúc nào sau đây được xem là cơ quan sinh dục ngoài của nam:

- a) các đường dẫn tinh.
- b) dương vật.
- c) bìu.
- d) b và c.
- e) a, b và c.

3/ Tinh hoàn:

- a) có hình thể và kích thước như quả trứng bồ câu.
- b) có hai mặt, hai cực.
- c) có mặt ngoài lồi.
- d) có cực dưới được cố định với bìu bởi dây chằng bìu.
- e) a, b, c và d.

4/ Nói về hình thể trong của tinh hoàn, thông tin nào sau đây **SAI**:

- a) được bao bọc bởi một lớp xơ chắc gọi là lớp trắng.
- b) lớp trắng dày lên ở cực dưới thành trung thất tinh hoàn.
- c) được chia thành nhiều tiểu thùy bằng các vách xuất phát từ mặt trong lớp trắng.
- d) mỗi tiểu thùy có khoảng 2 - 4 ống sinh tinh xoắn.
- e) các ống sinh tinh xoắn đổ vào ống sinh tinh thẳng rồi vào lưới tinh.



5/ Nói về mào tinh, thông tin nào sau đây SAI:

- a) có dạng chữ C.
- b) có đầu mào tinh úp lên và dính vào cực trên tinh hoàn.
- c) có thân và đuôi dính dọc bờ sau.
- d) trong lòng có ống mào tinh dài khoảng 6m.
- e) ống mào tinh nối tiếp với ống dẫn tinh ở đuôi mào tinh.

6/ Ống dẫn tinh:

- a) góp phần tạo nên thừng tinh.
- b) có thể sờ thấy ở đoạn chạy trong thừng tinh.
- c) phình to thành bóng ống dẫn tinh.
- d) b và c.
- e) a, b và c.

7/ Câu nhân quả, chọn:

- a) Nếu A đúng, B đúng và có liên quan nhân quả.
- b) Nếu A đúng, B đúng nhưng không liên quan nhân quả.
- c) Nếu A đúng, B sai.
- d) Nếu A sai, B đúng.
- e) Nếu A sai, B sai.

A. Người ta thường thấy ống dẫn tinh ở đoạn thừng tinh. Vì:

B. Ở đoạn thừng tinh, ống dẫn tinh có thể phân biệt được với các thành phần khác và dễ tiếp cận.

8/ Thông tin nào sau đây SAI khi nói về tiền liệt tuyến:

- a) nằm dưới bàng quang, sau xương mu.
- b) có chức năng tiết ra kích thích tố nam.
- c) có thể thăm dò qua thăm trực tràng.
- d) bao quanh đoạn niệu đạo tiền liệt.
- e) thường phì đại ở người già.

9/ Câu nhân quả, chọn:

- a) Nếu A đúng, B đúng và có liên quan nhân quả.
- b) Nếu A đúng, B đúng nhưng không liên quan nhân quả.

- c) Nếu A đúng, B sai.
- d) Nếu A sai, B đúng.
- e) Nếu A sai, B sai.

A. Dương vật có thể cương (tăng thể tích và độ cứng) được. Vì:  
B. Dương vật có các tạng cương là hai vật xoắn và một vật hang.

10/ Nói về dương vật, thông tin nào sau đây không đúng:

- a) có một rễ cố định.
- b) có một thân di động.
- c) có một qui đầu hình nón.
- d) qui đầu thường được che phủ hoàn toàn bởi bao qui đầu.
- e) gờ chéch nối qui đầu vào thân gọi là vành qui đầu.

11/ Lớp trong cùng của cấu tạo bìu là:

- a) lớp bao tinh hoàn.
- b) mạc tinh ngoài.
- c) mạc tinh trong.
- d) lớp cơ bìu.
- e) lớp cơ bám da bìu.

12/ Cấu tạo nào sau đây KHÔNG thuộc cơ quan sinh dục nữ:

- a) buồng trứng.
- b) vòi tử cung.
- c) âm đạo.
- d) vú.
- e) trung tâm gân đáy chậu.

13/ Buồng trứng:

- a) có mặt ngoài áp vào hố buồng trứng.
- b) có mặt trong hướng vào chậu hông.
- c) có đầu vòi là nơi bám của dây chằng riêng buồng trứng.
- d) a và b.
- e) a, b và c.



- 14/ Nói về mạch máu của buồng trứng, câu nào sau đây đúng nhất:
- được cấp huyết bởi động mạch buồng trứng.
  - được cấp huyết bởi một nhánh của động mạch tử cung.
  - máu tĩnh mạch được dẫn lưu bởi tĩnh mạch buồng trứng (Tĩnh mạch hình dây leo).
  - a và c.
  - a, b và c.
- 15/ Về vòi tử cung, thông tin nào sau đây KHÔNG đúng:
- nằm ở bờ tự do của dây chằng rộng.
  - được hai lá phúc mạc của dây chằng rộng bao bọc gần như hoàn toàn.
  - có phẫu vòi thông với ổ phúc mạc.
  - có bóng vòi là đoạn dài nhất.
  - là một phần của tử cung.
- 16/ Câu nhân quả, chọn:
- Nếu A đúng, B đúng và có liên quan nhân quả.
  - Nếu A đúng, B đúng nhưng không liên quan nhân quả.
  - Nếu A đúng, B sai.
  - Nếu A sai, B đúng.
  - Nếu A sai, B sai.
- A. Tử cung thường có khuynh hướng chống lại sự sa tử cung qua âm đạo. Nhờ:
- B. Tử cung thường đổ trước một góc khoảng  $120^\circ$  và gấp trước một góc  $90^\circ$ .
- 17/ Nói về tử cung, thông tin nào sau đây SAI:
- là cơ quan chứa thai và tống thai ra ngoài ở cuối thai kỳ.
  - nằm sau bàng quang, trước trực tràng.
  - có thân hình thang đáy hướng xuống dưới.
  - có eo là nơi hẹp nối thân với cổ.
  - cổ tử cung có một phần nằm trên âm đạo.

18/ Nói về động mạch tử cung, thông tin nào sau đây KHÔNG đúng:

- a) là động mạch cấp huyết chính của tử cung.
- b) xuất phát từ động mạch chậu ngoài.
- c) bắt chéo niệu quản ở đáy dây chằng rộng.
- d) chạy ngoằn ngoèo dọc bờ bên thân tử cung.
- e) chia 2 nhánh tận khi đến góc tử cung.

19/ Âm đạo:

- a) là một ống cơ mạc đàn hồi dài khoảng 8cm.
- b) đầu trên bám quanh cổ tử cung.
- c) đầu dưới mở vào tiền đình âm hộ.
- d) có túi bịt sau liên quan chặt chẽ với túi cùng tử cung-trực tràng.
- e) a, b, c, d.

20/ Nói về tiền đình âm hộ, thông tin nào sau đây SAI:

- a) được giới hạn hai bên bởi mặt trong của môi bé.
- b) được giới hạn phía trước bởi âm vật.
- c) được giới hạn phía sau bởi hãm môi âm hộ.
- d) đáy có lỗ âm đạo nằm trước và lỗ niệu đạo nằm sau.
- e) có tuyến tiền đình lớn đổ vào.

21/ Nói về vú, thông tin nào sau đây đúng nhất:

- a) vú nằm trên mặt nông cơ ngực lớn.
- b) có hình nón lệch.
- c) đầu vú (nhú vú) có các ống tiết sữa mở ra.
- d) quanh đầu vú là một vòng niêm mạc nhiễm sắc tố gọi là quầng vú.
- e) a, b, c, d.



## ĐÁP ÁN TRẮC NGHIỆM

1/ b	2/ d	3/ e	4/ b	5/ c
6/ c	7/ a	8/ b	9/ c	10/ d
11/ a	12/ e	13/ d	14/ c	15/ e
16/ c	17/ c	18/ b	19/ e	20/ d
21/ e				

# TÀI LIỆU THAM KHẢO

1. Christopher Dean, John Peglington, *Core Anatomy for Student*, Vol. 1, 2 & 3, WB, Saunder, 1995.
2. F. Legent, I. Perlemuter, CL. Vandebrouck. *Cahiers d'anatomie ORL*, Vol. 1 & 21, 4<sup>e</sup> Edition, Masson, 1985.
3. Harold Ellis. *Clinical Anatomy*, 10<sup>th</sup> Edition, Blackwell, 2002
4. H. Rouvière. *Precis d'anatomie et de dissection*. Masson et Cie, 1949.
5. J. deGroot, J.G. Chusid. *Correlative Neuroanatomy*, 20<sup>th</sup> Lange Medical Publication, 1985
6. Jack L. Wilson. *Medical Examination Review-Anatomy*, 9<sup>th</sup> Edition, MEPC, 1991.
7. Nguyễn Quang Quyền, *Bài giảng Giải phẫu học*, tập 1 và 2, in lần thứ năm, Nhà xuất bản Y học, 1995.
8. Nguyễn Quang Quyền, Phạm Đăng Diệu, Nguyễn Văn Cường, Nguyễn Văn Đức, Nguyễn Văn Hưng, *Giải phẫu học giản yếu*, Nhà xuất bản Y học, 1997.
9. Phạm Đăng Diệu, *Giải phẫu Chi trên Chi Dưới*, Nhà xuất bản Y học, 2000.
10. Phạm Đăng Diệu, *Giải phẫu Đầu-Mặt-Cổ*, Nhà xuất bản Y học, 2001.
11. Phạm Đăng Diệu, *Giải phẫu Ngực Bụng*, Nhà xuất bản Y học, 2002.
12. Roger Watson, *Anatomy and Physiology for Nurses*, 14<sup>th</sup> Edition, Elsevier, 2000.
13. R. Kanagasuntheram, P.Sivanandasingham, A. Krishnamurti, *Anatomy-regional, functional and clinical*, PG Publishing, 1987.
14. Ross & Wilson, *Anatomy and Physiology in Health and Illness*, 6<sup>th</sup> Edition, Churchill Livingstone, 1991.
15. Susan Standring, *Cray's Anatomy*, 38<sup>th</sup> Edition, Churchill Livingstone, 1999.





**CÔNG TY TNHH MTV  
NHÀ XUẤT BẢN Y HỌC**  
**CHI NHÁNH TẠI THÀNH PHỐ HỒ CHÍ MINH**  
Địa chỉ: 699 Trần Hưng Đạo P.1 Q.5 TP. Hồ Chí Minh  
Điện thoại: 39235648 Fax: 39230562  
☆☆☆

## **GIẢN YẾU GIẢI PHẪU NGƯỜI**

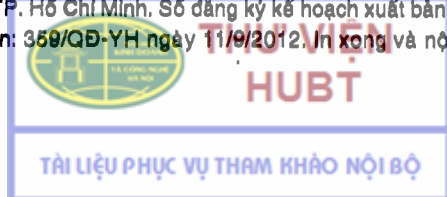
*Chịu trách nhiệm xuất bản:*  
**HOÀNG TRỌNG QUANG**  
**TRẦN THÚY HỒNG**

*Biên tập và Sửa bản in:*  
**MINH HÀ**

*Trình bày bìa:*  
**PHẠM ĐĂNG DIỆU**

---

In 2.000 cuốn khổ 14,5x20,5cm tại Công ty CP In Nông Nghiệp, Số 292/3 Kha Vạn Cân  
Q. Thủ Đức, TP. Hồ Chí Minh. Số đăng ký kế hoạch xuất bản: 20-2012/CXB/153-208/YH.  
Số xuất bản: 359/QĐ-YH ngày 11/9/2012. In xong và nộp lưu chiểu quý IV/2012.





**THƯ VIỆN  
HUBT**

**TÀI LIỆU PHỤC VỤ THAM KHẢO NỘI BỘ**